Tratat de Oftalmologie

Marieta Dumitrache

Volumul III

FE 311.340

Editura Universitară "Carol Davila"
București, 2012

TRATAT DE OFTALMOLOGIE

MARIETA DUMITRACHE

Volumul III

Lumea e diversă,

Plină de tentații,

De bucurii,

De primejdii.

Dacă ne acoperă valul vieții,

Trebuie să excludem pasivitatea,

Să acceptăm nevoia ***de a citi,***

de a învăța tot ce nu ştim (sau ştim)

Şi să accedem, la un statut competent profesional,

Pentru binele nostru medical şi al celor suferinzi

... multe cazuri grele (sau dificile)

Pot fi rezolvate de un medic erudit!

Marieta Dumitrache

Cuvânt înainte

Ediţia aII-a a Tratatului de Oftalmologie completează informaţional noile achiziţii ale acestui domeniu şi locul rămas prin epuizarea ediției anterioare.

Asemeni altor domenii ale medicinei, Oftalmologia parcurge astăzi timpuri exponențiale, cu o continuă atomizare a sa în subspecialităţi cu competențe stricte. Această evoluție deschide oportunități colaterale multiple și diversificate care fac din diagnosticul și tratamentul diferitelor afectiuni oftalmologice acțiuni instrumentate complex (de la tomografia în coerență optică 2 D , la chirurgia cu fentolaser) și strict specializate .

Încercarea de a include aceste realități într-o carte suscită eforturi de simplificare şi generalizare cu riscul insatisfacției de a obține o prezentare completă și complexă a datelor .

În răstimpul celor două ediții au survenit progrese importante în înțelegerea şi abordarea terapeutică pe scară largă a diferitelor afectiuni oculare ;în patologia corneană terapia cross-link şi transplantul endotelial deschid șanse noi keratoconului incipient și keratopatiilor edematoase. Investigarea evoluției aberometrice a corneii a permis apariția unor cristaline artificiale asferice cu corecție aberometrică diferită.

Chirurgia cataractei răspunde unor ultime provocări privind corecția presbiopiei prin utilizarea unor cristaline artificiale multifocale sau pseudoacomodative.

Patologia glaucomatoasă a dobândit procedee chirurgicale care mai păstrează functionalitatea trabeculară și postoperator-vâscocanaloplastia, iar glaucomul primitiv cu unghi deschis suferă un declin conceptual de la boală hipertensivă la boală neurodegenerativă .

Chirurgia vitreoretiniană parcurge astăzi cea mai minimalistă epocă a sa prin abordarea 25 G, iar utilizarea agenților anti VEGF a modificat dramatic evoluția unor forme de DMLV ,OVCR , neovascularizații iriene.

Oftalmologia va continua să progreseze dar acest tratat va rămâne o mărturie a timpului său și mai ales un loc care conjugă minunat dăruirea unor specialiști care au ceva de oferit din datele actuale de oftalmologie trecute prin experiența lor, cu continua nevoie de informare a tuturor celor care sunt implicați într-un domeniu aflat în continuă schimbare-oftalmologia.

Profesor Dr. Marieta Dumitrache

COLECTIV DE AUTORI

Marieta Dumitrache
Profesor universitar UMF Bucureşti
Adriana Stănilă
Profesor universitar UMF Sibiu
Liliana Voinea
Profesor universitar UMF Bucureşti
Mircea Filip
Conferențiar universitar UMF Bucureşti
Cristina Nicula
Conferențiar universitar UMF Bucureşti
Vasile Potop
Conferențiar univrsitar UMF Bucureşti
Simona Țălu
Conferențiar universitar UMF Cluj
Florin Baltă
Şef lucrări UMF Bucureşti
Alina Mihaela Ciocâlteu
Şef lucrări UMF Bucureşti
Xenia Dobre
Şef lucrări Univ. Medicină Galați
Călin Petru Tătaru
Şef lucrări UMF Bucureşti
Magdalena Anițescu
MdPhD, asistent profesor, University of Chicago
Camelia Arsene
MD, PhD, MHS, Coordinator al Departamentului de cercetare, Spitalul Sinai Grace, Medical Center Detroit
Cristina Alexandrescu
Asistent universitar UMF Bucureşti
Bogdan Mocanu
Asistent universitar UMF Bucureşti

COLECTIV DE AUTORI

Marieta Dumitrache
Profesor universitar UMF Bucureşti
Adriana Stănilă
Profesor universitar UMF Sibiu
Liliana Voinea
Profesor universitar UMF Bucureşti
Mircea Filip
Conferențiar universitar UMF Bucureşti
Cristina Nicula
Conferențiar universitar UMF Bucureşti
Vasile Potop
Conferențiar univrsitar UMF Bucureşti
Simona Țălu
Conferențiar universitar UMF Cluj
Florin Baltă
Şef lucrări UMF Bucureşti
Alina Mihaela Ciocâlteu
Şef lucrări UMF Bucureşti
Xenia Dobre
Şef lucrări Univ. Medicină Galați
Călin Petru Tătaru
Şef lucrări UMF Bucureşti
Magdalena Anițescu
MdPhD, asistent profesor, University of Chicago
Camelia Arsene
MD, PhD, MHS, Coordinator al Departamentului de cercetare, Spitalul Sinai Grace, Medical Center Detroit
Cristina Alexandrescu
Asistent universitar UMF Bucureşti
Bogdan Mocanu
Asistent universitar UMF Bucureşti

Horia Stanca
Asistent universitar UMF Bucureşti
Ana Maria Dascălu
Preparator universitar UMF Bucureşti
Radu Burcin
Medic primar oftalmolog, Clinica Oftalux Bucureşti
Miruna Cioboată
Medic primar oftalmolog Sp. Cl. Urgențe Oftalmologice Bucureşti
Anne Marie Dima
Medic primar ginecolog, Sp Cl Cantacuzino Bucuresti
Andrei Filip
Medic primar oftalmolog Clinica Ama Optimex Bucureşti
Rodica Lascu
Medic primar oftalmolog Sp Cl Sibiu
Luminița Teodorescu
Medic primar oftalmolog, Clinica Oftalmix Bucureşti
Gabriela Ioana Ştefăniu
Doctorand UMFBucureşti

TABLA DE MATERII

VOLUMUL I

Capitolul 1

ANATOMIA GLOBULUI OCULAR, R. Burcin ---------- 1

Capitolul 2

REFRACŢIA ----------71

Refracţia oculară, R. Burcin ----------73

Corecţia optică a viciilor de refracţie, Cristina Nicula---------- 119

Capitolul 3

SCĂDEREA AV, Marieta Dumitrache ---------- 137

Capitolul 4

OCHIUL ROŞU, Marieta Dumitrache---------- 159

Capitolul 5

DUREREA OCULARĂ , Magdalena Anițescu ---------- 185

Capitolul 6

PARALIZII OCULOMOTORII, Marieta Dumitrache ---------- 209

Capitolul 7

GENETICA ÎN OFTALMOLOGIE, Camelia Arsene, Alina Mihaela Ciocâlteu, Marieta Dumitrache ---------- 219

Capitolul 8

ORBITA, Marieta Dumitrache ---------- 243

Capitolul 9

PLEOAPELE, Adriana Stănilă---------- 299

Capitolul 10

CONJUNCTIVA---------- 357

Conjunctivite – Adriana Stănilă ---------- 359
Conjunctivite fibrozante cicatriceale – Liliana Voinea, Ana Maria Dascălu ---------- 415
Capitolul 11
APARATUL LACRIMAL, Bogdan Mocanu, Alina Mihaela Ciocâlteu ---------- 441
Capitolul 12
STRABISMUL, Luminița Teodorescu ---------- 489

VOLUMUL II

Capitolul 13
CORNEEA, R. Burcin ---------- 537
Capitolul 14
SCLERA, Alina Mihaela Ciocâlteu ---------- 619
Capitolul 15
UVEE, Marieta Dumitrache ---------- 641
Capitolul 16
PATOLOGIA CRISTALINULUI, Cristina Nicula ---------- 729
Capitolul 17
GLAUCOMUL, M. Filip, A. Filip ---------- 777
Capitolul 18
VITROSUL ---------- 851
Patologia vitrosului, Xenia Dobre ---------- 853
Endoftalmite, V. Potop ---------- 879
Capitolul 19
RETINA , Marieta Dumitrache ---------- 893
Afecțiuni hereditare ale FO , Marieta Dumitrache ---------- 895
Anomalii vasculare ale retinei, Marieta Dumitrache ---------- 933
Boli vasculare ale retinei, Marieta Dumitrache ---------- 967
Boli inflamatorii retiniene, Marieta Dumitrache ---------- 1007

Capitolul 20

MACULA ---------- 1049

Maculopatii dobândite, Marieta Dumitrache, Simona Ţălu ---------- 1051

Degenerescenţa maculară legată de vârstă (DMLV), H. Stanca ---------- 1085

VOLUMUL III

Capitolul 21

DECOLARE DE RETINĂ ---------- 1137

DR – aspecte clinice, F. Baltă ---------- 1139

Tratamentul DR , F. Baltă, Cristina Alexandrescu ---------- 1165

Capitolul 22

NERVUL OPTIC, Marieta Dumitrache ---------- 1179

Capitolul 23

MODIFICĂRI OFTALMOLOGICE ÎN LEZIUNI RETROCHIASMATICE, Rodica Lascu ---------- 1233

Capitolul 24

PUPILA, Magdalena Anițescu ---------- 1267

Capitolul 25

TUMORI OCULARE, Marieta Dumitrache ---------- 1301

Capitolul 26

TRAUMATISME OCULARE ---------- 1409

Contuzii oculare, Marieta Dumitrache ---------- 1411

Plăgile globului ocular şi anexelor, Ana Maria Dascălu ---------- 1455

Corpi străini oculari, Marieta Dumitrache, Miruna Cioboată ---------- 1491

Arsuri oculare , V. Potop ---------- 1501

Cataractele traumatice, Cristina Nicula ---------- 1523

Glaucomul secundar posttraumatic, V. Potop ---------- 1533

Manifestări neurooftalmologice în traumatisme, Marieta Dumitrache ---------- 1547

Capitolul 27

BOLI OCULARE LA COPIL---------- 1559

Vederea la copil , Marieta Dumitrache---------- 1561

Glaucomul la copil, Marieta Dumitrache, V. Potop---------- 1579

Decolarea de retină, Marieta Dumitrache---------- 1605

Traumatisme oculare la copil, Marieta Dumitrache---------- 1611

Capitolul 28

BOLI OCULO ORBITARE ODONTOGENE, Marieta Dumitrache---------- 1631

Capitolul 29

MANIFESTĂRI OCULARE ÎN SARCINĂ, Anne Marie Dima---------- 1641

Capitolul 30

MANIFESTĂRI OCULARE ÎN BOLI GENERALE , Marieta Dumitrache, C.P. Tătaru, Gabriela Ioana Ştefăniu---------- 1655

CĂRȚI APĂRUTE LA EDITURA UNIVERSITARĂ „CAROL DAVILA”

Sub redacția Prof. Univ. Dr. Marieta Dumitrache

1. **EXPLORĂRI FUNCȚIONALE ÎN OFTALMOLOGIE** – Marieta Dumitrache, Editura Universitară Carol Davila, Bucureşti, 2011, ISBN 978-973-708-526-9

2. **OFTALMOLOGIE PEDIATRICA** – Marieta Dumitrache, Editura Universitara Carol Davila, 2010, ISBN 978-973-708-475-0

3. **URGENȚE OCULARE NETRAUMATICE** - Marieta Dumitrache, Magdalena Anițescu, Alina Mihaela Ciocâlteu, Editura Universitară Carol Davila, 2009, ISBN – 978-973-708-394-4

4. **TRAUMATISME OCULARE** - Marieta Dumitrache, Magdalena Anițescu, V. Potop, Ed Universitară Carol Davila, 2009, ISBN – 978-973-708-403-3

5. **OFTALMOLOGIE CLINICĂ** - Marieta Dumitrache, Ed Universitară Carol Davila, Bucureşti, 2008, ISBN – 978 – 973 – 708 – 317 -3

6. **TUMORI OCULARE** – Marieta Dumitrache, Editura Universitară Carol Davila, Bucureşti, 2008, ISBN – 978-973-708-329-6

7. **OFTALMOLOGIE INTERACTIVĂ** – Marieta Dumitrache, Ed Universitară „Carol Davila”, Bucureşti, 2006, ISBN (10) – 973-708-141-2, ISBN (13) 978-973-708-141-4

8. **OFTALMOLOGIE** - curs interactiv pentru studenți, Marieta Dumitrache, Alina Mihaela Ciocâlteu, V. Potop, Ed Universitară Carol Davila, 2008, ISBN 978-973-708-318-0

ÎN CURS DE APARIȚIE

1. **NEUROOFTALMOLOGIE**, MARIETA DUMITRACHE

Capitolul 21

DECOLARE DE RETINĂ

F. Baltă
Cristina Alexandrescu

DR - ASPECTE CLINICE

F. Balta

- Decolarea retiniană (DR), (detaşare retiniană, dezlipire retiniană sau dezlipire de retină-nerecomandabil), se defineşte ca fiind separarea retinei neurosenzoriale (cele 9 straturi interne) de epiteliul pigmentar.
- Decolarea retiniană NU este o boală primară a retinei, ea apărând prin acumularea de lichid în spaţiul virtual dintre retina neurosenzorială şi epiteliul pigmentar.
- *DR este:*
  - regmatogenă, *rhegma* provine din limba greacă, care înseamnă discontinuitate sau ruptură (90% din cazuri).
  - neregmatogenă :
    - tracţională
    - exudativă
- O categorie aparte este reprezentată de formaţiunile tumorale intraoculare, care pot simula decolarea retiniană sau pot determina decolare retiniană exudativă.
- Fiecare categorie are mecanisme etiopatogenice, aspecte clinice şi tratamente specifice

Decolarea retiniană regmatogenă (DRR)

- Este cel mai frecvent tip de DR, şi prezintă cel puţin o ruptură retiniană, care reprezintă elementul esenţial în decolarea retiniană regmatogenă.
- Frecvenţa de apariţie a decolării retiniene regmatogene este de 1 caz nou la 10 000 - 15 000 persoane, pe an.
- *Etiopatogenia DRR:*
  - La naştere, vitrosul are consistenţă de gel, ocupă 4/5 din volumul globului ocular şi este în contact cu retina
  - Cu timpul, apar lacune în vitros, care confluează, formând în centrul cavităţii vitreene o lacună mare, plină cu lichid, în contact cu retina rămânând doar o lamă fină de vitros cortical.
  - La un moment dat, vitrosul cortical se detaşează de retină, producându-se ceea ce se numeşte **decolarea vitrosului posterior** (fenomen natural, ce se produce mai devreme sau mai târziu la toţi oamenii).
    - Decolarea vitrosului posterior se produce mai devreme la ochii cu miopie, sau după traumatisme, postoperator sau în inflamaţii oculare.
    - Decolarea vitrosului posterior, esenţială în apariţia detaşării retiniene poate fi însoţită de simptome sau nu. Fără decolarea vitrosului posterior nu se poate produce detaşarea retiniană.

- Dacă în momentul decolării vitrosului posterior, în una sau mai multe zone de aderență retiniană accentuată, apar una sau mai multe rupturi retiniene, atunci prin aceste rupturi retiniene lichidul din lacuna vitreeană poate începe să intre între retină şi epiteliul pigmentar, ducând la apariția detaşării retiniene regmatogene. Odată declanşat acest mecanism, o parte din umoarea apoasă secretată de corpul ciliar va ajunge în cavitatea vitreeană, şi de aici în spațiul subretinian, de unde va fi absorbit de către epiteliul pigmentar, printr-un mecanism fiziologic. Decolarea retiniană persistă şi evoluează dacă volumul de lichid ce ajunge în spațiul subretinian este mai mare decât capacitatea de absorbție a epiteliului pigmentar. În acest fel, o decolare retiniană localizată va deveni, mai devreme sau mai târziu totală.
- **NU** orice soluție de continuitate la nivelul retinei, duce obligatoriu la apariția decolării retiniene regmatogene, ca de exemplu:
  - în traumatisme oculare, cu: plăgi sclerale sau corpi străini intraoculari care traversează retina, vitrosul este încarcerat în plaga scleralǎ, tamponând astfel ruptura retiniană. De la aceasta ruptură retiniană nu va apare decolare retiniană, dar, nu este exclus ca, datorită tracțiunilor vitreene ce se produc în astfel de traumatisme, *la nivel diametral opus față de zona de încarcerare,* să apară rupturi retiniene ce conduc la apariția unei decolări retiniene.
  - În găurile maculare idiopatice, se produce tracțiunea tangențială exercitată la nivelul foveei de către vitrosul cortical, în care hialoida posterioară rămâne pe loc acoperind gaura macularǎ, împiedicând dezvoltarea unei decolări retiniene regmatogene.
  - în găurile maculare traumatice, mecanismul este similar, doar că este declanşat de mărirea, pentru un timp foarte scurt, pe durata traumatismului, a diametrului vertical datorită micşorării celui anteroposterior al globului ocular. Aceste găuri maculare nu duc la apariția decolării retiniene regmatogene.
  - există însă, decolări retiniene regmatogene, cu rupturi retiniene periferice, care prezintă şi gaură macularǎ.
  - pentru apariția şi dezvoltarea unei decolări de retină regmatogenă este necesară coexistența simultană a prezenței unei rupturi retiniene, netamponată de vitros, dar cu tracțiune vitreoretiniană prezentă.

<u>Ruptura retiniană (breşa retiniană)</u>

- Ruptura retiniana se clasifică în:
  - ruptură retiniană: ce se produce printr-un mecanism de tracțiune

vitreoretiniană
- gaură retiniană: ce se produce prin atrofierea retinei
- dializă retiniană: ruptură retiniană la nivelul orei serrata ce se produce frecvent după un traumatism ocular forte
- ruptură retiniană gigantă: este o ruptură retiniană mai mare de un sfert din circumferința globului ocular.

- Decolările retiniene regmatogene pot avea una, sau (în circa 50% din cazuri!) mai multe rupturi. Atunci când există mai multe rupturi retiniene
  - ruptura retiniană primară, este cea de la care apare şi se dezvoltă decolarea retiniană
  - secundare, celelalte rupturi.
- După localizare, rupturile retiniene pot fi
  - periferice (majoritatea), când sunt situate în afara arcadelor vasculare retiniene temporale. Rupturile retiniene periferice pot fi clasificate în funcție de cadranul în care sunt situate în: supero-temporale (circa 60% din cazuri), infero-temporale(15%), supero-nazale(15%), infero-nazale(10%).
  - centrale, dacă se află în interiorul acestor arcade, sau nazal în apropierea papilei (în miopiile forte).
- Decolarea retiniană poate fi: parțială, când interesează 1,2, sau 3 cadrane şi totală când interesează toată suprafața retinei (4 cadrane).
- Evoluția naturală a decolării retiniene fără tratament se face de la o decolare retiniană localizată în imediata apropiere a rupturei retiniene primare, către decolarea retiniană totală, ce cuprinde toată suprafața retinei.
- <u>Factorii predispozanți</u> în decolarea retiniană regmatogenă sunt:
  - miopia
  - afakia şi/pseuodofakia (prin creşterea frecvenței de apariție a decolării posterioare a vitrosului, după extracția cristalinului şi/sau a capsulotomiei posterioare)
  - traumatismele oculare
  - vârsta peste 40 de ani
  - glaucomul
  - antecedentele personale sau familiale de decolare retiniană regmatogenă

<u>Aspecte clinice în decolarea retiniană regmatogenă</u>

- Diagnosticul în decolarea retiniană regmatogenă se face în principal clinic, pe baza datelor de istoric al bolii, examenului clinic amănunțit al ambilor ochi şi uneori, ale unor examene paraclinice.
- Din istoricul bolii sunt extrase datele legate de antecedentele personale şi heredocolaterale şi de simptomatologia oculară.

Antecedente oculare.

- Este util ca anamneza să includă întrebări despre posibila preexistență a

unor boli oculare: miopie, ambliopie, glaucom, retinopatii proliferative, hemoftalmus.

- Traumatisme oculare, mai ales cele directe, dar şi cele indirecte, cum ar fi: lovituri la nivelul capului sau căderi ale corpului.
- Dintre traumatismele oculare, mai importante privind riscul apariției decolării retiniene sunt: contuziile oculare, corpii străini intraoculari, plăgile sclerale perforante
- traumatismele operatorii: operațiile de cataractă şi cele pentru decolare retiniană.

Antecedentele personale sunt importante pentru că în unele boli sistemice poate apare decolare retiniană: diabet, hemoglobinopatii, angiomatoze, tumori, sau sindroame ca: Marfan, Stickler, Ehlers-Danlos.

Antecedentè familiale Existența cazurilor de decolare retiniană în familie indică un prognostic mai rezervat al pacientului examinat, necesitatea examinării altor membri ai familiei, şi , uneori, necesitatea unui tratament profilactic al unor leziuni retiniene degenerative.

Simptome oculare:

- *Fosfene*- senzația de "scântei" sau "fulgere" în ochi, produse de excitarea mecanică a retinei, excitare ce poate apare atunci când vitrosul se separă de retină în: decolarea vitrosului posterior. În circa 10% din cazurile de decolare a vitrosului posterior însoțite de fosfene există însă, rupturi retiniene asociate. Când fosfenele sunt mai intense, necesită un examen amănunțit al fundului de ochi imediat, reprezentat în principal de oftalmoscopie indirectă cu indentație scleralã şi, în cazul în care nu sunt depistate leziuni semnificative, repetarea examenului după o lună.
- *Miodezopsii* "muşte zburătoare" în câmpul vizual, cu apariție bruscă, înmulțirea bruscă a unor miodezopsii deja cunoscute (fiind cea mai comună simptomatologie a decolării acute a vitrosului posterior).
  - Uneori, odată cu decolarea vitrosului posterior se produce decolarea unui inel de țesut glial de pe suprafața papilei, "inel Weiss", perceput de către bolnav ca o opacitate mai mare în câmpul vizual temporal, aproape de axa vizuală.
  - Numeroase miodezopsii, descrise de bolnav ca "o ploaie de puncte negre" urmate eventual, după câteva ore, de apariția unor opacități mai mari, în hemoragii vitreene acute prin rupturi retiniene . Dacă hemoragia vitreeană este importantă, nepermițând aprecierea detaliilor fundului de ochi, se recomandă aplicarea pansamentului binocular pentru 24 - 48 ore şi poziție ortostatică a capului, urmată de reexaminarea fundului de ochi, cu scopul de a decela cauza hemoragiei vitreene.
- *Amputarea câmpului vizual*-_apariția unei "umbre" în câmpul vizual, fenomen, de obicei cu caracter progresiv, spre centru, ducând în final la scăderea acuității vizuale. Uneori, dimineața, amputarea câmpului vizual se

reduce, urmată de amplificarea în cursul zilei. Acest fenomen se datorează resorbției mai accentuate a lichidului subretinian în timpul repausului ocular din timpul nopții.

- Amputarea câmpului vizual poate fi simptom de decolare retiniană. Apare atunci când retina se decolează posterior de ecuator. Decolarea retinei anterior de ecuator nu este percepută de bolnav şi nu poate fi demonstrată prin perimetrie. Decolarea retinei posterior de ecuator poate fi demonstrată prin perimetrie, dar este percepută de obicei de către bolnav doar când decolarea se apropie de polul posterior. Pacienții percep mai bine amputarea câmpului vizual inferior decât superior.
- Examenul câmpului vizual se poate face prin confruntare, sau mai precis, prin perimetrie. Deficitul de câmp vizual corespunde decolării retinei posterior de ecuator. Cu cât retina este mai elevată şi cu cât decolarea este mai veche cu atât densitatea deficitului relativ de câmp vizual este mai mare. Câmpul vizual pentru albastru este mai redus decât pentru roşu.
- Spre deosebire de fosfene şi miodezopsii care nu au valoare de localizare a rupturilor retiniene, amputarea inițiala a câmpului vizual indică aria de retină inițial dezlipită, aceasta fiind, de obicei, şi zona în care se află ruptura retiniană primară. Localizarea retinei afectate în raport cu amputarea câmpului vizual trebuie să țină seama de faptul că imaginea ce se formează pe retină este inversată atât stânga-dreapta cât şi sus-jos. De exemplu, amputarea câmpului vizual infero-nazal corespunde cu decolarea retinei în cadranul supero-temporal.

• *Scăderea acuității vizuale. S*căderea acuității vizuale aduce prompt bolnavul la medic. Se datorează decolării retinei în regiunea maculară. Dacă momentul amputării câmpului vizual indică momentul apariției dezlipirii de retina, momentul scăderii acuității vizuale oferă indicații asupra duratei decolării retinei în zona maculară, cu importante semnificații prognostice asupra acuității vizuale postoperatorii.

- Examenul acuității vizuale se face cu ajutorul optotipului, atât pentru distanță cat şi pentru aproape, pe rând pentru fiecare ochi, cu cea mai bună corecție.
- Proiecția luminoasă poate fi deficitară mai ales în decolările retiniene foarte vechi. **Absența percepției luminoase contraindică efectuarea operației**. De aceea, este indicată efectuarea examenului într-o cameră obscură utilizând o sursă de lumină puternică, cum ar fi cea a oftalmoscopului indirect.

• *Metamorfopsii-* deformarea imaginii. Aceasta indică decolarea retinei în regiunea maculară şi însoțește scăderea acuității vizuale.

• Uneori, pacienții cu decolare acută a vitrosului posterior prezintă o durere

surdă, sau disconfort la nivelul ochiului respectiv, fenomene ce pot dura ore sau zile.

Examenul polului anterior

- Pupila
  - În decolările retiniene extinse poate fi prezent un defect pupilar aferent relativ (pupila Marcus Gunn). Se examinează reflexul fotomotor direct în comparație cu cel consensual orientând alternativ, relativ rapid, lumina către o pupila şi apoi către cealaltă. Testul este pozitiv atunci când pupila iluminata se dilată, reflexul fotomotor consensual fiind mai puternic decât cel direct.
- Motilitatea oculară
  - Operația pentru decolare retiniană poate altera motilitatea oculară. Este recomandabilă examinarea preoperatorie a motilității oculare, de obicei fiind suficiente: testul acoperirii şi examenul versiilor, notându-se orice abatere de la normal.
- Tensiunea intraoculară
  - Frecvent TIO este mai mică cu circa 5 mmHg la ochiul cu decolare retiniană decât la ochiul congener. Atenție însă, la posibilitatea ca tonometria, prin modificarea temporară a epiteliului cornean, să îngreuneze vizibilitatea fundului de ochi, mai ales dacă se intenționează efectuarea imediat ulterioară a decelării rupturilor retiniene. Este recomandabilă utilizarea metodei de tonometrie prin aplanație, deoarece este mai puțin influențată de rigiditatea scleral care poate fi modificată în miopie, şi la globii oculari care au suferit o operație pentru dezlipire de retină (mai ales indentație scleral).
- Examenul biomicroscopic al polului anterior
  - Camera anterioară
    - ➢ reacție uveală uşoară, sub forma de apariția fenomenului Tyndall, este o prezență comună în decolarea retiniană. Uneori, reacția inflamatorie este suficient de severă pentru a duce la apariția de sinechii iriene posterioare, putând duce chiar la erori de diagnostic.
    - ➢ reacție inflamatorie severă însoțită de hipotonie marcată şi eventual, de decolări de coroidă, prezintă un risc crescut de apariție postoperator a vitreoretinopatiei proliferative, iar intraoperator de apariție a decolărilor de coroidă.
  - Vitrosul anterior
    - ➢ examenul biomicroscopic al vitrosului anterior poate evidenția prezența de celule pigmentare, ce au fost foarte sugestiv comparate cu „praf de tutun".
    - ➢ dacă nu există antecedente de traumatism ocular, operație de cataractă, sau uveită, prezența acestor celule pigmentare sugerează cu mare probabilitate existența unei rupturi retiniene.

Examenul polului posterior

- **Oftalmoscopia indirectă cu indentaţie sclerală**
  - Examinarea retinei şi a vitrosului este cea mai importantă etapă în evaluarea bolnavului cu decolare retiniană. Principala metodă de examinare este oftalmoscopia indirectă cu indentaţie sclerală.
  - Obiectivele examinării sunt :
    - aprecierea extinderii şi topografiei dezlipirii de retină,
    - identificarea şi localizarea tuturor rupturilor retiniene,
    - evaluarea altor elemente de patologie vitreo-retiniană, toate acestea urmate de înregistrarea grafică a elementelor observate la examenul fundului de ochi prin desenarea schemei Amsler.
  - Utilizând metodele stereoscopice de examinare, cum sunt oftalmoscopia indirectă şi biomicroscopia fundului de ochi, retina decolată apare elevată, cu suprafaţă convexă, uşor opalină şi încreţită, (datorită edemului intraretinian), mobilă cu mişcările ochiului. În zona retinei decolate se pierde vizibilitatea desenului coroidian, şi , pentru că vasele retiniene apar mai întunecate în zona decolată, se estompează contrastul dintre arteriole şi venule. O caracteristică importantă este că, decolarea retinei se întinde între papilă şi ora serrata.
  - Rupturile retiniene apar ca discontinuităţi în suprafaţa retinei. Datorită contrastului între retina decolată şi coroidă, rupturile retiniene apar de culoare roşie. În situaţiile în care coroida este hipopigmentată, (ca în miopia forte) contrastul scade, iar rupturile mici pot trece neobservate, dacă nu se examinează fundul de ochi cu ajutorul unei lentile de contact, cum este lentila Goldmann.
  - Dacă regiunea maculară este decolată, apare adesea aspectul de pseudogaură maculară, datorită grosimii mai reduse a retinei în fovee. Aceasta nu trebuie confundată cu o gaură maculară, ce apare mai frecvent în miopia forte sau în contuziile oculare. Diferenţierea între gaura şi pseudogaura maculară se poate face, în cadrul biomicroscopiei fundului de ochi, baleind cu fanta îngusta regiunea foveei.
  - În decolările retiniene vechi pot apare:
    - Subţierea retinei, datorita atrofierii în timp a retinei decolate; trebuie diferenţiată de retinoschisis.
    - Chiste intraretiniene secundare. Necesită 1 an pentru a se dezvolta, şi dispar după reataşarea retinei.
    - Linii de demarcaţie subretiniene. Se dezvoltă la limita dintre retina decolată şi cea ataşată, şi necesita circa 3 luni pentru a apărea. Sunt iniţial pigmentate, dar au tendinţa de a pierde pigmentul în timp, şi au o forma arcuită, convexa faţă de ora

serrata. Deşi reprezintă zone de aderență crescută, ele sunt adesea depăşite de lichidul subretinian.

- ➢ Fibroze subretiene. Au aspectul de şuvițe opace, multiple, şi se găsesc pe suprafața externă a retinei.

- Foarte importantă este şi aprecierea existentei elementelor de vitreoretinopatie proliferativa, deoarece influențează atât alegerea modalității terapeutice cat şi prognosticul anatomic şi funcțional al decolării retiniene. În vitreoretinopatia proliferativă se descriu:
  - ➢ Stadiul A: Începețoşarea vitrosului, celule pigmentare în vitros, grămăjoare de pigment pe suprafață retinei inferioare.
  - ➢ Stadiul B: Încrețirea suprafeței interne a retinei, rigiditatea retinei, tortuozitatea vaselor, margini rulate şi neregulate ale rupturilor retiniene, scăderea mobilității vitrosului.
  - ➢ Stadiul C: Posterior de ecuator: Cute retiniene în toată grosimea retinei, cu dispoziție focală, difuză sau circumferențială, fibroze subretiniene.
  - ➢ Anterior de ecuator: Cute retiniene în toată grosimea retinei, cu dispoziție focală, difuză sau circumferențiară, fibroze subretiniene, deplasarea anterioară a bazei vitrosului, condensare şi fibroză vitreeană.

- **Oftalmoscopia indirectă**
  - Oftalmoscopia indirectă permite o imagine stereoscopica a polului posterior şi o bună profunzime a imaginii. Utilizând o lentila asferică de 20 D se obține un câmp vizual larg (37 - 40 grade) şi o mărire de circa 3 ori a imaginii.
  - Avantaje ale oftalmoscopiei indirecte asupra celei directe sunt:
    - ➢ iluminare mai puternică şi rezoluție superioară ce permit o mai bună vizibilitate prin medii cu transparență redusă
    - ➢ vizibilitate a retinei periferice, mai ales că în decolarea retiniană, rupturile retiniene şi leziunile predispozante sunt localizate, cel mai frecvent, la sau anterior de ecuator
    - ➢ examinarea se face de la distanță, permițând utilizarea sa şi în timpul operației, precum şi pentru examinarea copiilor necooperanți
    - ➢ poate fi combinată cu indentația sclerală
    - ➢ mărirea imaginii nu depinde de viciul de refracție al globului ocular examinat, ceea ce permite o claritate mult superioară mai ales în miopia forte, la care riscul apariției dezlipirii de retină este crescut
    - ➢ posibilitatea folosirii unei oglinzi care preia imaginea examinatorului şi o transmite în lateral, este utilă scopului didactic.

- Dezavantajele legate de perioada mai lungă de învățare a oftalmoscopiei indirecte cât şi de imaginea răsturnată şi inversată ce se obține prin această metodă sunt pe deplin compensate de informațiile suplimentare obținute prin utilizarea otalmoscopiei indirecte, făcând-o indispensabilă în prezent.
- În examinarea bolnavului cu decolare retiniană este indicat ca examenul oftalmoscopic indirect să se facă într-o cameră obscură, cu pacientul în clinostatism, cu pupilele dilatate la maximum.
- Este de asemenea obligatorie utilizarea indentației sclerale, ce permite nu doar examinarea retinei în extrema periferie, până la ora serrata dar şi o imagine în dinamica, foarte utilă în punerea în evidență a unor rupturi retiniene de mici dimensiuni şi diferențierea acestora de mici hemoragii.
- Este indicat ca examinarea să se facă sistematic, eventual începută de la meridianul orei 12 şi continuată în sens orar, pe întreaga circumferință. Uneori, este utilă şi examinarea în decubit lateral, mai ales pentru a stabili limita superioară a dezlipirii de retină.
- Următoarea etapă, foarte importantă, este înregistrarea grafică a elementelor observate la examenul fundului de ochi prin desenarea schemei Amsler.

- **Desenarea schemei Amsler**
  - Deoarece imaginea obținută prin oftalmoscopie indirectă este inversată atât stânga-dreapta cât şi sus-jos, se recomandă să se plaseze schema Amsler cu partea superioară spre picioarele bolnavului şi să se deseneze pe schema, exact imaginea ce apare în lentila oftalmoscopului indirect, indiferent dinspre ce parte a bolnavului se face examinarea.
  - Trebuie urmărite câteva etape pentru a obține un desen complet:
    - desenarea papilei şi a vaselor ce pornesc din papilă
    - marcarea marginilor decolării retiniene dinspre papilă spre ora serrata
    - desenarea rupturilor retiniene, respectându-se cat mai exact posibil poziția, atât față de meridianele, cât şi față de ecuatorul globului ocular
    - desenarea tuturor celorlalte elemente de patologie vitreoretiniană asociate
    - Pentru desenarea schemei Amsler se foloseşte următorul cod al culorilor:

ROŞU = Retina ataşată, Artere retiniene, Hemoragii pre-, intra-, şi subretiniene

ALBASTRU = Retina decolată, Vene retiniene, Cute retiniene

ROŞU CU MARGINE ALBASTRĂ	=	Rupturi retiniene
ALBASTRU ÎN CAROURI	=	Degenerescența în palisadă în retina decolată
ALBASTRU HAŞURAT	=	Retinoschisis
VERDE	=	Opacități ale mediilor (inclusiv hemoragie vitreeană)
NEGRU	=	Pigmentație retiniană şi coroidiană observată în zona de retina ataşată
NEGRU ÎN CAROURI	=	Degenerescență în palisadă în retina ataşată
MARO	=	Pigmentație retiniană văzută prin retina dezlipită
GALBEN	=	Corioretinită activă, edem retinian, tratament recent de fotocoagulare, crioaplicații sau diatermie
ROSU ÎNCHIS	=	neovascularizație plată
PORTOCALIU	=	neovascularizație elevată

- **Identificarea rupturilor retiniene reprezintă cea mai importantă etapă în evaluarea bolnavului cu decolare retiniană, întrucât succesul tratamentului depinde de blocarea corespunzătoare a tuturor rupturilor retiniene.** Există mai multe elemente de orientare.
  - Configurația lichidului subretinian. Lichidul subretinian se acumulează sub efectul gravitației, iar forma decolării retiniene depinde de limitele anatomice ale retinei: ora serrata şi papilă, precum şi de poziția rupturei retiniene primare (ruptura de la care porneşte decolarea retiniană).
  - Dacă ruptura retiniană este localizată superior, lichidul subretinian se acumulează mai întâi inferior de ruptură, pe aceeaşi parte, apoi ocolind papila se acumulează superior pe partea opusă, de obicei nedepăşind nivelul la care se află ruptura retiniană primară (se poate face comparația cu un sistem de vase comunicante).
  - Astfel că, studiind forma decolării, se poate estima localizarea probabilă a rupturei retiniene primare.
  - Regulile Lincoff de localizare a rupturilor retiniene primare:
    - Decolări retiniene superotemporale sau superonazale: În 98% din cazuri ruptura retiniană primară se află în limita a 1 1/2 ore sub marginea cea mai înaltă a decolării.
    - Decolări retiniene totale sau superioare ce intersectează meridianul orei 12: În 93% din cazuri, ruptura retiniană se

afla în dreptul meridianului orei 12, într-o arie cuprinsă în limita a 1 1/2 ore de o parte şi de alta a acestui meridian.

- Decolări retiniene inferioare: În 95% din cazuri, ruptura retiniană primară se află în partea în care marginea superioară a decolării este situată mai sus.

- Alte elemente de orientare ar fi:
  - într-o decolare retiniană buloasă inferioară, ruptura retiniană primară se află deasupra meridianului orizontal; uneori este greu de observat că există o fâşie de retină periferică decolată, aproape de ora serrata, ce face legătura între ruptura retiniană situată superior şi decolarea retiniană inferioară
  - într-o decolare retiniană inferioară cu margini simetrice de o parte şi de alta a papilei, ruptura retiniană primară se află în dreptul meridianului orei 6
  - într-o decolare retiniană buloasă superioară, ruptura retiniană se află, cel mai adesea, în zona de decolare maxima, dar aproape de joncțiunea dintre aria de dezlipire de retină foarte proeminentă şi cea mai puțin proeminentă
  - atunci când decolarea retiniană interesează polul posterior, fără să ajungă la ora serrata, la ochii cu miopie forte sau după contuzii oculare, cauza este, cel mai frecvent, o gaură maculară sau o gaură retiniană centrală
  - la o decolare retiniană inferioară asociată cu colobom posterior, rupturile retiniene (de obicei multiple şi mici) se află în aria colobomului
  - într-o decolare retiniană totala la afak, în care nu este evidentă inițial nici o ruptură retiniană, există adesea mici găuri retiniene atrofice sau mici rupturi cu clapetă, situate la marginea posterioară a bazei vitrosului în cadranele superioare
  - decolarea retiniană ce reapare precoce după o operație de cerclaj pentru decolare retiniană este, cel mai frecvent, cauzată de o ruptura retiniană situată anterior, aproape de marginea superioara a decolării, la locul unde lichidul subretinian traversează indentația
  - ochii la care decolarea retiniană apare precoce după vitrectomie prin pars plana au rupturi retiniene situate la marginea posterioară a bazei vitrosului pe meridianele din dreptul sclerotomiilor
  - atunci când există linii de tracțiune vitreoretiniene, se produce o alterare predictibilă a formei decolării retiniene şi apare ceea ce putem numi, "o deplasare funcțională a rupturei retiniene", elemente de care trebuie ținut seama

când se aplică regulile Lincoff

- de menționat că regulile Lincoff se aplică și la decolări retiniene operate și recidivate, însă trebuie ținut seama în plus de zonele de aderență corioretiniană, zone ce pot modifica limitele decolării retiniene.

- Rupturi retiniene multiple. în circa 50% din cazuri există mai mult de o ruptură retiniană. Pentru ca tratamentul să aibă succes, este extrem de importantă identificarea tuturor rupturilor.
  - Pentru identificarea tuturor rupturilor retiniene, trebuie acordată o atenție specială fiecărei arii de patologie asociată ca: degenerescența în palisadă, cute meridionale, pigmentări, operculi și hemoragii. Este recomandabil să fie examinată totdeauna și marginea posterioară a bazei vitrosului, mai ales prin indentație scleralã, pentru a avea o imagine în dinamică.
  - Uneori, examenul evidențiază mici pete de culoare roșie ce pot fi hemoragii retiniene sau rupturi retiniene. Pentru a le diferenția, foarte utilă este indentația scleralã care permite aprecierea localizării petei roșii în planul retinei în cazul hemoragiei și în planul epiteliului pigmentar în cazul rupturei retiniene.
  - Marea majoritate a leziunilor retiniene semnificative pot fi corespunzător examinate și apreciate cu ajutorul oftalmoscopiei indirecte cu indentație scleralã. Uneori, însă leziuni de mici dimensiuni pot trece neobservate datorită, în principal, măririi relativ mici a imaginii. De mare ajutor, în acest sens, este biomicroscopia fundului de ochi.

- **Biomicroscopia fundului de ochi** se poate face cu:
  - lentila de contact Goldmann cu trei oglinzi
  - lentila panfundoscopicã de contact
  - lentila cvadrasferică de contact
  - lentile non-contact dublu asferice de 60 D, 78D sau 90D.
  - Indicațiile biomicroscopiei fundului de ochi sunt legate de:
    - căutarea unor rupturi retiniene de mici dimensiuni în zonele în care topografia decolării retiniene ar sugera prezența acestora, rupturi ce nu au fost decelate prin oftalmoscopie indirectă
    - examinarea zonelor de retină subțire pentru a aprecia dacă sunt prezente defecte retiniene ce interesează toată grosimea retinei (exemplul tipic fiind degenerescența în palisadă cu găuri retiniene atrofice)
    - studiul anatomiei vitreoretiniene la ochii cu patologie vitreoretiniană complexă, ca în retinopatia diabetică proliferativă

➢ examinarea papilei şi a maculei.

*Examenul cu lentila Goldmann cu trei oglinzi es*te şi el foarte important în evaluarea bolnavului cu decolare retiniană. De subliniat că imaginea cu lentila Goldmann este inversată doar sus-jos, nu şi dreapta-stânga.

- Partea centrală permite examenul polului posterior în limita a 30 grade.
- Oglinda ecuatorială (cea mai mare, sub formă de patrulater) permite examinarea fundului de ochi de la 30 grade central, la ecuator.
- Oglinda periferică (intermediară ca dimensiuni) permite examinarea regiunii cuprinse între ecuator şi ora serrata.
- Oglinda gonioscopică (cea mai mică, sub formă de dom, utilizată mai ales pentru examinarea unghiului irido-corneean) poate fi utilizată pentru examenul periferiei retiniene extreme şi a zonei pars plana.
- Utilizând lentila Goldmann, combinația dintre mărirea imaginii şi modificarea unghiului şi a lățimii fascicolului de lumină incidența oferită de biomicroscop permite evidențierea celor mai mici rupturi retiniene. Inițial, se foloseşte un fascicol cu o lățime medie. Când se identifică posibile rupturi retiniene, se îngustează fascicolul până când devine mai subțire decât diametrul leziunii suspicionate, iar ruptura apare ca un defect al fascicolului.
- Ca şi la oftalmoscopia indirectă este foarte utilă deprinderea utilizării lentilei Goldmann cu indentație scleralã, şi necesită de obicei multe ore de practică, fiind însa recompensată pe deplin de informațiile obținute.

Lentila de contact panfundoscopică permite examinarea polului posterior până la ecuator într-o singura imagine, dar imaginea este inversată ca la oftalmoscopia indirectă, atât sus-jos cât şi dreapta-stânga.

Lentila de contact cvadrasferică oferă o imagine inversată ca la oftalmoscopul indirect, şi este deosebit de utilă la bolnavii cu pseudofak.

Lentilele non-contact de 60D, 78D şi 90D permit o imagine inversată ca la oftalmoscopul indirect având avantajul lipsei de contact cu globul ocular, foarte utile postoperator, şi în evaluarea ataşării regiunii maculare

- **Oftalmoscopia directă** oferă o imagine dreaptă cu o mărire de circa 15 ori, şi poate fi utilă pentru examenul maculei, a papilei şi a opacităților vitreene, fiind mai greu de utilizat în cazurile de miopie forte sau când există moderate opacități ale mediilor.

Transiluminația

- Transiluminația este utilă în diagnosticul diferențial al leziunilor coroidiene

asociate cu dezlipire de retină, mai exact în diferențierea dintre melanomul malign coroidian şi decolarea seroasă a coroidei însoțite de dezlipire de retină. În acest scop, se plasează transiluminatorul pe conjunctiva bulbară (după anestezierea prin instilații a acesteia), cat mai posterior posibil, în cadranul în care se află leziunea coroidiană

- Se examinează fundul de ochi cu oftalmoscopul indirect şi se stinge lumina acestuia, după ce se focalizează imaginea pe leziunea coroidiană
- Pigmentarea din melanomul malign coroidian blochează transmiterea luminii transiluminatorului, astfel că leziunea apare întunecată, în timp ce decolarea seroasă a coroidei apare străvezie.
- Atunci când mediile sunt opace, se inspectează fiecare cadran pentru a depista zone care apar întunecate, ce pot fi produse de tumori coroidiene pigmentate sau de un corp străin intraocular situat aproape de peretele globului ocular.

Teste paraclinice

- În anumite cazuri, se indică efectuarea unor teste retiniene ca: ecografia, angiofluorografia, electroretinografia şi potențialul evocat vizual.
- Primele trei explorări enunțate sunt utile mai ales când mediile oculare sunt opace, nefiind posibilă examinarea directă a fundului de ochi, iar angiofluorografia în cazurile cu perfuzie retiniană alterată sau în care există suspiciunea de decolare retiniană exudativă.
- **Ecografia oculară**
  - Ecografia oculară este foarte utilă în aprecierea structurilor oculare la ochii cu medii opace. Tipic retina prezintă reflectivitate înaltă în ecografia modul A, iar în decolarea retiniană totală, aspectul ecografic în modul B este tipic, retina rămânând fixată la nivelul capului nervului optic, generează o imagine echografică asemănătoare cu litera "V" cu vârful în dreptul umbrei nervului optic. - Uneori este greu de făcut diferența între decolarea retiniană şi o hialoidă posterioară, îngroşată şi parțial decolată.
  - Utilă, în acest sens, poate fi examinarea echografică în dinamică, apreciind mişcările structurilor intraoculare, în timp ce pacientul mişcă globul ocular. Retina prezintă o mişcare ondulatorie după sacadă bruscă, în timp ce hialoida posterioară îngroşată se mişcă mai brusc, dar cu o amploare mai mică.
- **Angiofluorografia** Angiofluorografia este indicată mai ales când se suspicionează prezența unei decolări retiniene exudative, ca în cazul unor leziuni coroidiene.
- **Electroretinografia**
  - Electroretinografia constă în înregistrarea răspunsurilor electrice sumate ale celulelor retiniene la un stimul luminos standardizat, şi este recomandabilă coroborarea cu celelalte examene paraclinice.

- Absența unui răspuns înregistrabil la un stimul luminos puternic, poate însemna decolare de retină întinsă, sau boală vasculară retiniană ocluzivă severă.
- Dacă ecografia arată că retina este nedecolată, se sugerează prezența unei afecțiuni vasculare.
- Atunci când echografic se obține un aspect ce sugerează prezența unei decolări retiniene dar traseul electroretinografic este normal, poate fi vorba de o decolare parțială de vitros posterior îngroşat.
- La o decolare retiniană subtotală, alterarea electroretinogramei este proporțională cu extinderea decolării; de aceea electroretinograma se corelează şi cu amploarea deficitului de câmp vizual.

- **Potențialul evocat vizual**
  - Potențialul evocat vizual reprezintă activitatea electrică a cortexului vizual ca răspuns la stimularea luminoasă a retinei.
  - Este foarte util în aprecierea potențialului vizual la ochii cu medii opace, mai ales privind funcționalitatea maculei şi a căilor optice.

În decolarea retiniană regmatogenă diagnosticul se face în principal pe baza examenului clinic, necesitând atât o mare investiție de timp pentru fiecare caz în parte cat şi o buna pregătire teoretică şi practică.

Decolarea retiniană neregmatogenă poate fi tracțională sau exudativă

Decolarea retiniană tracțională

- Decolarea retiniană tracțională se produce ca urmare a apariției şi dezvoltării unor membrane fibroase sau fibrovasculare în cavitatea vitreană, şi constă în tracționarea şi separarea retinei neurosenzoriale de epiteliul pigmentar retinian, urmată de acumularea de lichid subretinian.
- Bolile în care poate apare decolarea retiniană tracțională sunt:
  - retinopatiile proliferative: retinopatia diabetică proliferativă, obstrucțiile vasculare retiniene, retinopatia din siclemie
  - retinopatia prematurității în stadiile 4 şi 5.
  - traumatismele oculare perforante (inclusiv traumatisme operatorii)
  - vitreoretinopatia proliferativă
  - uveite posterioare şi parsplanite
  - membrane epiretiniene maculare

Simptome

- Datorită faptului că tracțiunea vitreoretiniană se dezvoltă insidios, nefiind asociată cu decolare posterioară de vitros, în decolarea retiniană tracțională miodezopsiile şi fosfenele sunt de obicei absente.
- Pacientul poate sesiza însă un defect de câmp vizual care progresează extrem de încet sau poate staționa luni sau ani.
- In momentul în care şi macula este implicată în procesul de tracțiune vitreoretiniană, apare scăderea marcată a acuității vizuale.

Semne

- Decolarea retiniană tracțională prezintă oftalmoscopic anumite particularități care o diferențiază de cea regmatogenă sau de cea exudativă :
  - prezența membranelor fibroase sau fibrovasculare situate în cavitatea vitreeană, în fața retinei decolate
  - decolarea retiniană este localizată, în dreptul membranelor ce o tracționează, şi nu se extinde între papilă şi ora serrata (ca în cazul decolării retiniene regmatogene)
  - suprafața retinei decolate este concavă, cu maximum de elevare în zona de tracțiune vitreoretiniană, iar rupturile retiniene sunt absente
  - retina decolată este imobilă
  - cantitatea de lichid subretinian este şi ea redusă, topografia acestuia nu se modifică în funcție de poziția capului, sau în repaus
  - în unele cazuri, tracțiunea poate produce rupturi ale retinei , decolarea retiniană capătând caracteristicile unei decolări regmatogene şi având tendință de progresie rapidă către decolare retiniană totală
  - semnul Shafer (existența pigmentului în vitrosul anterior) poate fi prezent dacă etiologia decolarii tracționale e traumatică.
- Diagnosticul în decolarea retiniană tracțională se face, în principal clinic, iar tratamentul este strict chirurgical, dacă este afectată retina macular㠹.
- În retinopatiile proliferative, mai ales cea diabetică, indicația chirurgicală este pusă şi pe baza altor criterii (prezentate la capitolul retinopatiei diabetice proliferative)
- În retinopatia prematurității, în stadiul 5, se urmăreşte obținerea reatașării retinei, cel puțin în regiunea macular㠹, şi deşi rezultatele sunt foarte slabe din punct de vedere funcțional (percepltia luminii sau a mişcării mâinii), ele sunt superioare față de evoluția naturală a bolii, care duce la pierderea simțului luminos.

Vitreoretinopatia proliferativă, complică decolarea retiniană regmatogenă, atât cea neoperată cât, mai ales, pe cea operată.

- Din punct de vedere etiopatogenic, rolul central în formarea membranelor vitreene revine celulelor din epiteliul pigmentar retinian. Ele ajung în cavitatea vitreeană prin rupturile retiniene, unde încep o activitate metabolică similară cu a fibroblaştilor, producând factori de creştere, ce duc la sinteza colagenului şi fibronectinei. Rezultatul acestor mecanisme este reprezentat de formarea membranelor preretiniene şi intravitreene.
- Cu cât rupturile retiniene sunt mai mari sau/şi mai numeroase, cu atât numărul celulelor din epiteliul pigmentar retinian care ajung în cavitatea vitreeană este mai mare şi riscul de a apare o formă mai gravă de vitreoretinopatie proliferativă este mai mare.
- Atunci când vitreoretinopatia proliferativă complică o decolare retiniană

neoperată, aspectul clinic al decolării se modifică în sensul reducerii mobilității retinei decolate. Indirect, semnifică o vechime mai mare a decolării retiniene.

- Când vitreoretinopatia proliferativă complică o decolare retiniană operată, pot apare două aspecte clinice:
  - dacă operația pentru decolare retiniană a fost, fie o metodă extraoculară fie vitrectomie cu tamponament cu gaz, atunci decolarea retiniană devine rapid (în 24 de ore) totală, acuitatea vizuală scade brusc şi foarte mult, iar retina are mobilitate redusă (față de decolarea retiniană regmatogenă fără vitreoretinopatie proliferativă). Cel mai frecvent, aceasta se produce cam la o lună de la operația extraoculară sau de când s-a resorbit gazul în cazul vitrectomiei.
  - dacă operația pentru decolare retiniană a fost vitrectomie cu tamponament cu ulei de silicon, atunci, deoarece uleiul de silicon împiedică parțial decolarea rapidă şi totală a retinei, are lor o reducere treptată a acuității vizuale, pe măsură ce retina se decolează. Clinic, retina prezintă mobilitate redusă.
- Crioaplicațiile care se practică în timpul operațiilor pentru decolare retiniană regmatogenă, prin dispersia celulelor din epiteliul pigmentar retinian şi prin deschiderea barierei hemato-oculare pe care o produce, cresc riscul apariției vitreoretinopatiei proliferative. De aceea se recomandă să se limiteze la strictul necesar crioaplicațiile din timpul operatiei, evitându-se, pe cât posibil tratarea zonelor de epiteliu pigmentar neacoperite de retină (cum sunt cele din centrul rupturilor retiniene de dimensiuni mari)
- Cea mai frecventă cauză de eşec a chirurgiei decolării retiniene o reprezintă refacerea şi contracția acestor membrane (circa 7% din decolările retiniene regmatogene).

Tratamentul în decolarea retiniană tracțională este chirurgical şi este reprezentat de operația de vitrectomie. Acesta urmăreşte îndepărtarea tracțiunilor anteroposterioare şi tangențiale, precum şi a membranelor preretinene, reataşarea retinei, tratamentul bolii de bază, şi, eventual, tamponament intern cu gaz sau cu ulei de silicon dacă există rupturi retiniene.

- În decolarea retiniană tracțională succesul anatomic se obține în 75%-90% dintre cazuri, dar rezultatele funcționale sunt mai slabe: doar 40%-50% dintre pacienți obțin o acuitate vizuală de 0,05 sau mai bună.

Decolarea retiniană exudativă

- **Decolarea retiniană exudativă** apare secundar acumulării de fluid subretinian in spațiul dintre retina neurosenzorială şi stratul epiteliului pigmentar retinian ca urmare a lezării acestuia din urmă sau a vaselor

sanguine retiniene. Etiologia cea mai frecventa este tumorală sau inflamatorie.

- *Frecvența* afecțiunii nu e cunoscută. Se pare însă că apare mai des la asiatici şi hispanici (când e secundară sindromului Vogt-Koyanagi-Harada) sau la caucazieni, când e secundar tumorală (melanom coroidian) sau datorată degenerescenței maculare legată de vârstă exudative. De asemenea bărbații cu boală Coats sau corioretinopatie seroasă centrală sunt mai frecvent afectați ca persoanele de sex feminin cu aceleaşi afecțiuni. Raportat la vârstă, copii şi adulții tineri cu decolare retiniană exudativă prezintă frecvent boală Coats, persoanele de vârsta medie corioretinopatie seroasă centrală, iar cele in vârstă degenerescența maculară legata de vârstă, forma exudativă.

Simptomatologia variază în funcție de etiologia DR exudative, pacientul putând prezenta dureri oculare, însoțite de roşeața oculara (în sclerite, uveite) sau poate sesiza o scădere a acuității vizuale sau un defect de câmp vizual. Uneori persoanele din anturaj remarcă leucocoria.

Clinic

- decolarea retiniană exudativă are un aspect bulos, cu suprafața retinei netedă, convexă, lipsită de pliuri
- se caracterizează prin absența rupturilor retiniene si a tracțiunilor şi prin mobilitatea lichidului subretinian legată de poziția capului pacientului. De exemplu, la pacientul şezând, lichidul subretinian se acumulează sub retina inferioară, în momentul în care pacientul se întinde , retina inferioară se aplatizează, iar lichidul subretinian, prin mobilizare posterioară va decola macula şi retina superioară.
- în formele cronice se pot observa depozite de exudate dure .

Cauzele pot fi :

- *Inflamatorii:*
  - Vasculite (artrita reumatoida, granulomatoză Wegener)
  - Sindromul Vogt-Koyanagi-Harada
  - Uveite (toxoplasmoza, retinita cu citomegalovirus, corioretinită sifilitică), sclerite
  - Oftalmia simpatică
- *Tumorale:*
  - Tumori coroidiene (melanom/nev coroidian, metastaze coroidiene, hemangiom coroidian)
  - Retinoblastom
- *Anomalii congenitale:*
  - Nanoftalmus
  - Colobom de nerv optic
  - Vitreoretinopatia exudativă familială
- *Idiopatice:*

- Boala Coats
- Corioretinopatia seroasă centrală

- *Iatrogene:*
  - Panfotocoagulare extensivă
  - Indentaţie sclerală
- *Factori vasculari:*
  - Eclampsia
  - Hipertensiunea arterială
  - Insuficienţa renală cronică
  - Degenerescenţa maculară legata de vârstă, forma exudativă

- Etiologia poate fi elucidată prin examen oftalmoscopic, prin investigaţii de laborator (VDRL , F.R., ANA, VSH), iar atunci când mediile intraoculare nu permit o buna vizualizare, cu ajutorul ultrasonografiei globului ocular.
- *Complicaţiile* decolării retiniene exudative pot fi glaucomul neovascular, şi/sau phthisis bulbi.

Tratamentul decolării retiniene exudative se adreseaza leziunii cauzatoare, astfel :

- Agenţi antiinflamatori pentru afecţiunile inflamatorii
- Brahiterapie, termoterapie transpupilară, crioterapie, fotocoagulare laser, chimioterapie utilizate pentru procesele tumorale intaoculare în funcţie de natura (benignă sau malignă), mărimea şi localizarea acestora
- Transplant renal pentru pacienţii cu decolare retiniană exudativă secundară insuficienţei renale cronice
- Laser, crioterapie sau chiar vitrectomie în boala Coats

- *Prognosticul* depinde tot de leziunea care a provocat decolarea retiniană exudativă.

Degenerescenţe ale periferiei retinei ce nu predispun la decolare retiniană regmatogenă

Degenerescenţa pavimentoasă (pavingstone/cobblestone) este cea mai frecventă leziune a periferiei retinei, afectând 22% din adulţi.

- Leziunile apar frecvent bilateral (38% cazuri) şi simetric sub forma unor plaje alb-gălbui, atrofice, rotunde sau poligonale, perfect delimitate, adesea cu depuneri de pigment în jurul lor, situate între ora serrata şi ecuator. Mărimea lor variază între 0,1 şi 1,5 mm, de multe ori fiind coalescente. La nivelul lor sunt vizibile vasele coroidiene.
- Sunt situate cel mai frecvent în cadranul temporal inferior, dar apar des şi inferonazal, de fapt mai mult de 50% fiind descoperite între meridianele orelor 5 şi 7.
- Deşi nu a fost dovedit statistic, se pare că ochii cu miopie forte sunt mai frecvent implicaţi.
- Histopatologic, leziunile de cobblestone sunt caracterizate de atenuarea sau

absența coriocapilarelor, pierderea epiteliului pigmentar retinian și a straturilor retiniene externe, cu aderarea straturilor interne restante la membrana Bruch.

- Clinic, aceste leziuni nu necesită tratament profilactic, căci nu devin niciodată locul unei rupturi retiniene primare. Chiar mai mult, s-au dovedit a constitui o bariera protectivă împotriva extinderii unei dezlipiri de retină. Rar, retina detașata poate cauza rupturi tracționale secundare în regiunea cu leziuni de pavingstone.

Degenerescența microchistică este caracterizată de prezența unor aglomerări de microchisturi intraretiniene roz pal, situate în apropierea orei serrata, posterior de ea și aliniate cu procesele dentate.

- Cea mai implicată este porțiunea superioară a retinei, în special în sectorul temporal.
- Histologic, au fost descrise două forme, ce nu pot fi însă diferențiate clinic: degenerescența microchistică tipică, implicând stratul plexiform extern și mai rar cea reticulată, afectând stratul fibrelor nervoase.
- Evoluție: Prin ruperea pereților și confluare, leziunile microchistice se extind extrem de lent atât posterior, cât și circumferențial, putând lua uneori forma unei benzi pe întreaga circumferință a retinei la nivelul orei serrata. Leziunile de degenerescență microchistică nu predispun la rupturi retiniene, deci nu necesită tratament profilactic, dar uneori pot progresa către retinoschizis degenerativ tipic sau reticular.

Semnul ''alb cu presiune'' (white with pressure) este un fenomen insuficient explicat, care apare la indentația scleralã, în timpul examenului oftalmoscopic indirect

- Constă în schimbarea culorii ariei de retină indentate, de la roșu-portocaliu, cum apare în mod normal la alb-gălbui opac cu pierderea vizualizării desenului coroidian.
- Aria implicată are contur geografic, este situată în zona ecuatorială sau imediat posterior de aceasta, paralelă cu ora serrata și e net delimitată de retina normală. Localizarea ariei e predeterminată și rămâne necunoscută până când se aplică indentația asupra ei.
- Ocazional, zonele ce prezintă fenomen *''alb cu presiune''* (white with pressure) apar adiacent zonelor cu degenerescență lattice, snailtrack, retinoschizis sau hipertrofie congenitală de epiteliu pigmentar retinian. Uneori, la marginea posterioară a unei zone de *''alb cu presiune''* se dezvoltă o ruptură gigantă. La acești pacienți, dacă și ochiul congener prezintă *''alb cu presiune''*, atunci se recomandă tratament profilactic cu laser sau prin crioterapie.

***''*alb fără presiune'' (white without pressure)'',** în care retina are același aspect, dar fără indentație scleralã.

Degenerescența reticulară (honeycomb) e o modificare legată de vârstă, caracterizată printr-o rețea fină de pigmentare perivasculară, cu aspect de fagure de

miere, care se poate extinde posterior de ecuator.
Degenerescența în ''fulgi de zăpadă'' (snowflakes) e caracterizată de apariția a multiple puncte alb-gălbui strălucitoare, împrăştiate difuz în periferia retinei. Au o importanță clinică deosebită, pentru că sunt frecvent asociate cu degenerescența lattice, snailtrack sau retinoschizis senil.
Degenerescența pigmentară orală apare ca o bandă hiperpigmentată adiacenta orei serrata.

Degenerescențe ale periferiei retiniene ce predispun la decolare retiniană regmatogenă

Degenerescența lattice (Sinonim: „degenerescența în palisadă")

- Este o afecțiune a retinei periferice caracterizată prin existența unor zone ovalare sau liniare de retină subțiată, atrofică.
- Prevalența este de 8-10% din populația generală.
- Incidența este crescută în următoarele cazuri:
  - la miopi, incidența pare a fi direct proporțională cu axul antero-posterior al ochiului.
  - la pacienții cu decolare retiniană regmatogenă, când incidența ajunge la 20-40%.
  - în familiile cu cazuri de degenerescență lattice.
  - în sindroamele: Marfan, Ehler-Danlos sau Stickler.
- Patogenia este incomplet elucidată. Se presupune că degenerescența lattice apare în zonele periferiei retiniene unde există tracțiuni vitreo-retiniene anormale care determină absența dezvoltării la acest nivel a membranei limitante interne. Principalele fenomene fiziopatogenice implicate în constituirea leziunilor de lattice par a fi atrofia neuronală şi proliferarea glială.
- Cele mai importante trăsături histopatologice ale zonelor de degenerescență lattice sunt:
  - subțierea retiniană localizată (limitanta internă absentă, grade diferite de atrofie a straturilor interne retiniene)
  - proliferarea perivasculară a țesutului glial (care dă aspectul de "linii albe, fine")
  - sclerozări ale vaselor retiniene, care rămân totuşi, funcționale
  - modificări hipertrofice sau atrofice ale epiteliului pigmentar
  - lichefierea vitrosului situat deasupra leziunilor de lattice
  - condensări ale vitrosului şi aderențe vitreo-retiniene la nivelul marginilor leziunilor. Această caracteristică este foarte importantă din punct de vedere chirurgical : nu se poate detaşa vitrosul de retină în dreptul degenerescențelor în palisadă, ci doar de jur împrejurul acestora.
- Din punct de vedere clinic, este asimptomatică, fiind diagnosticată întâmplător, cu ocazia unui control oftalmologic de rutină.

- Dacă survin complicaţii (decolare posterioară de vitros, rupturi sau dezlipire de retină regmatogenă) apar semnele clinice caracteristice pentru aceste afecţiuni: fotopsii, metamorfopsii, pierderi periferice de câmp vizual, scăderea acuităţii vizuale.
- Oftalmoscopia indirectă, eventual ajutată şi de indentaţia sclerală, este cea mai convenabilă şi cea mai recomandată metodă de diagnostic a degenerescenţei lattice.
- Leziunile sunt localizate în mod tipic anterior faţă de ecuator, orientate circumferenţial, paralel cu acesta.
- Leziunile sunt unice sau multiple, de dimensiuni variabile, cuprinse între jumătate şi mai multe diametre papilare.
- Ariile retiniene afectate sunt bine delimitate, rotunde, ovalare sau liniare, cu margini nete, de culoare roşietică.
- Afectare bilaterală se întâlneşte în 35-50% din cazuri.
- Cel mai frecvent interesează cadranul supero-temporal al retinei.
- În degenerescenţa lattice asociată cu sindromul Stickler s-au descris şi forme atipice, în care leziunile sunt dispuse radiar şi ecuatorial.

• Există mai multe aspecte clinice care pot fi întâlnite, izolat sau în combinaţie, în cadrul leziunilor de degenerescenţă lattice :
  - linii albe, fine care urmează traiectul vaselor de sânge (arteriole sau, mai frecvent, venule); sunt prezente în 10-30% din cazurile de lattice
  - găuri atrofice unice sau multiple, de dimensiuni foarte reduse, mai mici decât un sfert de diametru papilar; sunt frecvent întâlnite la pacienţii tineri; pot fi înconjurate de un lizereu îngust de lichid subretinian
  - zone pigmentate
  - puncte atrofice gălbui; când acestea sunt prezente, degenerescenţa poartă denumirea de „urme de melc”
  - opacităţi vitreene.
• Leziunile de degenerescenţă lattice apar precoce, şi evoluează foarte puţin, în decursul vieţii. Ele sunt diagnosticabile până la vârsta de 10 ani. Este posibil ca, odată cu înaintarea în vârstă, să se modifice aspectul clinic al leziunilor, în sensul că pot apare noi găuri atrofice sau că leziunile se pot pigmenta. Iniţial este posibil ca liniile albe să nu fie prezente, remarcându-se doar o sclerozare a vaselor retiniene din zona afectată, pentru ca apoi să apară întecuiri vasculare albe, leziunile putând evolua până la aspectul de "vas alb".
• Decolarea retiniană regmatogenă este o complicaţie relativ rară (sub 1% din cazuri) a degenerescenţei lattice. Se poate produce fie din cauza apariţiei unor rupturi retiniene tracţionale produse cel mai frecvent la nivelul marginii posterioare a insulelor de lattice, fie, mai rar, din cauza găurilor atrofice.

- Dintre decolările retiniene regmatogene, în 55-70% din cazuri, rupturile retiniene apar la marginile unor degenerescențe lattice, datorită decolării vitrosului posterior. Sunt localizate în mod tipic superotemporal şi nu prezintă linie de demarcație. Cel mai frecvent apar la pacienți trecuți de 50 de ani. Tratamentul chirurgical al decolărilor retinene apărute în aceste circumstanțe este eficient în peste 90% din cazuri.
- Găurile atrofice sunt responsabile de aproximativ 30-45% dintre decolările retiniene regmatogene apărute pe fond de lattice. De obicei apar mai devreme de 40 de ani, la pacienți cu miopie. În aceste cazuri decolarea apare lent, odată cu acumularea progresivă a lichidului subretinian. Hialoida rămâne, de obicei, ataşată, iar decolarea retiniană este localizată de obicei inferior, fiind delimitată printr-o linie de demarcație pigmentată. Rata succesului tratamentului chirurgical în aceste cazuri este foarte mare, de 99-100%.
- Prezența degenerescenței lattice necomplicate nu interferă cu funcția vizuală şi nu reprezintă un factor de risc foarte ridicat pentru decolarea retiniană regmatogenă.
- Între 20% şi 40% dintre decolările retiniene regmatogene apar pe fond de degenerescențe lattice, fapt care ridică problema oportunității tratamentului profilactic al leziunilor de acest tip.
- Când apar rupturi retiniene pe fond de lattice, riscul apriției decolării retiniene regmatogene este foarte mare. În aceste cazuri, este recomandabil tratamentul profilactic, care se face prin fotocoagulare laser (dacă vizibilitatea fundului de ochi o permite) sau prin criopexie. Nu este recomandată profilaxia decolării retiniene în cazul degenerescenței lattice asociate cu găuri atrofice, decât dacă se însoțeşte de decolare retiniană localizată.
- La pacienții care au dezvoltat decolare retiniană regmatogenă pe un ochi cu degenerescență lattice, aplicarea tratamentului profilactic pe ochiul congener care prezintă şi el leziuni de degenerescență de acelaşi tip este o indicație relativă, considerându-se că nu se poate obține astfel scăderea semnificativa a riscului de apariție a decolării retiniene.
- Se consideră că tratamentul profilactic nu se justifică nici în cazul asocierii mai multor factori de risc pentru dezlipirea de retină, ca, de exemplu, asocierea dintre degenerescența lattice, afakie şi ochi congener cu decolare retiniană regmatogenă.
- Se recomandă ca pacienții cu degenerescență lattice să fie supuşi unui control oftalmologic anual, şi instruiți să se prezinte imediat, dacă apar fosfene sau miodezopsii.
- Tratamentul cu laser sau prin crioterapie urmăreşte obținerea de cicatrici corioretiniene de jur împrejurul tuturor rupturilor retinene. În cazul laserului (cel mai frecvent cu lungime de unda verde) se folosesc fie biomicroscopul cu lentila Goldman sau alte lentile în contact cu corneea,

fie oftalmoscopul indirect, spotul cu durata 0,1-0,2 secunde, cu diametrul de 100-200 microni, pe 3-4 rânduri concentrice leziunii.

Degenerescența jivrata „în urmă de melc" (snailtrack) este caracterizată de existența preecuatorială a unor benzi cu axul paralel cu ora serrata, benzi ce prezintă pe suprafața lor multiple puncte albe strălucitoare. Leziunile sunt de obicei mai extinse ca cele de lattice şi se complică cu formarea de găuri la nivelul lor, având un risc mare de decolare retiniană. Apare de obicei la persoanele tinere cu miopie forte.

Retinoschizisul degenerativ constă în scindarea progresivă, dobândită a retinei senzoriale în două straturi, scindare ce poate apare la nivelul stratului plexiform extern al retinei (retinoschizisul degenerativ tipic) sau, mai rar , la nivelul stratului fibrelor nervoase (retinoschizisul reticular).

- Prevalența retinoschizisului degenerativ este mare în populația normală (4%-22% dintre indivizii peste 40 ani), afectând mai ales hipermetropii.
- În stadii incipiente, pacienții de obicei sunt asimptomatici, în cele avansate pot prezenta fotopsii şi amputații nete şi abrupte ale câmpului vizual corespunzătoare zonelor cu schizis, în special când acestea depăşesc ecuatorul.
- Retinoschizisul se dezvoltă prin coalescența microchisturilor din zonele cu degenerescență periferică microchistică. Procesul debutează în cadranul inferotemporal şi se extinde posterior şi circumferențial, de obicei nedepăşind ecuatorul (retinoschizisul tipic), rareori implicând fovea (retinoschizisul reticular).
- Clinic se prezintă ca o proeminență buloasă a retinei periferice, al cărei perete intern, transparent şi imobil, prezintă frecvent depozite albicioase strălucitoare („snowflakes"; „fulgi de zăpdă") şi vase trombozate, iar peretele extern, aderent la epiteliul pigmentar, are un aspect de metal bătut şi prezintă la indentație sclerală fenomenul ''white-with-pressure''. Localizarea cea mai frecventă este în sectorul temporal, în special cel inferior, bilateral, dar nu neapărat simetric.
- Utilizarea indentației sclerale este esențială în identificarea leziunii şi diferențierea de decolarea retiniană regmatogenă, pentru ca, in timpul indentației zonei cu retinoschizis, ambele straturi precum şi lichidul sechestrat între ele au tendința să se mişte unitar. În cazul dezlipirii de retină regmatogenă, prin indentație apare o colabare a spațiului între cele 2 straturi, fluidul subretinian dispersându-se uşor, prin trecerea în cavitatea vitreeană la nivelul rupturei retiniene. Spre deosebire de aspectul bulos, uniform convex al retinoschizisului, decolarea retiniană regmatogenă prezintă o suprafață cu numeroase pliuri.
- Rupturile în stratul intern retinian sunt mici, numeroase şi greu de evidențiat, în timp ce cele din stratul extern sunt mari, evidente şi relativ limitate ca număr.
- Retinoschisisul se poate complica prin apariția decolării retiniene. Aceasta

se produce dacă sunt rupturi atât in stratul extern cât şi intern al retinoschisisului. Atunci când apare decolarea retiniană, retina este cutată şi edematiată, luând aspectul clinic al decolării retiniene regmatogene. Această evoluţie determină apariţia unui defect absolut de câmp vizual, şi necesită intervenţie chirurgicală de urgenţă.

- Monitorizarea atentă a pacienţilor cu retinoschizis necomplicat a demonstrat că doar 3%-13% din leziuni progresează în 9-10 ani de la diagnostic.
- Rareori, s-au înregistrat cazuri de rezoluţie spontană.
- Tratamentul chirurgical este recomandat doar în cazurile cu rupturi ale straturilor interne si/sau externe fără decolare retiniană sau în cele complicate cu decolare retiniană progresivă, simptomatica. Cele cu extensia posterioara a leziunii fără decolare retiniană nu vor fi tratate profilactic prin demarcaţie cu fotocoagulare laser sau crioterapie, căci exista riscul unor complicaţii severe ca rupturi retiniene, vitreoretinopatie proliferativă, maculopatie.

Bibliografie

1. *Asaria RH, Kon CH, Bunce C, Charteris DG, Wong D, Luthert PJ, et al. How to predict proliferative vitreoretinopathy: a prospective study. Ophthalmology. Jul 2001;108(7):1184-6. [Medline].*
2. *Byer NE. The natural history of asymptomatic retinal breaks. Ophthalmology. Sep 1982;89(9):1033-9. [Medline].*
3. *Chern K C, Zegans ME – Ophthalmology review, Lippincott, 2000*
4. *Davis MJ, Mudvari SS, Shott S, Rezaei KA. Clinical characteristics affecting the outcome of pneumatic retinopexy. Arch Ophthalmol. Feb 2011;129(2):163-6. [Medline].*
5. *Dumitrache Marieta – Oftalmologie clinică, Ed Universitară Carol Davila, Bucureşti, 2008*
6. *Dumitrache Marieta – Tratat de oftalmologie, vol II, Editura universitară Carol Davila, Bucureşti, 2005, Cap Dezlipirea de retină, autor F. Baltă*
7. *Friedman – Kaiser – Trattler – Review of Ophthalmology, Elsevier Saunders, 2005*
8. *Haimann MH, Burton TC, Brown CK. Epidemiology of retinal detachment. Arch Ophthalmol. Feb 1982;100(2):289-92. [Medline].*
9. *Jackson TL, Kwan AS, Laidlaw AH, Aylward W. Identification of retinal breaks using subretinal trypan blue injection. Ophthalmology. Mar 2007;114(3):587-90. [Medline].*
10. *Jacobiec, F.A., Albert, D.M. – Principles and Practice of Ophthalmology, Philadelphia, 1994*
11. *Kansky JJ – Clinical Ophthalmology, ed IV, Butterworth Heinemann,1999*

12. *Pavan-Langston, Deborah, Manual of Ocular Diagnosis and Therapy, Fifth Edition, Lippincott Williams & Wilkins, 2002.*
13. *Pulido Jose S. – The requisites in ophthalmology – Retina, Choroid and Vitreous, Mosby, 2002*
14. *Rosen P, Baker FJ, Barkin RM. Emergency Medicine: Concepts and Clinical Practice. Vol 1. Mosby-Year Book; 1988:1033-49.*
15. *Rosen P, Barkin RM, Sternbach GL. Essentials of Emergency Medicine. Mosby-Year Book; 1991:553-66.*
16. *Ryan SJ – Retina, St Louis-Mosby, 2001*
17. *Yanoff M, Duker J S – Ophthalmology, Mosby, 2004*

TRATAMENTUL DECOLĂRII DE RETINĂ

F. Baltă, Cristina Alexandrescu

- **În decolarea retiniană regmatogenă tratamentul este strict chirurgical.**
- Obiectivul principal al chirurgiei de reataşare a retinei este reprezentat de **închiderea funcţională permanentă a tuturor rupturilor retiniene,** respectiv de a aduce retina din jurul rupturei(lor) retiniene în contact cu epiteliul pigmentar şi de a o menţine permanent, precum şi de a preveni redeschiderea rupturei retiniene după efectuarea tratamentului.
- Se folosesc mai multe tehnici chirurgicale în inter-relaţie:
  - vitrectomia cu tamponament intern cu gaz sau cu ulei de silicon.
  - indentaţia sclerală localizată, limitată doar la nivelul rupturei(lor) retiniene, asociată cu criopexie, fără drenajul lichidului subretinian (în marea majoritate a cazurilor)
  - indentaţia sclerală la nivelul rupturei(lor), cerclajul globului ocular, asociate cu criopexie şi drenajul lichidului subretinian
  - retinopexia pneumatică asociată cu fotocoagulare laser sau criopexie
- În operaţiile de vitrectomie şi retinopexie pneumatică se aduce retina în contact cu epiteliul pigmentar, iar în operatiile de indentaţie sclerală se aduce epiteliul pigmentar în contact cu retina. Pentru caracterul permanent al închiderii funcţionale a rupturei(lor) retiniene, contribuie aderenţele corioretiniene din jurul rupturei(lor) retiniene obţinute prin crioaplicaţii sau fotocoagulare laser (fotocoagularea laser nu se poate utiliza decât dacă retina este în contact cu epiteliul pigmentar, la nivelul unde se intenţionează aplicarea laser-ului).
- Marea majoritate a decolărilor retiniene regmatogene pot fi tratate prin tehnici chirurgicale limitate la nivelul rupturei(lor) retiniene, cu condiţia ca operatorul să identifice toate rupturile retiniene înainte de a efectua intervenţia chirurgicală. Dacă o singură ruptură retiniană rămâne neblocată, fie decolarea retiniană nu este rezolvată, fie va apărea o recidivă.
- Pentru decolările retiniene recente, poate fi foarte util ***pansamentul binocular*** pentru cel puţin 24 de ore din momentul diagnosticării decolării retiniene regmatogene. Recomandăm ca această metodă să fie utilizată de rutină, dar mai ales dacă se utilizează tehnici chirurgicale limitate la nivelul rupturei(lor) retiniene.
- Pansamentul binocular este cea mai bună metodă de repaus ocular şi pot fi obţinute mai multe tipuri de rezultate:
  - într-un procent mic de cazuri, aria retiniană ce cuprinde ruptura retiniană se reataşează complet, astfel că ruptura retiniană poate fi blocată doar prin fotocoagulare laser (obligatoriu un inel complet format din 3-4 rânduri de puncte de aplicaţie de laser în jurul acestei rupturi), sau prin criopexie sub control oftalmoscopic indirect,

evitându-se astfel o intervenție chirurgicală amplă
- în alte cazuri retina se reaplatizează puțin, dar suficient pentru a uşura localizarea intraoperatorie a rupturilor retiniene
- în restul cazurilor, nu apare evidentă vreo modificare a aspectului decolării retiniene
- când decolarea retiniană nu este totală, pansamentul binocular poate împiedica progresia acesteia, dar mai ales poate preveni decolarea maculei dacă aceasta nu s-a produs încă, sau poate preveni progresia prea rapidă a decolării retiniene când exista rupturi retiniene gigante
- când există asociată o hemoragie vitreeană secundară unei rupturi retiniene, pansamentul binocular împreună cu poziția ortostatică ajută la sedimentarea sângelui în partea inferioară a globului ocular permițând evidențierea rupturei retiniene şi tratarea acesteia prin metode clasice, evitându-se chirurgia vitreo-retiniană.
- Pansamentul binocular este utilizat numai pentru 24 - 48 ore. Peste această perioadă, nu se mai obține o reataşare suplimentară a retinei. Dacă se recomandă ca tratamentul chirurgical să fie efectuat imediat, pansamentul binocular este menținut până în momentul efectuării intervenției chirurgicale .

Vitrectomia.

- Vitrectomia, tinde să devină o operație de primă intenție în decolarea de retină regmatogenă, iar în decolarea de retină tracțională este singura opțiune.
- Vitrectomia este o operație complexă, care începe cu excizia vitrosului şi care se continuă, cel mai frecvent, cu o multitudine de manevre chirurgicale intraoculare izolate sau în asociere, ca de exemplu: excizia membranelor preretiniene şi/sau subretiniene, endodiatermie, retinotomie, lensectomie, extracție de corpi străini, schimburi ale lichidului intraocular din cavitatea vitreeană cu diverse substanțe ca: perfluorocarbon lichid, aer, gaze expandabile sau ulei de silicon, endofotocoagulare laser, criopexie.
- Se mai asociază uneori, injectarea de substanțe care colorează structuri intraoculare, sau de medicamente.
- Se mai pot asocia manevre extraoculare de plasare a unor benzi sau bureți de silicon, operații de cataractă cu sau fără implantarea unui cristalin artificial, operații pe mușchii extrinseci ai globului ocular, sau operații de keratoplastie.
- **Principalele indicații** ale vitrectomiei sunt:
    - Decolarea retiniană regmatogenă(DRR) şi decolarea retiniană tracțională(DRT) cu interesare maculară.
    - Hemoragia vitreeană.
    - Luxația în cavitatea vitreeană a cristalinului natural, a maselor cristaliniene, sau a cristalinului artificial.

- Corpi străini intraoculari, ce nu pot fi extraşi prin alte metode.

- **Alte indicaţii** ale vitrectomiei sunt:
  - Bolile maculare:
    - Gaura macular㠖
    - Membrana epiretinian㠖 macular㠖.
    - Edemul macular.
    - Degenerescenţa macular㠖 legat㠖 de vârst㠖 (în anumite condiţii: membrana neovascular㠖 prezent㠖, însoţit㠖 de scăderea acuităţii vizuale mai recent㠖 de 3 luni, ochiul congener compromis funcţional).
  - Obstrucţiile venoase (centrale sau de ram).
  - Tumorile intraoculare.
  - Glaucomul neovascular.
  - Retinopatia prematurităţii.

Tehnica standard constă în, vitrectomia prin pars plana, utilizând 3 căi de abord: una pentru infuzie, una pentru fibra optică şi una pentru instrumentul activ.

- La pacienţii cu afakie se poate ca infuzia să fie plasată prin cornee, la limb, printr-un „maintainer" al camerei anterioare şi, în acest caz, vitrectomia se practică doar pe două căi.
- Se pot practica şi 4 căi de abord, una fiind folosită pentru sursa de lumină, rămânând 2 căi active pentru instrumente.
- Recent a fost pus la punct un microscop care permite vizualizarea fundului de ochi fără să mai fie nevoie de sursa de lumină intraoculară, putându-se efectua vitrectomia pe 3 căi de abord, dar cu două căi active.
- Utilizarea substanţelor de tamponament intern temporar: perfluorocarbonul lichid pentru perioade scurte intra-operatorii, şi a uleiului de silicon pentru perioade mai lungi, de câteva luni, au permis îmbunătăţirea rezultatelor obţinute prin vitrectomie. În anumite cazuri, uleiul de silicon se lasă definitiv intraocular, nemaifiind folosit ca tamponament temporar.
- **Principii generale:**
  - Vitrectomia se poate realiza cu ajutorul instrumentelor de 20G(0,813mm dimetru), 23G(0,574mm diametru) şi 25G(0,455mm diametru).
  - în prezent, tendinţa este ca instrumentele de 23G şi 25G să fie din ce în ce mai utilizate având în vedere următoarele avantaje, comparativ cu cele de 20G:- abordul intraocular se face prin trocare ce traversează conjunctiva şi sclera la nivelul pars-planei, ceea ce presupune o agresiune mult diminuată asupra structurilor oculare şi un risc mult mai mic de încarcerare a vitrosului şi retinei la nivelul sclerotomiilor.
  - Instrumentele de dimensiuni mai mici permit o precizie intraoperatorie mult mai mare, situaţie evidentă mai ales în disecarea şi îndepărtarea membranelor preretiniene.

- **Etape în practicarea vitrectomiei:**
  - în mod clasic se utilizează trei porturi spre cavitatea vitreeană, 2 situate imediat deasupra meridianului orizontal (temporal superior, nazal superior) şi una sub acest meridian (temporal inferior). Se poate folosi şi al patrulea port, cel mai frecvent pentru a plasa surse de iluminare suplimentare față de fibra de lumină clasică sau lumina microscopului (când există un asemenea microscop).
  - în situația unui ochi afak se poate utiliza o sursă de infuzie (maintainer-ul) plasată în camera anterioară printr-o paracenteză efectuată în dreptul orei 6. în felul acesta se menține tonusul ocular şi sunt necesare doar două căi de obord intraocular. Sclerotomiile se practică la 4 mm de limbul sclero-corneean (în cazul ochiului fak) şi la 3,5 mm de limbul sclero-corneean (în cazul ochiului afak sau cu pseudofak).
  - Dacă se foloseşte dimensiunea 20G este necesar ca în prealabil să se realizeze decolarea conjunctivei bulbare şi a capsulei Tenon în zonele respective. Această manevră nu mai este necesară în cazul utilizării trocarelor de 23G şi 25G. în această situație trebuie să se realizeze o tracțiune a conjunctivei, după care se introduc trocarele, inițial oblic în grosimea sclerei, apoi se verticalizează către cavitatea vitreeană. În momentul în care se vor îndepărta trocarele, abordul oblic în grosimea sclerei şi conjunctiva ce va aluneca peste sclerotomii vor face ca acestea să se închidă etanş.
- În vederea practicării vitrectomiei propriu-zise se începe îndepartarea vitrosului din centru şi se continuă cât mai periferic.
- Este importantă îndepartarea hialoidei posterioare, în felul acesta îndepărtându-se orice fel de tracțiune asupra retinei. În situația în care intraoperator nu se evidențiază o hialoidă desprinsă, aceasta poate fi marcată (în acest sens poate fi folosit Triamcinolon acetonid) şi îndepărtată mai uşor şi cu mai multă siguranță.
- După efectuarea unei vitrectomii complete, în cazul decolării de retină regmatogenă, trebuie evidențiată ruptura ce a dus la apariția decolării retiniene.
  - **Descoperirea tuturor rupturilor trebuie facută cu minutiozitate, având în vedere că în 50% din cazuri există mai mult de o ruptură.**
  - Foarte importantă este îndepărtarea vitrosului de la nivelul rupturei(lor) şi a clapetei, când aceasta există, în vederea prevenirii unei tracțiuni ulterioare la acest nivel.
  - În momentul eliberării rupturei se observă cum lichidul subretinian se drenează cu usurință prin aspirarea cu vitreotomul sau cu „acul flaut".
- În vederea stabilizării retinei centrale se foloseste perfluorocarbon lichid (PFCL) ce va ajuta şi la o mai bună expunere a rupturilor, precum şi la

împingerea lichidului subretinian spre cavitatea vitreeană. Poate fi util marcajul rupturilor cu ajutorul endodiatermiei, evitându-se riscul ca rupturile să nu mai fie evidente în mometul în care se realizează schimbul ser-aer.

- Următorul pas constă în schimbul lichidului intraocular cu aer, realizându-se în acest fel un drenaj complet al lichidului subretinian şi intraocular, inclusiv îndepărtarea PFCL.
- În momentul în care drenajul a fost efectuat complet, se va trece la declanşarea formării de cicatrici corio-retiniene prin fotocoagularea laser intraocular. Se poate folosi şi criopexia (în cazul rupturilor situate periferic).

Tamponamentul intern al retinei, în vederea formării cicatricilor şi obținerii unei retine atasate, se poate realiza prin:

- aer (din ce în ce mai utilizat).
- gaze expandabile (hexafluorură de sulf sau perfluorocarbon), care persistă o perioadă mai lungă intraocular, comparativ cu aerul. Cu cât gazul persistă mai mult intraocular, cu atât riscul de vitreoretinopatie proliferativă este mai mare.
  - Primele două solutii sunt folosite în cazul decolărilor retiniene recente, cu număr mic de rupturi. Tamponamentul retinian se realizează 1-2 săptămâni, perioadă în care aerul, respectiv gazul, se resorb treptat. Trebuie menționat faptul că, acuitatea vizuală este redusă atât timp cât acestea persistă în ochi, ca urmare a imposibilității formării imaginii la nivel retinian.
- ulei de silicon (1000 sau 5000). - se foloseste în cazul decolărilor retiniene regmatogene cu rupturi multiple, gigante, retinotomii, decolări de retină regmatogene vechi, decolări de retină tractionale -mai ales în cazul retinopatiilor diabetice proliferative, cu risc mare de sângerare. Va fi necesară o altă intervenție chirurgicală pentru îndepărtarea uleiului de silicon, la un interval de 3-6 luni.

Retinotomia pe 360 de grade.

- Indicații
  - decolare de retină regmatogenă (DRR), cu rupturi multiple de-a lungul întregii circumferințe oculare.
  - DRR veche cu VPR până în periferia extremă ce face imposibilă îndepărtarea completă a tracțiunilor şi ataşarea retinei.
  - DRR recidivat, fără obținerea unei retine stabile cu ajutorul tehnicilor anterioare.
- Retinotomia pe 360 de grade se poate folosi şi de primă intenție, dar se foloseşte în special în cazul recidivelor.

Tehnică:

- retinotomia se efectuează cât mai periferic, după ce au fost îndepărtate toate tracțiunile retiniene.

- se adaugă PFCL până deasupra retinotomiei, în vederea aplicării retinei.
- se aplică fotocoagulare laser pe 360 de grade, 3-4 rânduri, pentru formarea cicatricilor corio-retiniene.
- la final, se face schimbul PFCL-ulei de silicon.
- Rezultatele obținute sunt încurajatoare, mai ales în cazul pacienților cu DRR recidivat, putându-se obține reatașarea retinei în marea majoritate a cazurilor.
- În cazul decolării de retină tracțională (DRT) vitrectomia se face pe aceleaşi principii. Cu ajutorul instrumentelor de 23G si 25G se poate face o disecție mai presisă şi mai fină a membranelor tracționale cu ajutorul vitreotomului. Alte instrumente folosite în vederea disecției membranelor retiniene sunt pensa şi foarfeca intraoculare precum şi fibra de lumină cu spatulă. În cazul în care există şi rupturi secundare tracțiunii, după îndepărtarea membranelor preretiniene, DR se va trata ca şi o DRR.
- Tamponamentul retinian, are aceleaşi variante ca şi în cazul DRR, utilizându-se:
  - gaz sau aer în hemoftalmusuri uşoare sau după îndepărtarea membranelor şi tracțiunilor fără risc mare de sângerare.
  - ulei de silicon, în cazurile de DRT cu risc mare de sângerare, DRT secundar regmatogen sau ochi unic.

Complicațiile vitrectomiei:

Intraoperator:

- rupturi retiniene iatrogene.
- încarcerări retiniene la nivelul sclerotomiilor.
- PFCL subretinian.
- gaz subretinian.
- hemoragii şi decolări coroidiene.

Postoperator:

- Segmentul anterior:
  - modificări de refracție.
  - cataracta nucleară, aparută ca urmare a nivelului presional intraoperator crescut.
  - cataracta complicată, indusă de gaz şi uleiul de silicon.
  - glaucom secundar indus de uleiul de silicon pătruns în camera anterioară.
  - subluxația cristalinului, irită, sinechii anterioare, hemoragii în camera anterioară-în cazuri rare.
- Segmentul posterior:
  - pucker macular (membrană epimaculară).
  - edem macular cistoid.
  - gaură macular.
  - PFCL restant în zona macular.

- decolare retiniană recidivată prin rupturi noi/omise/redeschise.
- decolare seroasă/hemoragică retiniană.
- hemoragii postoperatorii în cavitatea vitreeană.
- endoftalmită postoperatorie.
- ocluzie de ACR aparută ca urmare a hipertensiunii intraoculare după tamponamentul intern.

Avantajele şi dezavantajele vitrectomiei:

- **Avantaje:**
  - control intraoperator mai bun, mai ales în situaţii dificile.
  - o mai bună vizualizare a periferiei şi o mai bună evidenţiere a rupturilor.
  - drenaj intern.
  - blocarea tuturor rupturilor.
  - un procent mai mare de ataşare a retinei.
  - îndepărtarea opacităţilor (tulburărilor) vitreene.
  - îndepărtarea opacităţilor capsulare.
  - îndepartarea tracţiunilor vitreo-maculare.
  - fotocoagulare sau criopexie pentru tratarea rupturilor.
  - îndepărtarea riscului de perforaţie sclerală.
  - modificări refractive postoperatorii mai mici.
  - un procent mai mic de diplopie postoperatorie.
  - un procent mai mic de decolare seroasă coroidiană postoperatorie.
- **Dezavantaje:**
  - un procent mare de apariţie a cataractei complicate.
  - apariţia de rupturi retiniene iatrogene.
  - apariţia de noi rupturi.
  - risc de apariţie a hipertensiunii intraoculare (mai ales în cazul tamponamentului cu ulei de silicon).
  - echipament special şi curbă de învăţare lungă.
  - costuri crescute.

Indentaţia sclerală localizată, limitată doar la nivelul rupturei(lor) retiniene, asociată cu criopexie, fără drenajul lichidului subretinian.

- Pentru succesul acestui tip de tratament chirurgical, este necesar diagnosticul complet al decolării retiniene regmatogene, mai ales în ceea ce priveşte depistarea tuturor rupturilor retiniene; premisa chirurgiei minimale în detaşarea retiniană regmatogenă fiind tratamentul strict limitat la aria rupturilor retiniene; nici o ruptura retiniană nu trebuie omisă dar nici nu trebuie tratate inutil zone fără leziuni semnificative.
- Atunci când macula nu este detaşată, sau dacă macula este decolată de mai

puţin de 5 zile, este bine ca operaţia să fie efectuată în primele 24 de ore.

- este recomandabil repausul ocular (pansament binocular şi eventual repaus la pat) sau
- poziţionarea capului astfel încât lichidul subretinian să fie ţinut cât mai departe de maculă până la operaţie.
- pupila să fie menţinută în midriază cu atropină 1% până la operaţie (fiind astfel evitate: irita, mioza, formarea de sinechii iriene posterioare).

Localizarea rupturilor retiniene

- Acest timp operator este efectuat, în sala de operaţie, în întuneric. Localizarea rupturilor retiniene se face cu ajutorul oftalmoscopiei indirecte cu lentila de + 20 dioptrii, care prezintă un raport optim între câmpul vizual (40 de grade) şi mărirea imaginii (x 3,5).
- Atunci când pupila este mică şi nu se dilată se poate folosi lentila de + 28 dioptrii, care are un câmp vizual mai mare (60 de grade) dar mărirea imaginei este mai mică (x 2,2).
- Localizarea unei rupturi retiniene se face cel mai bine cu ajutorul criodei. Ajutorul ţine globul ocular cu ajutorul a 2 fire de tracţiune pe doi muşchi extrinseci la 180 de grade unul de celalalt şi roteaza globul ocular astfel încât aria rupturei retiniene să fie în partea opusă operatorului. Operatorul ţine într-o mână lentila şi în cealaltă crioda cu care începe să indenteze uşor globul ocular dinspre ora serrata, pe meridianul corespunzător rupturei, până apare în lentilă imaginea indentaţiei, după care se deplasează crioda mai central şi/sau mai sus sau mai jos până când indentaţia ajunge în dreptul rupturei retiniene şi se declanşează îngheţarea vârfului criodei.
- Când ruptura retiniană este mică un singur punct de criopexie îngheaţă epiteliul pigmentar de jur împrejurul rupturei.
- Apoi se marchează pe scleră cu un marker (creion special cu violet de genţiană) punctul care corespunde proiecţiei la scleră a rupturei retiniene .
- Localizarea cu ajutorul criodei are avantajul că aria de epiteliu pigmentar care îngheaţă arată exact locul pe scleră care este indentat de vârful criodei, iar uneori, imediat după îngheţare, punctul de pe scleră în care se află vârful criodei este uşor de recunoscut având o culoare mai închisă (sclera fiind temporar mai subţire) decât sclera din jur. Se pot folosi şi alte instrumente pentru a indenta sclera în dreptul rupturei retiniene dar precizia localizării nu este la fel de mare.
- Pentru a verifica acurateţea localizării se poate folosi o pensă fina cu dinţi (0,3 mm) dreapta, cu ajutorul căreia se apucă sclera în dreptul punctului marcat cu creionul şi se indentează puţin examinându-se cu ajutorul oftalmoscopiei indirecte dacă punctul indentat corespunde rupturei retiniene.
- Atunci când rupturile retiniene sunt de dimensiuni mai mari este bine să fie localizate marginile rupturei retiniene. De exemplu, pentru o ruptură

retiniană cu clapetă, se localizează atât vârful cât şi capetele bazei rupturei retiniene.

- Intraoperator să se verifice prin oftalmoscopie indirectă cu indentaţie scleralã periferia retinei de la ora serrata la ecuator, pe 360 de grade.
- Alternativ se poate ca operatorul să ţină cu o mână firele de tracţiune şi cu cealaltă lentila, iar ajutorul să ţină cu o mână crioda şi cu cealaltă un depărtător orbitar, ajutorul fiind ghidat verbal de către operator să deplaseze crioda mai central sau mai periferic, către ora 12 sau către ora 6.

Criopexia

- Este recomandabil să fie efectuată în jurul rupturilor retiniene.
- Un singur rând continuu de criopexie trebuie aplicat în jurul rupturilor, evitându-se pe cât posibil tratarea epiteliului pigmentar din mijlocul rupturei retiniene, deoarece din această zonă celulele pigmentare pot ajunge în cavitatea vitreeană crescând riscul apariţiei vitreoretinopatiei proliferative şi a formării de membrane epiretiniene. Trebuie evitată înghețarea repetată a aceleiaşi zone.
- Arii retiniene suspectate de a prezenta rupturi retiniene trebuie tratate prin criopexie, rupturile retiniene apărând închise la culoare pe fondul alb al retinei înghețate din jur. De menţionat că uneori, mici granule de pigment, sau mici hemoragii dau un aspect similar, uneori fiind imposibil de diferenţiat aceste leziuni între ele.
- Foarte important de menţionat este şi faptul că tratamentul prin criopexie trebuie limitat la maximum, doar asupra leziunilor semnificative, deoarece riscul apariţiei sau dezvoltării vitreoretinopatiei proliferative creşte direct proporţional cu numărul de crioaplicaţii.

Indentaţia scleralã

- *Alegerea explantului*
  - Cele mai folosite materiale la ora actuală sunt explantele de silicon: bureţii şi benzile de silicon. Prima decizie se referă la utilizarea unei tehnici chirurgicale minimale sau a unui cerclaj cu drenajul lichidului subretinian.
  - Această alegere se face în funcţie de:
    - numărul, mărimea şi localizarea rupturilor retiniene
    - elemente asociate de patologie vitreo-retiniană
    - experienţa chirurgului

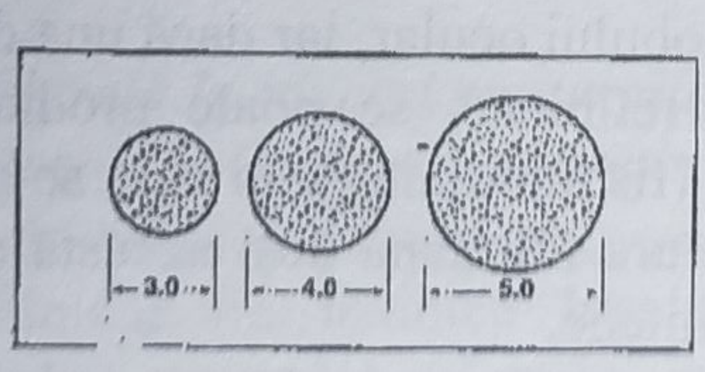

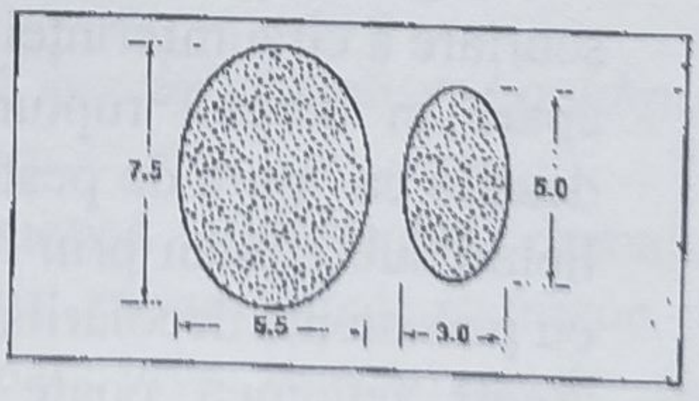

- Dacă se decide efectuarea unei tehnici chirurgicale minimale se alege, cel mai frecvent, utilizarea de bureţi de silicon.
- Recomandăm utilizarea bureților de silicon tip jumătate de cilindru 5/2,5 mm, sau jumătate oval 7,5/2,5 mm. Alternativ se pot folosi cel oval 5/3 mm, sau variantele rotund 5 mm, sau oval 7,5/ 5,5 mm tăiate pe jumătate .

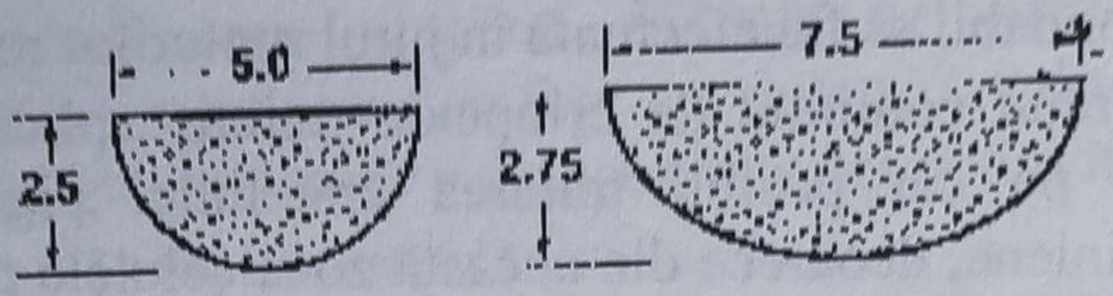

- Dimensiunile buretelui sau benzii de silicon trebuie alese astfel încât marginile rupturilor retiniene să se afle pe indentația scleralâ. Majoritatea rupturilor retiniene au dimensiuni până la 3 mm şi pot fi blocate cu un burete de silicon lat de 5 mm. Pentru rupturile retiniene mai mari sau când se dorește obținerea unei indentații sclerale mai profunde pentru o ruptură retiniană situată mai central sau situată lângă o zona cu tracțiune vitreo-retiniană importantă, se recomandă utilizarea buretelui de silicon lat de 7,5 mm.

- *Configurația indentației sclerale*
  - *Indentația scleralâ* poate fi orientată radiar, circumferențial, sau combinat circumferențial şi radiar.
  - Recomandăm indentația scleralâ radiară ori de câte ori aceasta este posibilă. Dacă există o singură ruptură retiniană, de obicei se plasează un burete de silicon radiar, iar dacă sunt mai multe rupturi dar în cadrane diferite se poate folosi câte un burete radiar pentru fiecare ruptură retiniană
  - Se poate folosi şi indentația scleralâ circumferențială, sau chiar cerclajul globului ocular, mai ales dacă există tracțiuni vitro-retiniene asociate, importante.
  - În cazul folosirii indentației sclerale circumferențiale pe mai mult de 90 de grade, pot apărea cute retiniene radiare, datorită efectului de scurtare a circumferinței globului ocular, iar dacă una din aceste cute apare în dreptul rupturei retiniene, se poate produce fenomenul descris ca "gură de peşte" (fishmouthing), în care se poate acumula lichid subretinian prin ruptura retiniană deşi aceasta este indentată, cu persistența decolării retiniene.
  - Acest fenomen poate fi contracarat printr-o indentație scleralâ radiară în dreptul cutei retiniene, sau poate fi prevenit prin orientarea de la început radiară a indentației sclerale, mai ales în cazul

rupturilor retiniene "cu clapetă".

- În cazul dializelor retiniene, trebuie localizate capetele dializei şi marginea centrală a acesteia, şi este indicată utilizarea unei indentații sclerale circumferențiale care sa depăşească atât capetele dializei cât şi marginea centrală a acesteia.
  - *Plasarea suturilor* Pentru a plasa explantele de silicon se folosesc fire în "U". Acestea se plasează astfel încât distanța dintre capete să fie mai mare decât lățimea explantului, şi se suturează peste explant, ceea ce face ca explantul de silicon să fie împins către interiorul globului ocular, obținându-se astfel indentația sclerală.

Controlul oftalmoscopic indirect intraoperator

- Obligatoriu după strângerea fiecărui fir de sutură trebuie verificată permeabilitatea arterei centrale a retinei. Frecvent, după strângerea unui fir de sutură, datorită creşterii tensiunii intraoculare, apar pulsații ale arterei centrale a retinei. Aceasta înseamnă creşterea tensiunii intraoculare peste nivelul tensiunii diastolice din artera centrală a retinei, care depinde de nivelul tensiunii arteriale. Dacă artera centrală a retinei este neperfuzată, papila apare mult decolorată, chiar albă, iar arterele apar golite de sânge. În plus, frecvent apare şi un grad de edem cornean, tot datorită creşterii importante a tensiunii intraoculare, cu scăderea vizibilității fundului de ochi. În această situație, se poate aştepta un interval de 5 minute, până la apariția pulsațiilor arterei centrale a retinei. Dacă, după acest interval, artera nu este perfuzată, se poate practica paracenteza camerei anterioare. Ca metode alternative de scădere a tensiunii intraoculare se poate administra Diamox (Acetazolamida) intravenos 250-500 mg (atenție la riscul ca pacienții cu adenom de prostată să facă retenție de urină), sau se poate creşte tensiunea arterială sistemică de către medicul anestezist. Dacă este necesar, paracenteza camerei anterioare se poate repeta de mai multe ori, dacă aceasta se reface între timp, altfel existând riscul încarcerării irisului în buzele paracentezei.
- Momentul cel mai important al operației de reataşare retiniană îl reprezintă controlul oftalmoscopic indirect al indentației sclerale, care este bine să asigure blocarea tuturor rupturilor retiniene. Este bine ca indentația sclerală radiară să fie centrată pe ruptura retiniană şi, obligatoriu să o depăşească central, iar în cazul indentației circumferențiale, proeminența maximă a acesteia să depăşească marginea centrală a rupturei retiniene.

Indentația sclerală la nivelul rupturei(lor), cerclajul globului ocular, asociate cu criopexie şi drenajul lichidului subretinian.

- Față de tehnica precedentă, se practică suplimentar, drenajul lichidului subretinian, fie înaintea localizării rupturei(lor) retiniene asociată cu refacerea tonusului globului ocular prin injectarea de aer sau gaz intraocular, fie după plasarea firului (sau firelor) in "U". Se plasează şi o bandă de cerclaj al globului ocular ce se strânge la sfârşitul operației, iar ca

material de indentație scleralã se foloseşte mai frecvent silicon plin (nu spongios).

- ***Drenajul lichidului subretinian*** este asociat aproape obligatoriu cu cerclajul globului ocular cu material siliconic. Locul drenajului se alege utilizând examinarea intraoperatorie a fundului de ochi prin oftalmoscopie indirectă. Este recomandabil ca acesta să fie situat ecuatorial, de preferință aproape de meridianele orizontale, deasupra sau dedesubtul mușchilor drepți orizontali. Riscurile legate de drenajul lichidului subretinian sunt:
  - hemoragia subretiniană, care poate să apară cu o frecvență de până la 20% din cazuri, chiar în cazul folosirii unei tehnici corecte, şi care poate să fie în grade variate, mai mică sau mai mare, probleme deosebite ridicând acumularea unei cantități importante de sânge sub retina maculară,
  - încarcerarea retinei, şi chiar a vitrosului în sclerotomie,
  - decolările de coroidă, datorită variațiilor mari ale presiunii intraoculare în timpul drenajului,
  - endoftalmita.

Retinopexia pneumatică asociată cu fotocoagulare laser sau criopexie

- Retinopexia pneumatică este o metodă chirurgicală care constă în injectarea intravitreană a unui gaz, cel mai frecvent, expandabil (de exemplu: perfluoropropan).
- Este indicată în decolările retiniene regmatogene, care prezintă doar o ruptură retiniană sau în cele cu mai multe rupturi, dar grupate în mai puțin de "o oră" din circumferința globului ocular, situate în cele 2/3 superioare ale globului ocular.
- Se poate utiliza şi în decolările retiniene operate prin tehnici chirurgicale limitate la zona rupturilor, la care, deşi indentația scleralã este corectă totuşi retina nu prezintă tendința de reataşare la două, trei zile postoperator. În aceste cazuri, se poate folosi doar aer steril, nu neapărat gaz expandabil, deoarece este suficient un tamponament de foarte scurtă durată pentru a rezolva decolarea retiniană.
- Ca tehnică se recomandă ca manevra să fie efectuată în condiții de sterilitate chirurgicala şi constă în injectarea prin pars plana, printr-un ac de 27-30 G, a 0,2-0,3 cc de gaz steril (trecut printr-un filtru cu pori de 0,22 microni), sub control oftalmoscopic indirect, uneori precedată de o paracenteză a camerei anterioare pentru hipotonizarea globului ocular.
- Pacientul trebuie poziționat astfel încât gazul intravitrean, care are tendința să se ridice, să tamponeze ruptura sau rupturile retiniene. Poziția trebuie menținuta circa 70% din timp.
- Dintre complicațiile descrise pot apare: endoftalmită, vitreoretinopatie proliferativă, rupturi retiniene secundare inclusiv gaură maculară, gaz subretinian.
- Dacă retina începe să fie ataşată în dreptul rupturilor retiniene, se trece la

declanşarea formării de cicatrici corioretiniene în jurul rupturilor prin aplicații de laser sau prin crioaplicații.

- Succesul raportat de diverşi autori este în jurul a 80%, după o singură procedură, iar dacă decolarea retiniană a maculei a fost mai recentă de două săptămâni, acuitatea vizuală a fost mai bună decât la cazurile tratate cu indentație scleralã.

Bibliografie

1. *Arya AV, Emerson JW, Engelbert M, Hagedorn CL, Adelman RA. Surgical management of pseudophakic retinal detachments: a meta-analysis. Ophthalmology. Oct 2006;113(10):1724-33. [Medline].*
2. *Davis MJ, Mudvari SS, Shott S, Rezaei KA. Clinical characteristics affecting the outcome of pneumatic retinopexy. Arch Ophthalmol. Feb 2011;129(2):163-6. [Medline].*
3. *Dumitrache Marieta – Tratat de oftalmologie, vol II, Editura universitară Carol Davila, Bucureşti, 2005, Cap Dezlipirea de retină, autor F. Baltă*
4. *Fujii GY, De Juan E Jr, Humayun MS, Chang TS, Pieramici DJ, Barnes A. Initial experience using the transconjunctival sutureless vitrectomy system for vitreoretinal surgery. Ophthalmology. Oct 2002;109(10):1814-20. [Medline].*
5. *Heimann H. [Primary 25- and 23-gauge vitrectomy in the treatment of rhegmatogenous retinal detachment--advancement of surgical technique or erroneous trend?]. Klin Monbl Augenheilkd. Nov 2008;225(11):947-56. [Medline].*
6. *Kansky JJ – Clinical Ophthalmology, ed IV, Butterworth Heinemann,1999*
7. *Rice TA, Michels RG, Rice EF. Vitrectomy for diabetic traction retinal detachment involving the macula. Am J Ophthalmol. Jan 1983;95(1):22-33. [Medline].*
8. *Rosen P, Barkin RM, Sternbach GL. Essentials of Emergency Medicine. Mosby-Year Book; 1991:553-66.*
9. *Schrey S, Krepler K, Wedrich A. Incidence of rhegmatogenous retinal detachment after vitrectomy in eyes of diabetic patients. Retina. Feb 2006;26(2):149-52. [Medline].*
10. *Shinar Z, Chan L, Orlinsky M. Use of Ocular Ultrasound for the Evaluation of Retinal Detachment. J Emerg Med. Jul 20 2009;[Medline].*
11. *Subramanian ML, Topping TM. Controversies in the management of primary retinal detachments. Int Ophthalmol Clin. 2004;44(4):103-14. [Medline].*
12. *Tanner V, Harle D, Tan J, Foote B, Williamson TH, Chignell AH. Acute posterior vitreous detachment: the predictive value of vitreous pigment and symptomatology. Br J Ophthalmol. Nov 2000;84(11):1264-8. [Medline].*
13. *Tornambe PE, Hilton GF, Brinton DA, et al. Pneumatic retinopexy. A two-year follow-up study of the multicenter clinical trial comparing pneumatic retinopexy with scleral buckling. Ophthalmology. Jul 1991;98(7):1115-23. [Medline].*

14. Tsang CW, Cheung BT, Lam RF, Lee GK, Yuen CY, Lai TY. Primary 23-gauge transconjunctival sutureless vitrectomy for rhegmatogenous retinal detachment. Retina. Oct 2008;28(8):1075-81. [Medline].
15. Wilkinson CP, Bradford RH Jr. Complications of draining subretinal fluid. Retina. Winter-Spring 1984;4(1):1-4. [Medline].
16. Williams DF, Williams GA, Hartz A, Mieler WF, Abrams GW, Aaberg TM. Results of vitrectomy for diabetic traction retinal detachments using the en bloc excision technique. Ophthalmology. Jun 1989;96(6):752-8. [Medline].
17. Wolfensberger TJ. Foveal reattachment after macula-off retinal detachment occurs faster after vitrectomy than after buckle surgery. Ophthalmology. Jul 2004;111(7):1340-3. [Medline].
18. Yeo JH, Vidaurri-Leal J, Glaser BM. Extension of retinal detachments as a complication of pneumatic retinopexy. Arch Ophthalmol. Aug 1986;104(8):1161-3. [Medline].

Capitolul 22

NERVUL OPTIC

Marieta Dumitrache

NERVUL OPTIC este format din axonii celulelor ganglionare retiniene şi se întinde de la polul posterior al globului ocular până la chiasma optică.

- Căile optice retinocerebrale sunt:
  - retinocorticale – nerv optic, chiasmă optică cu încrucişarea fibrelor nazale, bandelete optice, corpii geniculaţi laterali, radiaţii optice, cortexul occipital
  - retinomezencefalice - folosite pentru reflexul fotomotor pupilar, care reprezintă 20% din fibrele nervului optic şi sunt formate din fibrele nervului optic care după încrucişarea nazală în chiasma optică ajung în bandeleta optică şi tuberculii cvadrigemeni anteriori
- Nervul optic prezintă 3 porţiuni:
  - intraoculară - discul optic (papila nervului optic)
  - intraorbitară
  - intracraniană

Porţiunea intraoculară a nervului optic - capul nervului optic este vizibil la oftalmoscop sub forma DISCULUI OPTIC – papila nervului optic – locul de convergenţă a fibrelor nervoase retiniene şi locul de ieşire şi intrare a vaselor centrale ale retinei. Absenţa completă a fotoreceptorilor la acest nivel generează scotomul din câmpul vizual – pata oarbă.

- **Papila nervului optic (discul optic)**
  - papila nervului optic este punctul de plecare a căii optice (discul optic); reprezintă locul convergenţei fibrelor nervoase amielinice, numărul axonilor este de 800.000-1 200 000
  - papila nervului optic este situată la nivelul polului posterior şi are o suprafaţă medie 2,4mm^2
  - papila este uşor alungită vertical, fiind uşor ovalară
  - diametrul orizontal de 1,8mm, are limite fiziologice variabile
  - culoare gălbui portocaliu cu jumătatea temporală uşor mai palidă
  - contur net definit, care în porţiunea nazală este mai puţin net decât temporal din cauza densităţii mai mari a fibrelor nervoase
  - nu este proeminentă în mod normal
  - semiluna pigmentară lângă discul optic temporal (uneori sclera este vizibilă prin semilună)
  - la nivelul feţei anterioare a papilei se formează excavaţia fiziologică sau cupa optică care este în raport cu corpul vitros
  - faţa posterioară a papilei formează lama criblată
  - raportul între suprafaţa excavaţiei şi cea a discului optic C/D este determinat genetic, este egal la ambii ochi, acest raport fiind în medie 0,3
  - excavaţia fiziologică, localizată central, lipsită de axoni este înconjurată de o margine de culoare roz – inel neuroretinian

- marginea discului este formată din axonii fibrelor nervoase care intră în canalul scleral
  - ➢ discurile optice mici, fără excavație, cu canal scleral mic pot fi asociate cu NOIA
  - ➢ discurile largi, cu excavația lărgită pot simula excavația din glaucom
- **Inelul neuroretinian**
  - este dat de mănunchiuri de fibre nervoase optice care ies din globul ocular prin canalul scleral
  - este îngust temporal orizontal, devine mai larg nazal orizontal, vertical superior şi inferior
- **Cupa optică**
  - este porțiunea uşor excentrică a capului nervului optic
  - are un contur ovalar uşor turtit corespunzător inelului neuroretinian;
  - mărimea cupei corespunde mărimii discului; este foarte importantă aprecierea mărimii cupei pentru definirea raportului cupă/disc.
- **Artera şi vena centrală a retinei** pătrund în ochi uşor nazal de centrul discului.
  - pulsația venoasă este normală
  - pulsația arterială este anormală şi însoțeşte o creştere a presiunei intraoculare sau stenoza aortică
  - ACR şi VCR se ramifică la aproximativ 8mm înainte de locul în care nervul optic părăseşte globul
- **Vasele cilioretiniene**
  - sunt vase aberante cu origine direct din coroidă (artere ciliare scurte posterioare)
  - traversează marginea temporală a discului şi servesc nutriției straturilor interne ale retinei
- **Vascularizația papilei** este asigurată de inelul Zinn format din anastomoze de ramuri mici din arterele ciliare scurte posterioare şi artera centrală a retinei care este ramură din artera oftalmică, şi aceasta din artera carotidă.

Porțiunea intraorbitară începe după ce nervul optic trece printr-o lamă de țesut conjunctiv – lamina cribrosa. În orbită, nervul optic descrie un traseu în formă de S care permite mişcările oculare extreme.

Porțiunea intracraniană începe după ce nervul optic trece prin canalul optic până la chiasmă.
Porțiunea intraorbitară şi intracraniană sunt înconjurate de duramater, piamater şi arahnoidă, nervul fiind irigat de rețeaua vasculară din piamater.

Modificările acute ale papilei (capul nervului optic) şi nervului optic produc în funcție de localizare două sindroame:

- ***sindromul anterior*** **– în care afectarea nervului optic porneşte de la nivelul papilei până la punctul de intrare al vaselor centrale ale retinei în papilă (10-12 mm). Sindromul anterior cuprinde:**
  - **edem papilar în staza papilară care este edemul mecanic al papilei în hipertensiunea intracraniană**
  - **edem al discului optic al papilei care corespunde altor determinări edematoase ale discului optic**
- ***sindromul posterior*** **– retrobulbar – nevrita optică retrobulbară în care leziunile sunt localizate în porțiunea nervului optic după pătrunderea vaselor centrale ale retinei în papilă până la chiasmă (nu se însoțeşte de edem papilar)**

CHIASMA OPTICĂ este o zonă de încrucişare a fibrelor optice provenind de la retina nazală şi o parte din fibrele maculare.

- Fibrele retinei nazale inferioare trec în partea anterioară a chiasmei descriind o buclă (genunchiul Wilbrand) şi se angajează în extremitatea posterioară a nervului optic contralateral.
- Fibrele retinei nazale superioare trec în partea posterioară a chiasmei.
- Fibrele provenind din maculă trec egal în porțiunea centrală spre posterior a chiasmei.
- Etiologia principală a atingerilor chiasmatice este:
  - compresiune
    - tumori intraselare – adenom hipofizar
    - tumori extraselare – meningiom, craniofaringiom, anevrism
    - tumori chiasmatice – gliom
  - traumatisme
- Leziuni retrochiasmatice
  - sunt situate la nivelul bandeletei optice, radiațiilor optice, cortexului occipital.
  - aceste leziuni antrenează un deficit homonim contralateral: hemianopsie homonimă dreaptă, stângă, quadranopsie homonimă superioară, inferioară, dreaptă, stângă după întinderea leziunii.

METODE DE EXAMINARE ALE NERVULUI OPTIC:

- măsurarea AV
- reflex pupilar la lumină
- simț cromatic
- oftalmoscopie
- tomografie
- perimetrie
- tomografia discului optic (HRT)
- tomografie în coerență optică (OCT)

- potențiale evocate vizuale (PEV).

Semne vizuale

- AV – gradul scăderii AV şi progresia ei sunt variabile
  - masivă şi brutală într-o leziune ischemică sau traumatică
  - rapidă într-o inflamație sau de cauză toxică
  - progresivă în tumori, leziuni degenerative în glaucom
- AV este conservată la debutul evoluției unui edem papilar de stază

Câmpul vizual

- aspectul CV este un element important de diagnostic
- alterările perimetrice ale nervului optic depind de topografia leziunilor şi pot fi sistematizate în:
  - scotom central sau cecocentral
  - deficit fascicular
  - amputare altitudinală
  - scotom arciform

Alterarea percepției colorate

- evidențiază discromatopsie pe axa roşu/verde

Durere

- în majoritatea cazurilor bolile nervului optic nu sunt însoțite de durere
- durerea oculară sau perioculară accentuată la mişcările ochilor este prezentă în neuropatia optică de origine inflamatorie ca în neuropatia din afecțiuni demielinizante

Examen FO

Papila optică

Normală	Edematoasă	Atrofică
Colorație roz portocaliu, mai puțin evidentă decât restul retinei Margini nete Vase centrale vizibile în totalitate Orientează diagnosticul către nevrită optică retrobulbară	Strălucitoare în raport cu restul retinei Uneori fin striată prin congestie capilară Margini estompate şi se confundă cu retina peripapilară Vasele fac cot prin edem Orientează diagnosticul către nevrita optică anterioară inflamatorie sau ischemică	Palidă, albă Margini mai mult sau mai puțin nete Plană sau deprimată Vase deviate Orientează diagnosticul spre atrofie optică sechelară, patologie primitivă de nerv optic sau glaucom

Reflexe pupilare – semnul Marcus Gunn – Defect pupilar aferent

- normal pupilele sunt egale când este luminată o pupilă aceasta se contractă la lumină uni şi contralateral

- semnul Marcus Gunn – pupila se contractă moderat la iluminarea ochiului indemn, dar se dilată lejer când lumina este transferată de partea opusă

PEV ne permite a preciza atingerea nervului optic prin alungirea timpului de latență şi amplitudinea undelor

Examenele de laborator – radiologice, imagistice pot ajuta orientarea etiologică a afecțiunii nervului optic:

- VSH – suspiciune de boală Horton
- CT scan – în proces expansiv intracranian
- RMN în afecțiuni demielinizante

ANOMALII CONGENITALE ALE DISCULUI OPTIC

Fara asociatii neurologice

DRUSEN PAPILAR

- Drusenul papilar este material hialin calcificat în capul nervului optic, localizat mai frecvent nazal, bilateral (60%), ereditar 79% şi familial, AD, cu penetranță incompletă şi expresivitate diferită.
- Frecvent este asimptomatic, dar pot exista
  - deficite de CV lent progresive-arcuate, lărgirea petei oarbe, constricția CV
  - AV este normala, foarte rar scăderea AV (nu se datorează numai drusenului)
  - pierderi pasagere de vedere
- Evoluție: drusenul papilar este o anomalie congenitală benignă; inițial este localizat profund, dar în evoluție are tendința de a deveni superficial

Drusen profund	***Drusen superficial***
discul papilar apare uşor elevat cu contur şters, cu absența excavației fiziologice şi anomalii vasculare **margini papilare neregulate cu remanieri pigmentare**	**cu neregularități perlate la marginea papilei, frecvent normală** **anomalii vasculare papilare**

- **Ecografia** – detectează prezența drusenului (prin depuneri de calciu) prin evidențierea unor depozite papilare înalt reflectogene, hiperecogene localizate la nivelul capului nervului optic
- **Tomografia computerizată**: imagine hiperdensă aproape de structurile osoase şi mai accentuată ca cea a nervului optic
- **AFG** – se observă autofluorescență şi poate prezenta întârzierea umplerii coroidei peripapilar
- Diagnostic diferențial

- NOIA
- ocluzia arterială sau venoasă retiniană
- membrană neovasculară subretiniană
- exudaţie subretiniană

- Asocieri oculare ale drusenului cu anomalii vasculare papilare sub formă de:
  - reţea capilară densă
  - ramificaţii vasculare anormale
  - mărirea calibrului vascular
  - vasele circumflexe
  - şunturi vasculare venoase
  - membrană neovasculară coroidiană
- Asocieri sistemice: retinita pigmentară, pseudoxantom elastic, striuri angioide hemoragii retiniene, pliuri coroidiene, migrenă.
- Complicaţii
  - Modificări campimetrice
    - ➢ sunt prezente la vârste tinere şi mai frecvent în formele superficiale cu aspect clinic polimorf
    - ➢ sunt legate de compresia directă sau progresivă asupra vascularizaţiei papilare şi axonilor fibrelor optice
  - Complicaţii hemoragice ale drusenului papilar sunt rare şi au aspect clinic variabil, cu evoluţie favorabilă în majoritatea cazurilor
    - ➢ hemoragii superficiale – papilare, parapapilare cu rezorbţie rapidă fără afectare funcţională
    - ➢ hemoragii intravitreene
    - ➢ hemoragii subretiniene profunde, parapapilară în potcoavă
    - ➢ hemoragii extinse
  - Membrană neovasculară coroidiană cu grade diferite de implicare funcţională
  - NOIA acută – rar

DISC OPTIC ÎNCLINAT (tilted disc, colobom Fuchs, conus inferior, inversia discului, ectazia normală a fundului de ochi, semilună congenitală)

- termenul „tilted disc" după aspectul oval al papilei cu axul orientat vertical şi înclinat oblic în direcţia superioară
- discul optic poate fi înclinat uni sau bilateral, asimetric şi este produs prin inserţia oblică a nervului optic la nivelul globului ocular.
- Semne oculare
  - Oftalmoscopic discul înclinat cuprinde:
    - ➢ disversia papilei prin ovalizarea discului cu axul optic orientat vertical şi oblic
      - ❑ partea superioară a papilei uşor proeminentă şi deplasată supero-nazal

- zona inferioară a papilei plată şi deplasată infero-temporal
- proeminența inelului neuroretinian supero-temporal

➢ disc mic, oval cu axul vertical oblic, orientat infero-nazal,în forma literei D) cu reducerea diametrului discului cu depresiune inferior şi bombare superior.
➢ decolorarea papilei asociată cu remanieri pigmentare corioretiniene
➢ atrofie peripapilară inferonazal
➢ ectazia papilei retiniene inferior
➢ situs inversus al vaselor retiniene prin anomalii vasculare
➢ hipopigmentarea FO inferonazal în porţiunea opusă defectului discului.

- CV
  - ➢ defectele de CV superotemporal sau bitemporale ce simulează o leziune la nivelul chiasmei, însă defectele nu respectă linia mediană.
  - ➢ este necesar testarea atentă a meridianului vertical
- AV – normală

- Asocieri oculare:
  - astigmatism miopic, consecința ectaziei locale de la nivelul polului posterior
- Asocieri sistemice – anomalii craniofaciale
  - hipertelorism
  - maladia Crouzon
  - sidrom Apert
  - boala Ehler-Danlos

FIBRE DE MIELINĂ

- Sunt anomalii congenitale ale papilei, consecință a extensiei procesului de mielinizare anterior de lama criblată
  - mielinizarea se termină în mod normal la nivelul laminei criblate, dar poate apare şi la nivelul fibrelor nervoase ale retinei.
  - fibrele de mielină sunt benigne şi nu au semnificație clinică fiind asimptomatice
  - mai frecvent la bărbați, unilateral, mai rar bilateral.
- Ocular se observă: mielina albă în distribuția stratului fibrelor nervoase, dispusă radiar la nivelul capului nervului optic, dar poate apare numai la nivelul retinei periferice.
- Nu evoluează şi nu are tratament.
- Asocieri oculare:
  - policorie
  - keratoconus

  - nistagmus
  - colobom
  - cataractă congenitală
  - miopie
  - astigmatism
- Asocieri sistemice:
  - epilepsie
  - neurofibromatoză
  - dizostoze craniene
- Poate da confuzii de diagnostic cu edemul papilar

PIT OPTIC

- pit optic se caracterizează prin excavație mică, localizata temporal, rar nazal sau central
- uni/bilateral
- asimptomatic cu scăderea AV cu metamorfopsii
- complicații: dezlipire seroasă care se poate extinde spre macula (50%) și necesită laser, vitrectomie.

<u>Anomalii congenitale ale discului optic cu asociații neurologice</u>

COLOBOM PAPILAR

- Colobomul papilar este o anomalie congenitală a papilei sau defect de închidere a fantei embrionare şi este determinat de închiderea anormală sau incompletă a fisurii embrionare
- Cuprinde 3 forme clinice.
  - colobom tilted
  - colobom papilar izolat
  - colobom retino-coroidian

Colobom papilar izolat

- Semne oculare
  - asimptomatic sau scăderea AV (frecvent AV este diminuată)
  - alterarea CV superior cu scotom absolut ce corespunde colobomului
  - alterări simț cromatic
- Modificările oculare
  - aspectul anormal al nervului optic cu excavație sub formă de bol alb strălucitor ce ocupă un disc optic mărit, uni sau bilateral.
  - este localizat inferonazal.
  - sclera este vizibilă datorită absenței retinei , EPR, şi coroidei adiacente.
- Complicații
  - decolare seroasă retiniană
  - lărgirea progresivă a excavației

  - DR regmatogenă dacă este colobom corioretinian asociat
- Asociaţii oculare
  - microftalmie
  - alte coloboame oculare:
  - vicii de refracţie
  - strabism
  - modificări palpebrale, de transparenţă a cristalinului, relicve arteră hialoidă, arteră cilioretiniană
- Anomalii sistemice multiple:
  - sindrom Patau – trisomie 13
  - sindrom Edwards – trisomie 18
  - trisomie 22

Asociaţii: **CHARGE**

C - Colobom

H - Anomalii cardiace (Heart defect)

A - atrezie coanală

R - retard (întârziere) de creştere

G – anomalii genitale

E – ear – anomalii auriculare
  - sindrom Meckel Gruber
  - microftalmie Lenz
  - Sindrom Walker-Warburg
  - Sindrom Goldenhar
  - Sindrom Rubinstein Taybi
  - Sindrom Aicardi
- Nu evoluează, nu are tratament

Sindrom Aicardi

- anomalie congenitală a papilei cu colobom, hipoplazie sau pigmentaţie
- transmitere dominantă legată de sex
- Semne oculare
  - multiple lacune corioretiniene depigmentate
  - membrană pupilară persistentă
  - cataractă
  - colobom papilar asociat cu colobom irian
  - microftalmie
- Asocieri sistemice
  - malformaţii schelet, SNC
  - retard psihomotor

HIPOPLAZIA ŞI DISPLAZIA DISCULUI NERVULUI OPTIC

- Hipoplazia nervului optic este o afecţiune congenitală, uni/bilaterală, neprogresiva, care prezintă un disc optic mic.

- Poate fi aplazie (rar), hipoplazie, displazie.
- Este frecvent idiopatic
- Factori de risc:
  - vârsta tânără a mamei
  - medicamente luate în timpul sarcinei (alcool, fenitoin)
  - toxemia gravidică
  - trisomia 18, 21
  - citomegalovirus intrauterin
  - mama cu diabet zaharat
- Semne clinice:
  - asimptomatică sau însoțită de scăderea variabilă de AV, nivelul AV nu se leagă de aspectul discului.
  - este neprogresivă
- Modificările oculare
  - uni sau bilateral
  - disc optic mic 1/3 – ½ din mărimea normală cu sau fără paloare (dimensiunile unui nerv optic normal: 1,38mm orizontal; 1,46mm vertical).
  - discul optic prezintă semnul „inelului dublu" , cu halou depigmentat galben în jurul capului discului optic, halou care prezintă o bordură pigmentată, în care inelul extern este sclera/lama criblată iar inelul intern este terminația EPR.
  - posibil atrofie peripapilară cu scăderea grosimii stratului fibrelor nervoase
  - vasele retiniene sunt de mărime normală.
  - pot exista modificări de câmp vizual – deficite campimetrice în funcție de gradul hipoplaziei şi localizării pierderii de fibre optice
  - discromatopsii
- Alte atingeri posibile:
  - defect pupilar aferent
  - aniridie
  - hipoplazie foveala
  - microftalmie
  - strabism şi nistagmus în cazuri severe bilaterale
  - colobom uveal
- Asociații sistemice
  - displazie fronto-nazală
  - displazie septo-optică cu anomalii cerebrale şi endocrine (disfuncție hipotalamică, hipofizară)
- Diagnostic diferențial
  - aplazia capului nervului optic
  - atrofie optică
  - pseudoatrofie gri
  - micropapila legată de viciile de refracție

MORNING GLORY („ÎN FLOARE DE ROCHITA RÂNDUNICII")

- Afecțiune congenitală a papilei nervului optic, rară, frecvent la femei, adesea unilateral.
- Este o excavație stafilomatoasă sub forma unei pâlnii la nivelul discului optic şi al retinei peripapilare cu țesut fibros alb gălbui în centrul papilei, colobom scleral inelar peripapilar proeminent şi uşor pigmentat
- Semne oculare
  - AV foarte scăzută cu evoluție lungă prin afectarea fasciculului papilomacular sau macular
  - DPA
  - defecte constante de CV mărirea petei oarbe, scotom central
- Oftalmoscopic
  - discul optic este lărgit, roz sau portocaliu şi poate fi proeminent sau retras în interiorul stafilomului.
  - excavația este înconjurată de pigmentația corioretiniană, iar in suprafața centrală a discului este prezent țesut glial albicios
  - **modificarea caracteristică este dată de emergența vaselor retiniene la marginea excavației (periferia discului), radiar ca spițele de roată.**
  - vasele sunt mai numeroase şi este dificilă diferențierea între artere şi vene.
- Asociații oculare:
  - ambliopie
  - anizometropie
  - strabism
  - DR
- Complicații: DR seroasă în 30% cazuri
- Asociații sistemice
  - displazie frontonazală caracterizată prin anomalii mediofaciale, fantă palatină, encefalocel, agenezie de corp calos, insuficiență hipofizară, sindrom Aicardi
  - neurofibromatoză tip 2
  - afecțiuni vasculare: persistența arterei hialoide, absența sau atrezia parțială a vaselor retiniene centrale, hemangiom retinian, boala Coats
  - displazii craniofaciale - anomalii papilare asociate cu displazie frontonazală: sindrom morning glory, stafilom peripapilar, megalopapila, hipoplazia nervului optic, colobom papilar, foseta papilară

ALTE MALFORMAȚII ALE DISCULUI OPTIC

Megalopapila

- este o anomalie congenitală a discului optic caracterizată prin mărirea diametrului papilar şi a excavației fără modificarea elementelor structurale retiniene
- AV – normală sau uşor scăzută (ambliopie strabică)
- CV normal
- asociații sistemice – dizostoza mandibulofacială

Papila dublă

- fără separare a celor 2 papile (duplicare)
- papile duble, separate
- pseudodublă, rarisim

Stafilom peripapilar

- este o anomalie congenitală papilară unilaterală, rară caracterizată prin prezența unei excavații sclerale peripapilare uşor pigmentată delimitată de modificări atrofice ale EPR, aspect relativ normal al vaselor papilare
- prezintă interes clinic pentru că trebuie deosebit de papila morning glory
- în stafilom papila este normală, lipseşte țesutul glial din centrul papilei
- trebuie deosebită de avulsia nervului optic

ANOMALII DE PIGMENTARE ALE PAPILEI SAU ÎN STRUCTURA LAMEI CRIBLATE

Prin acumulare de pigment melanic anterior

Pigmentarea juxtapapilară – în semilună

- Este o hiperplazie a EPR limitată la marginea papilei
  - lizereu pigmentar
  - plăci pigmentare izolate
  - pigmentare papilară cu tentă gri
  - papila neagră
- Diagnostic diferențial cu
  - melanocitom
  - melanom malign de coroidă
  - hamartomul retinei şi al EPR

ANOMALII VASCULARE ALE PAPILEI

- se caracterizează prin modificări de traiect şi calibru vascular localizate la nivelul planşeului papilar şi zona retinină limitrofă
- frecvent asimptomatic se pot asocia cu complicații şi disfuncții oculare

- Forme clinice
  - ***Bride vasculare papilare***
    - unilateral, localizate inferior, sunt ramuri ale ACR
    - se pot complica rar cu: hemoragii vitreene, hifemă, ocluzie vasculară de ram
  - ***Varice papilar*** - este o malformaţie congenitală vasculară situată la emergenţa unui braţ sau trunchi venos central cu dilatarea calibrului vascular
  - ***Venele optociliare***
    - şunt între VCR spre circulaţia coroidiană
    - traiect ectatic, roşu violaceu între emergenţa vaselor centrale şi marginea papilei sau retina limitrofă
    - sunt prezente în: OVCR, glaucom cronic, meningiom teacă de nerv optic, gliom de nerv optic, edem papilar cronic, drusen papilar
  - ***Artera cilioretiniană***
    - îşi are originea coroidian, în sistemul vascular ciliar posterior şi drenează în VCR asigurând irigarea zonei intermaculopapilare
    - pot fi implicate în patologia vasculară retiniană: OAR/OACR
  - ***Anomalii vasculare papiloretiniene***
    - sunt caracterizate prin modificări de traiect şi calibru vascular localizate în jurul papilei şi retinei
    - tortuozităţi vasculare papiloretiniene
    - macrovase retiniene
    - hemangiom capilar retinian – angiomatoza retiniană von Hippel Lindau

AFECŢIUNI DOBÂNDITE ALE NERVULUI OPTIC

- Afecţiunile dobândite ale nervului optic pot fi produse prin leziuni prechiasmatice, chiasmatice şi retrochismatice.
- Leziunile prechiasmatice sunt reprezentate de boli ale nervului optic şi retinei şi cuprind următoarele entităţi clinice.

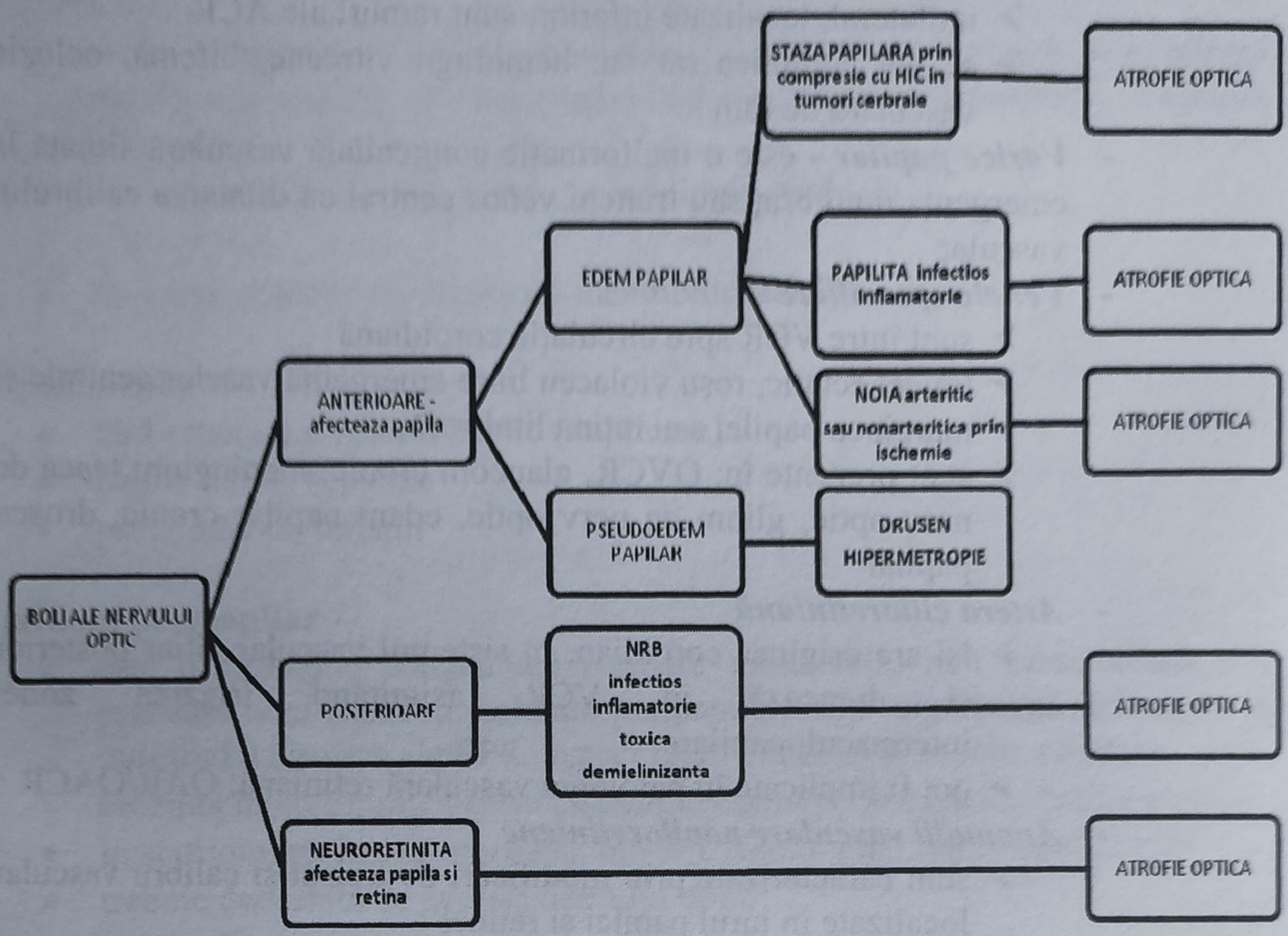

BOLI ALE NERVULUI OPTIC

<u>Anterioare</u>

- ale papilei nervului optic
  - STAZA PAPILARĂ – edemul mecanic al papilei prin compresiune în HIC – în tumori de fosă cerebrală posterioară
  - nevrita optică anterioară: JUXTABULBARĂ-PAPILITĂ – este edemul papilar infecțios inflamator
  - NOIA arteritică sau nonarteriticăcu edem papilar prin ischemie
  - PSEUDOEDEM PAPILAR

Cauze de edem papilar

- ➢ Inflamații
  - ❑ Papilita
  - ❑ Neuroretinita
- ➢ Boli oculare uveita – hipotonie – ocluzie venoasă
- ➢ Boli orbitare – Tumori – Oftalmopatie Graves – Celulita orbitară

  - ➢ Cauze vasculare: Anemia, uremia, neuropatia optică ischemică anterioară
  - ➢ HIC – edem mecanic papilar
- **Posterioare** - după intrarea vaselor centrale în retină până la încrucişarea chiasmatică: NEVRITA OPTICĂ RETROBULBARĂ care este procesul infecțios inflamator, toxic, demielinizant al nervului optic
- ATROFIA OPTICA

EDEMUL PAPILAR – STAZA PAPILARĂ

- Edemul papilar neinflamator din staza papilară este edemul mecanic al capului nervului optic şi este asociat cu creşterea presiunii intracraniene.
- Edemul papilar din stază este mai mare de +4D, iar vederea este nemodificată la începutul bolii
- Cauzele edemului papilar cu HIC sunt:
  - congenital
    - ➢ craniosinostoza
    - ➢ stenoză apeductală
  - leziuni ocupatoare de spațiu
    - ➢ tumori de fosă cerebrală posterioară care obstruează apeductul Sylvian
    - ➢ diferite tumori: tumori cerebel, creierul mijlociu, parietooccipitale pot produce rapid HIC; alte tumori pot produce edem progresiv în faza de creştere
    - ➢ infecții intracraniene: meningite, abces cerebral lob occipital, encefalite
    - ➢ hemoragii intracraniene: hemoragie subarahnoidiană – poate da frecvent edem papilar de stază
  - tromboză de sinus cavernos
  - scăderea reabsorbției LCR
  - obstrucția sistemului ventricular
  - HIC idiopatică în pseudotumori cerebrale
    - ➢ dureri de cap cronice
    - ➢ edem papilar bilateral
    - ➢ lărgirea ventriculilor cu hidrocefalie
  - condiții sistemice
    - ➢ HTA malignă
    - ➢ insuficienţă cardiopulmonară
    - ➢ discrazii sanguine
    - ➢ nefrite
  - edem cerebral difuz cu HIC şi edem papilar în traumatisme
- Edemul mecanic al capului nervului optic este prezent în 60% la pacienții cu tumori cerebrale, incidența edemului papilar în tumori cerebrale scăzând cu vârsta (80% în prima decadă, 40% la 70 ani)

- Nu există o corelație strictă între valoarea presiunii intracraniene și proeminența edemului papilar
- Rar, unilateral, frecvent bilateral, asimetric, la orice vârstă cu excepția perioadei în care fontanelele nu sunt închise.
- Momentul instalării edemului papilar față de HIC este variabil ore, zile, săptămâni.
- În fața unui edem papilar de stază este necesar
  - examen neurologic, neurochirurgical
  - stabilirea cât mai rapidă a cauzei care a produs HIC (și edemul papilar) pentru că sunt boli grave care pot avea prognostic vital
  - edemul papilar nu apare pe atrofie optică pentru că necesită fibre nervoase intacte pentru a se dezvolta
- Semne generale care apar secundar creşterii presiunii intracraniene
  - cefalee agresivă la trezire, exacerbată de manevra Valsalva şi de efortul de tuse
  - greață şi vărsături dacă creşterea presiunii este severă
  - în formele grave pot apare: pierderea conştienței, comă, midriază, deces
- Simptome vizuale absente la început, dar pot apare
  - AV
    - AV este normală sau este uşor scăzută o lungă perioadă de timp
    - **Pierdere pasageră de AV care durează câteva secunde, când pacientul se ridică de la orizontală** - patognomonic
    - Fosfene, eclipse vizuale prin spasm al arterelor retiniene
    - AV scade brusc şi important prin instalarea atrofiei optice poststază
  - CV arată :
    - lărgirea petei oarbe
    - constricție generalizată
    - scotom central
    - îngustarea concentrică a CV
  - În cazuri severe şi asimetrice poate exista defect pupilar aferent
  - Diplopie ocazională dacă apare paralizia de nerv III
- Edemul papilar de stază se caracterizează prin modificări neurologice semnificative cu o slabă afectare a funcției vizuale.
- EDEMUL PAPILAR ESTE O URGENȚĂ NEUROLOGICĂ
- Examenul oftalmoscopic al edemului papilar din HIC evidențiază
  - manifestări precoce
    - contur papilar estompat începând nazal, superior, inferior
    - cupa optică este inițial conservată – element important de diagnostic diferențial cu pseudoedemul şi drusenul discal
    - hiperemie peridiscală datorită dilatației capilare

- edem al stratului de fibre nervoase care poate ascunde capilarele fine ale nervului optic peripapilar
- mici hemoragii ale stratului fibrelor nervoase (detectate mai uşor cu lumina verde)
- pulsaţii venoase spontane (prezente în mod normal la 80% dintre indivizi) dispar dacă presiunea intracraniană creşte, iar raportul venă/ arteră este de 4/2 în loc de 3/2 (normal)
- din cauza edemului pot apare pliuri retiniene peripapilare

- faza acută
  - edemaţierea stratului fibrelor nervoase ascunde conturul normal al discului, iar discul devine proeminent
  - edem papilar proeminent vizibil cu +6-+8D – element de diagnostic diferenţial cu edemul papilar din papilită în care edemul este proeminent de +2-+3D şi AV profund scăzută
  - discul papilar este de culoare roşie, gri/roşu
  - cupa optică nu se distinge
  - se dezvoltă congestie venoasă cu hemoragii radiare peripapilare evidente, însoţit de exudate şi noduli cotonoşi peripapilar care dau papilei în faza floridă aspectul de „floare de cruzantemă"
  - retina senzorială peripapilară prezintă pliuri concentrice sau radiare – liniile Paton, iar uneori sunt prezente pliuri coroidiene
- faza cronică:
  - edem discal semnificativ
  - cupa obliterată
  - reducerea hiperemiei
- faza atrofică secundară prin proliferarea astrocitară
  - dacă edemul papilar persistă câteva luni, hiperemia cedează lăsând loc prezenţei unui disc optic gri sau palid care pierde excavaţia centrală şi se instalează atrofia optică poststază
  - cu timpul, la nivelul discului se pot dezvolta depozite cristaline strălucitoare – pseudodrusen

- Diagnostic diferenţial al edemului de stază se face cu
  - pseudoedemul papilar din
    - drusenul discului optic
    - hipermetropie
  - alte cauze de edem bilateral al discului optic
    - opticopatia diabetică
    - NOIA
    - nevrita optică
    - edemul discului optic inflamator din papilită

- pe baza raportului intre valoarea functiei vizuale foarte scazute in papilita si mult timp pastrata in staza, unde AV scade brusc in momentul instalarii atrofiei optice
- edemul papilar mic in papilita (+2+4D) si de mari dimensiuni in edemul din staza

Diagnostic diferențial al edemului papilar de stază se face cu pseudoedemul papilar și papilita

	Stază papilară	**Papilită**	**Pseudoedem (hipermetropie, drusen)**
Scăderea AV	**tardiv sau scădere tranzitorie a vederii**	**scădere importantă a AV**	**corecție optică**
CV	**Hemianoptic**	**lărgire pată oarbă, deficit arciform**	**nemodificat**
Bilateralitate	**bilateral, asimetric**	**unilateral**	**uni/ bilateral**
Pupila	**N**	**N**	**N**
NO	**Edem papilar foarte proeminent, vizibil cu +6-+8D aspect floare de crizantemă**	**edem papilar puțin proeminent +2+4D**	**papila mică, roşietică cu margini şterse**
Prognostic vizual	**bun dacă diagnosticul este rapid**	**bun, regresiv cu tratamentul adecvat**	**Bun**

Orientare diagnostică în edem papilar

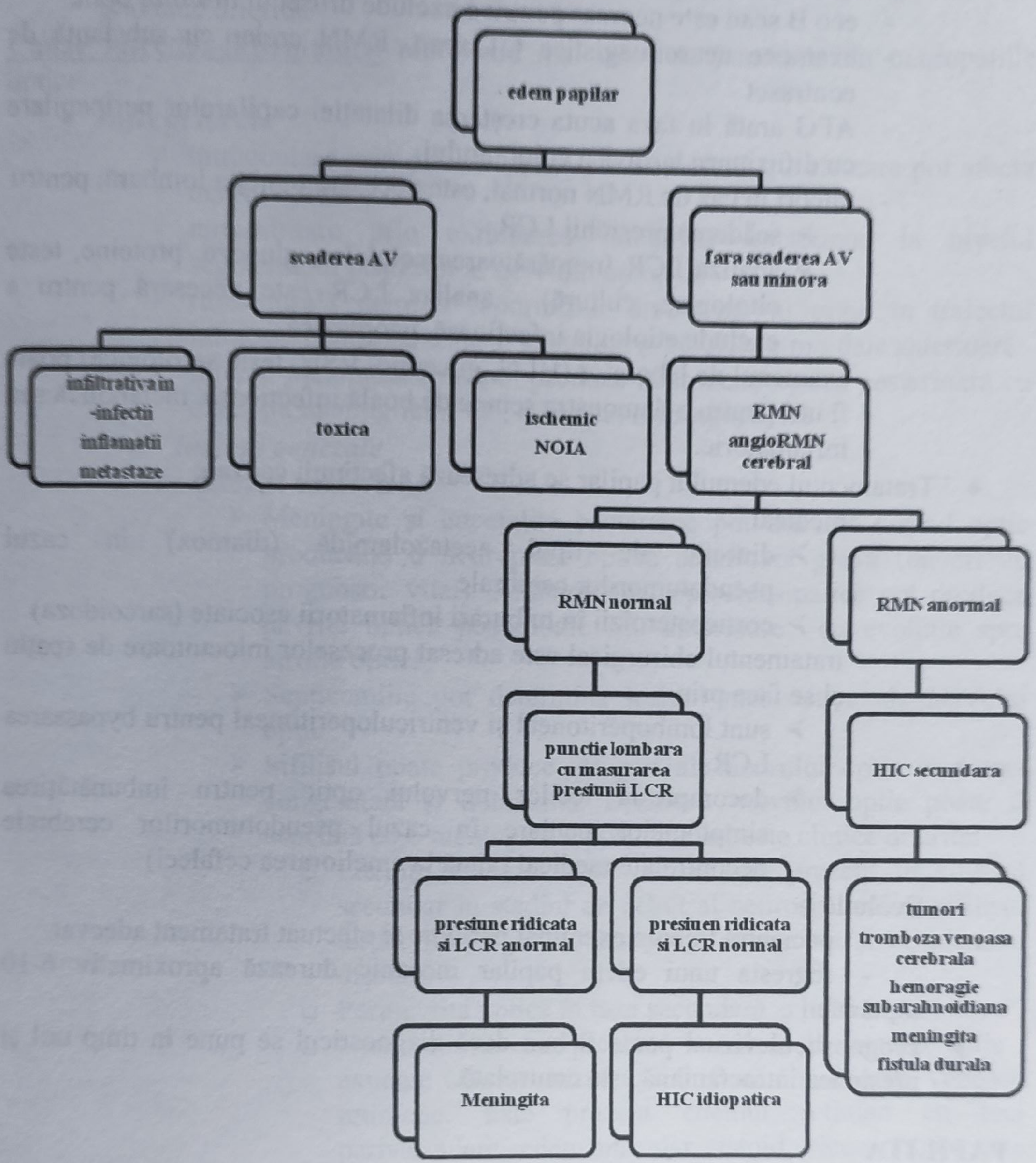

- Evaluarea clinică a edemului papilar de staza se face prin:
  - urmarirea constanta a AV
  - perimetria poate evidenția
    - lărgirea petei oarbe
    - daca edemul este important - hemianopsia bitemporală.
    - daca edemul este cronic - amputarea CV în special inferior, gradat cu progresia scăderii AV centrale

B.C.U. „M. EMINESCU" IAȘI

- fotografii stereocolor ale discurilor optice pentru documentarea modificărilor
- eco B scan este necesar pentru a exclude drusenul discului optic
- examene neuroimagistice CT scan, RMN creier cu substanță de contrasct
- AFG arată in faza acuta creşterea dilataţiei capilarelor peripapilare cu difuziunea tardivă a colorantului.
- uneori în caz de RMN normal, este necesară puncţia lombară, pentru
  - scăderea presiunii LCR
  - analiza LCR (numărătoarea celulelor, glucoza, proteine, teste citologice, cultură) - analiza LCR este necesară pentru a exclude etiologia infecţioasă, neoplazică.
- examenul de laborator (HLG, glicemie, VSH, teste serologice) poate fi util pentru a demonstra semne de boală infecţioasă, metabolică sau inflamatorie.

- Tratamentul edemului papilar se adresează afecţiunii cauzale
  - medical
    - diuretic de tipul acetazolamidă (diamox) în cazul pseudotumorilor cerebrale
    - corticosteroizii în tulburări inflamatorii asociate (sarcoidoza)
  - tratamentul chirurgical este adresat proceselor înlocuitoare de spațiu şi se face prin
    - şunt lomboperitoneal şi ventriculoperitoneal pentru bypassarea LCR
    - decompresia tecilor nervului optic pentru îmbunătățirea simptomelor oculare în cazul pseudotumorilor cerebrale necontrolate medical (ajută la ameliorarea cefaleei)

- Evoluție
  - pacientul trebuie examinat periodic şi efectuat tratament adecvat
  - regresia unui edem papilar mecanic durează aproximativ 6-10 săptămâni
- Prognosticul vizual poate fi bun dacă diagnosticul se pune în timp util şi presiunea intracraniană este controlată.

PAPILITA

- Papilita este o nevrită optică anterioară care evoluează cu modificări funcţionale si oftalmoscopice importante.
- Neuropatiile optice anterioare – papilita şi cele posterioare – nevrita retrobulbară au etiopatogenie comună. Pentru papilită, determinările etiopatogenice sunt mai frecvent inflamatorii, nevrita retrobulbară având pe lângă etiologia inflamatorie şi cauze demielinizante şi toxice.
- Etiologia neuropatiilor este greu de precizat analizând aspectul clinic de boală oculară. Determinarea inflamatorie sau infecţioasă a bolilor nervului

optic poate apare în contextul unei boli infecţioase evidente, în care atingerea nervului optic este corelată cu o simptomatologie generală de gravitate diferită.

Cauze infecţios-inflamatorii reprezintă mai mult de jumătate din neuropatiile optice

- ***Infecţii locale***
  - intraoculare prin diferite procese inflamatorii uveale care pot afecta nervul optic
  - intraorbitare prin extinderea infecţiilor bacteriene la nivelul segmentului posterior al nervului optic.
  - rinosinusală datorită raporturilor dintre nervul optic în traiectul intracanalicular cu sinusul sfenoidal şi celulele etmoidale anterioare
  - infecţii meningeale rar pot produce neuropatie optică posterioară cu excepţia meningitelor tbc, sifilitice, meningococice
- ***Infecţii generale***
  - **Infecţii bacteriene**
    - Meningite şi encefalite bacteriene pot interesa nervul optic producând o neuropatie optică anterioară gravă (uneori cu prognostic vital). Arahnoiditele optochiasmatice pot produce nevrite optice posterioare sau anterioare cu evoluţie spre atrofie optică.
    - Septicemiile pot determina leziuni metastatice ale nervului optic
    - Sifilisul poate produce atingeri ale nervului optic în forma congenitală şi dobândită. Leziunea nervului optic poate fi asociată cu o meningită şi poate lua aspecte clinice diferite:
      - Edemul discului optic izolat este prezent în sifilisul secundar în stadiul de debut al neurosifilisului. Sifilisul terţiar meningovascular poate determina şi el edem al discului
      - Perinevrita optică în faza secundară a bolii
      - Neuroretinita este prezentă cu edem al discului optic , exudate vătoase, hemoragii în flacără şi dilataţii venoase retiniene. Este prezent edemul retinian cu teci perivasculare, edem macular cistoid. Neuroretinita este prezentă în sifilisul secundar
      - Uveita sifilitică cu o inflamaţie a papilei în cadrul unei panuveite sau uveite posterioare.
    - Tuberculoza prezintă
      - leziuni ale nervului optic de tip neuropatie anterioară şi/ sau atrofie optică asociate cu determinările meningeale, meningoencefalitice
      - tuberculom coroidian

➢ Atrofia optică este secundară (postnevrită sau poststază) sau primitivă prin arahnoidită optochiascmatică

- **Ricketsiozele** pot determina foarte rar neuropatii optice anterioare
- **Infecţii virale neurotrope** sunt: oftalmoneuromielita, scleroza multiplă, herpes zoster, diverse encefalite
  - ➢ Virusurile care pot determina neuropatie optică sunt: mixovirusuri, gripă, oreion, varicelă, mononucleoză infecţioasă, coxackie. Neuropatii optice pot apare după vaccinuri: antirabic, antirubeolic, antirujeolic, antiparotidita epidemică, antigripal.
  - ➢ Diversele encefalite virotice se pot complica cu nevrite optice. În atingerile virale acute atingerea nervului optic este tardivă faţă de episodul infecţios viral (1-6săptămâni), neuropatia optică este bilaterală asimetrică, există edem al discului optic sau neuroretinită, funcţia vizuală este mult scăzută, recuperarea vizuală este prezentă cu sau fără paloare papilară.
- **Parazitozele**
  - ➢ Toxoplasma poate determina interesarea nervului optic în cursul toxoplasmozei congenitale sau dobândite manifestate prin neuropatie edematoasă şi atrofie optică.
    - ❑ edemul discului optic poate lua aspectul unui focar corioretinian juxtapapilar sau chiar focar inflamator albicios papilar însoţit de deficit fascicular.
    - ❑ uneori este un edem tipic al discului optic fără focar, uni sau bilateral cu atingerea frecventă a fascicolului macular cu scotom central mare.
    - ❑ atrofia optică este frecvent întâlnită în toxoplasmoza congenitală fiind mai frecvent parţială temporală, rareori totală.
    - ❑ cel mai frecvent atrofia optică este secundară edemului discului optic, dar poate fi datorată unei encefalite severe, arahnoidite optochiasmatice, edem papilar de stază.
  - ➢ Oncocercoza poate produce edemul discului optic şi atrofie optică
  - ➢ Toxocara canis prin localizarea granulomului la nivelul papilei se manifestă prin apariţia edemului discului optic. Uneori este prezentă neuroretinita, obstrucţia arterei, hialită, endoftalmită
  - ➢ Cisticercoza poate interesa nervul optic prin localizarea papilară a chistului sau poate apare edemul discului optic
  - ➢ Chist hidatic care poate afecta nervul optic prin neuropatie optică sau atrofie optică
- **Micoze**

- Candida albicans produce edem papilar însoţit de leziuni corioretiniene şi vitreene (fără localizarea ciupercii intraocular)
- Criptococus prin diseminare hematogenă este responsabil de edem al discului optic şi atrofie optică
- Aspergilus poate produce uveo-meningo-encefalită cu neuropatie optică
- Actinomicoza poate produce exoftalmie pseudotumorală asociată cu edem al discului optic
- Histoplasmoza determină un edem papilar cu scotom central şi lărgire de pată oarbă

Cauze focale – originea focală a unei neuropatii optice este greu de diagnosticat, dar se poate bănui o relaţie de cauzalitate. Focarele de infecţie care pot genera o neuropatie optică pot fi localizate în vecinătatea ochiului: sinuzite, infecţii dentare, amigdaliene sau la distanţă în colecistită, apendicită, infecţie renală sau genitală

- Sinuzitele supurate frontală, maxilară, etmoidosfenoidală pot fi însoţite de neuropatie optică anterioară sau posterioară. Sinuzitele supurate latente pot cauza edem al discului optic, rar neuropatii posterioare izolate. Uneori sinuzite congestive pot produce lezarea nervului optic
- Afecţiunile dentare sunt implicate în producerea neuropatiei optice prin granuloame periapicale, procese apexiale, osteite periradiculare, carii penetrante sau pulpite cronice. Dinţii implicaţi sunt premolarii şi primii molari superiori homolaterali
- Infecţia amigdaliană de tip amigdalită criptică rareori pot produce edem al discului optic

Afecţiuni demielinizante

- *Scleroza multiplă* este cea mai frecventă cauză pentru nevrita optică posterioară retrobulbară, afecţiune ce apare la pacient tânăr şi evoluează în pusee. Pacientul acuză pe lângă simptomatologie legată de afectarea nervului optic alte afectări neurologice: tulburări piramidale, cerebeloase şi vestibulare. Examenul RMN arată focare de demielinizare sub formă de plăci diseminate în nevrax şi substanţa albă a măduvei spinării
- *Oftalmoneuromielita acută (boala Devic)* debutează ca o neuropatie posterioară acută, dar în evoluţie ia aspectul unei neuropatii anterioare, bilaterală cu semne de mielită cu paraplegie flască (dacă invadează bulbul – prognostic vital).

Afecţiuni toxice – toxicele exo şi endogene pot produce neuropatie optică posterioară retrobulbară

- alcool metilic prin consum accidental produce o formă supraacută de neuropatie optică posterioară cu instalare rapidă a atrofiei optice. Starea generală poate fi foarte gravă cu vărsături, crampe abdominale, convulsii şi comă, uneori deces

- alcool etilic – determină cea mai frecventă formă de neuropatie optică toxică retrobulbară cu evoluție asimetrică, progresivă, mai accentuată când consumul de alcool se asociază cu fumat excesiv
- alte toxice exogene – tricloretilen, sulfură de carbon, benzol, fenol, bromură de metil. Dintre medicamente – etambutol, izoniazida și inhibitorii de monoaminooxidază pot determina atrofie optică
- toxice endogene – se poate produce neuropatia optică în diabet

- **Simptome oculare in papilita**
  - AV
    - ➢ este constant şi important scăzută, scaderea AV este în funcție de gradul afectării fasciculului macular (dacă fasciculul macular este indemn, papilita poate prezenta AV nemodificată sau uşor modificată, ceea ce poate pune probleme de diagnostic diferențial)
    - ➢ scăderea AV se instalează brusc, cu evoluție rapidă spre agravare
    - ➢ scădere mare de AV comparativ cu proeminența edemului papilar care este puțin proeminent (element de diagnostic diferențial cu edemul de stază)
  - Câmpul vizual - este modificat paralel cu filetele nervului optic afectat cu
    - ➢ lărgirea petei oarbe cu dizarmonie fotometrică
    - ➢ scotom central sau deficit centrat pe pata Mariotte
    - ➢ scotom paracentral
    - ➢ strâmtorări periferice rar

- **Semne oculare**
  - Examen oftalmoscopic
    - ➢ papilă roşie, congestivă, cu contur şters sau cupa optică turtită
    - ➢ margini papilare şterse asimetric acoperind vasele mici care traversează discul
    - ➢ venele sunt dilatate, sinuoase
    - ➢ edem papiloperipapilar puțin proeminent față de cel din stază, vizibil cu +2-+4D şi în contrast cu scăderea mare de AV (diagnostic diferențial cu edemul din stază)
    - ➢ peripapilar hemoragii şi exudate diseminate
    - ➢ uneori se constată modificarea edematos exudativă a vitrosului posterior, prepapilar care împiedică prin modificarea de transparență vizibilitatea papilei.
  - Simțul cromatic evidențiază discromatopsie în ordine descrescândă: pe axa roşu-verde, axa albastru-galben
  - AFG

➢ difuzie precoce a colorantului în zona papilei şi chiar în afara acesteia (în timpul arterial), coloraţia producându-se în primele 10-12 secunde de la injectare.
➢ timpul arterial
  ❑ papila şi retina juxtapapilară se colorează datorită inflamaţiei asociată cu modificări de permeabilitate vasculară, colorarea extinzându-se şi la capilarele prepapilare.
  ❑ dilatarea capilarelor de la nivelul papilei este mai mică decât în cazul stazei papilare, ele sunt în număr mai mic şi nu depăşesc suprafaţa papilei.
➢ tardiv - fluorescenţa papilei scade

- Evoluţie
  - faza acută se întinde pe o durată de 2-3 săptămâni cu scăderea importantă a AV şi edem papilar de +2-+4D
  - faza de regresie de 1-2 luni cu dispariţia treptată a semnelor şi simptomelor oculare
    ➢ evoluţie favorabilă cu vindecare fără sechele cu retsitutio ad integrum oftalmoscopică şi recuperare aproape integrală a AV
    ➢ evoluţie nefavorabilă se complică cu atrofie optică postedematoasă cu scăderea AV
- Diagnosticul diferential:
  - *staza papilară* - edemul papilar este de regulă bilateral, foarte intens, cu scădere minimă sau fără scădere a acuităţii vizuale;
  - *neuropatia optică ischemică anterioară* - afecţiunea apare la vârste mai înaintate, pacientul acuzând scăderea bruscă a acuităţii vizuale; edemul este alb ischemic, papila prezintă marginile şterse
  - *afecţiuni vasculare retiniene* - ocluzia de arteră centrală a retinei şi tromboza venei centrale a retinei prezintă semne oftalmoscopice specifice
- Tratament
  - asanarea focarelor de infecţie sinusale, dentare, amigdaliene
  - tratamentul afecţiunii cauzale
  - antiinflamatorii nesteroidiene
  - antiinflamatorii steroidiene – Prednison 1mg/kgcorp/zi
  - antibioterapie la nevoie

Neuroretinita

- Neuroretinita este edemul inflamator al papilei care se extinde şi la retina juxtabulbară.
- Semne oculare
  - edem papilar proeminent cu +2-+4D
  - exudate peripapilar dispuse radiar.

- edem retinian juxtapapilar cu extindere variabilă cu retina cu aspect tulbure, cenuşiu
- edem macular(uneori) în stea macular .
- vene dilatate.

Uveopapilita

- Constituie o asociere între uveită şi papilită, deosebindu-se două forme :

forma anterioară	forma posterioară
papilita asociată cu o iridociclită subacută sau cronică caracterizată de : **- o irită plastică, exudativă sau nodulară** **- o scădere importantă a acuității vizuale** **- scotom central sau deficit de tip fascicular** **- edem papilo-retinian puțin reliefat ce se întinde şi la maculă** **- vene dilatate** **- nu apar hemoragii** **etiologia : TBC, oftalmie simpatică, maladii virale**	**asocierea papilitei cu semne inflamatorii coroidiene, retiniene sau vitreene.** **in cazul atingerii vitreene scade variabil transparența acestuia şi implicit scade posibilitatea de examinare a papilei.**

Neuropapilita

- Inflamarea porțiunii juxtabulbare a nervului optic este asociată cu inflamarea nervului optic intracranian, asociat cu o inflamație meningo-encefalică.

Uveomeningopapilita

- Procesul infecțios, frecvent viral care interesează simultan uveea, nervul optic, meningele şi urechea internă.
- Prezintă semne uveale, meningeale, encefalitice, cutanate, neurologice
- Poate fi prezentă în :
  - oftalmia simpatică
  - boala Harada
  - sindromul Vogt-Koyanagi
  - poate exista sindromul uveomeningean nedeterminat

PSEUDOEDEMUL PAPILAR

- Pseudoedemul papilar este edemul papilar aparent şi este uneori greu de deosebit de adevăratul edem papilar.
- Pseudoedemul papilar cuprinde anomalii de dezvoltare şi este prezent în:
  - vicii de refracție – hipermetropie +/- astigmatism cu ochi mic – poate prezenta o papilă mică, roşietică, cu margini voalate, dar cu vene normale; AFG pune diagnosticul de certitudine
  - drusenul papilar – depozit de material hialin la nivelul papilei care poate acoperi cupa optică cu ştergerea marginilor papilei
  - anomalii gliale ale discului optic

- anomalii de formă ale discului optic cu disc mic cu tortuozități vasculare

SINDROMUL FOSTER-KENNEDY

- În care o papilă este palidă, papila celui de-al doilea ochi este edemațiată.
- Atrofia optică pe un ochi se produce prin presiune tumorală directă, iar edemul papilar pe al doilea ochi este datorat HIC
- Poate fi prezent în
  - tumori expansive intracraniene:
  - meningiom de aripă sfenoidală
  - tumoră de lob frontal
  - în neuropatia optică ischemică din maladia Horton unde un ochi are papila palidă şi al doilea ochi prezintă o atingere ischemică.

EDEMUL PAPILAR DE HIPOTENSIUNE OCULARĂ

- Este edemul fibrelor nervoase prin hipotensiune oculară prin:
  - traumatisme perforante
  - după chirurgie intraoculară

PSEUDOTUMORI CEREBRALE – HTIC BENIGNĂ – HTIC IDIOPATICĂ

- Sunt reprezentate de creşterea presiunii intracraniene cu neuroimagistică normală şi conținut LCR normal.
- Frecvent afecțiunea este prezentă la
  - femei tinere, obeze, în jur de 30 de ani şi este idiopatică;
  - la bărbați, pseudotumora cerebrală este prezentă la pacienți slabi, persoane în vârstă
- Simptome
  - cefalee mai accentuată dimineața
  - episoade tranzitorii de pierderea vederii (secunde)
  - tinitus pulsatil
  - vertij
  - greață, vărsături
  - episoade de diplopie orizontală prin pareza nervului VI
- Semne oculare
  - edem papilar – poate fi uneori absent
  - pareză de nerv VI nelocalizată, fără afectarea altor nervi cranieni, fără semne neurologice de focar
- Semne sistemice
  - compoziția LCR normală
  - HIC cu neuroimagistică normală

- Asociații sistemice în pseudotumora cerebrală:
  - obezitate
  - sarcină
  - obstrucția scurgerii venoase
  - boli sistemice, endocrine sau metabolice
    - ➢ hipoparatiroidism
    - ➢ boala Addison
    - ➢ boală renală
    - ➢ LES
    - ➢ boala Behcet
  - tromboza sinusului sagital
  - chirurgie radicală la nivelul gâtului
  - cauze exogene: vitamina A, tetraciclină, acid nalidixic, anabolizanți steroidici, litiu, oprirea bruscă a tratamentului steroidian
- Tratamentul
  - este indicat în
    - ➢ cefalee severă, greu de tratat, neresponsivă la medicație
    - ➢ scădere de AV pogresivă
  - este necesar
    - ➢ eliminarea factorilor exogeni
    - ➢ scăderea în greutate
    - ➢ tratarea condițiilor favorizante
  - tratamentul medical
    - ➢ diuretic acetazolamidă, furosemid
    - ➢ corticosteroizi sistemic
  - tratamentul chirurgical
    - ➢ decompresie de nerv optic
    - ➢ şunt lomboperitoneal.

NEVRITA OPTICĂ RETROBULBARĂ (NRB)

- NRB este o afecțiune de cauză infecțios inflamatorie, toxică, demielinizantă a nervului optic în spatele laminei cribrosa pe tot traseul lung al nervului optic de la papilă până la încrucişarea chiasmatică
- Cauzele NRB
  - idiopatică
  - demielinizantă in scleroza multiplă – NRB poate evolua cu recurențe
  - boli infecțioase
    - ➢ bacteriene
    - ➢ virale
    - ➢ sifilis, tbc
    - ➢ boala ghearelor de pisică
    - ➢ boala Lyme
  - boli generale inflamatorii

- posviral HZV
- sarcoidoză
- boli de colagen
- leucemie
- toxică (acută, gravă, cu pierderea AV prin atrofie optică imediată)

- NRB afectează mai frecvent caucazieni (climat temperat), femei tinere 20-45 ani (F/B- 2/1), ocazional la bătrâni
  - 39% din pacienții cu NRB pot dezvolta scleroză multiplă în 50 ani (la debut pot fi pusee de NRB fără alte semne neurologice de SM)
  - dacă în istoric există semne neurologice (chiar minime) de tip parestezii, slăbiciune în membre, atunci boala demielinizantă poate fi prezentă
- Examinarea oftalmologică atentă este obligatorie şi arată
  - Examenul AV
    - ➢ scădere frecvent unilaterală a AV variabil de la modificări medii până la pierderea completă a vederii
    - ➢ scăderea AV poate fi modificată de căldură sau exercițiu fizic (fenomen Uhthoff)
    - ➢ obiectele care se mişcă în linie dreaptă pot apare cu o traiectorie curbă (fenomen Pulfrich) prin conducția asimetrică între nervii optici
    - ➢ pierderea acută, subacută a vederii centrale monocular, ore sau zile de la uşoară la FPL cauzată de demielinizarea focală a nervului optic; deşi AV poate reveni la normal, rămâne o senzație de „întunecare" la ochiul respectiv
    - ➢ vederea scade progresiv aproximativ o săptămână, apoi revine la normal în câteva săptămâni
    - ➢ reducerea intensității luminoase la ochiul afectat – lumina este mai puternică la ochiul normal şi simțul luminos este mai redus la ochiul afectat
    - ➢ pacienții cu SM pot avea atacuri recurente de nevrită optică cu episoade de scădere a AV
    - ➢ la bărbații cu neuropatie optică secvențială bilaterală cu uşoară recuperare a funcției vizuale este necesar excluderea neuropatiei ereditare Leber (antecedente heredocolaterale pe linie maternă)
    - ➢ funcția vizuală poate începe să se amelioreze la o săptămână (câteva săptămâni) de la debut, chiar fără tratament, dar rămâne alterată vederea culorilor şi sensibilitatea de contrast
  - CV arată
    - ➢ scotom central şi la culoare roşu/verde cu extensia periferică a scotomului în orice direcție
    - ➢ deficite altitudinale, arcuate
    - ➢ treaptă nazală

- simț cromatic
  - ➢ discromatopsie pe axa roşu/verde poate fi mai importantă decât scăderea AV
  - ➢ saturația pentru roşu este scăzută în NRB şi ochiul afectat vede roşu mai întunecat

- Simptome
  - durere oculară, jenă retrobulbară internă şi superioară accentuată la mişcările globului ocular (poate precede scăderea AV)
  - fotofobie (sensibilitate la lumină) şi fotopsii (flashuri luminoase colorate când se deplasează în lumină slabă)
- Semne oculare
  - FUNDUL DE OCHI EXAMINAT LA OFTALMOSCOP ESTE NORMAL („bolnavul nu vede nimic, doctorul nu vede nimic")
  - RFM la ochiul afectat este lent cu defect pupilar aferent – reflex Marcus-Gun
  - in cazurile bilaterale DPA nu este evidențiabil
- Examenele de laborator sunt necesare pentru stabilirea altor cauze de nevrită optică
  - VSH
  - anticorpi antinucleari
  - reaggine plasmatice rapide
  - analiza LCR poate susține un diagnostic de SM
- Examenul imagistic este util în stabilirea unui diagnostic etiologic în NRB
  - RMN este sensibilă şi specifică pentru modificările de NO în boala demielinizantă (unii pacienți pot prezenta leziuni demielinizante silențioase la nivelul creierului)
  - RMN cu gadoliniu, pentru leziunile inflamatorii ale nervului optic
  - PEV poate fi anormal chiar în prezența unui RMN normal şi arată scăderea răspun sului P100 în faza acută
- Diagnosticul diferențial al NRB se face cu:
  - OACR, obstrucție de ram arterial
  - NOIA
  - meningiom de teacă de nerv optic
  - neuropatia optică compresivă, nutrițională, ereditară
- Tratament - Există controverse în tratamentul nevritei optice de cauză demielinizantă
  - formele uşoare de nevrită optică unilaterală, cu al doilea ochi normal nu necesită tratament, dar este recomandată supravegherea pentru că poate exista rezoluție spontană în aproximativ 6 săptămâni şi sau recrudescență
  - formele severe uni şi bilaterale cu scăderea importantă de vedere necesită internare şi urmărire clinică multidisciplinară oftalmolog-neurolog şi tratament cu metilprednisolon iv 1,5g/zi

- tratamentul cu metilprednisolon iv, 3 zile în doze mari urmat de un tratament scurt cu Prednison oral scade riscul de a dezvolta scleroză multiplă în 2 ani, dar până la 5 ani nu sunt modificări comparative cu cei netrataţi
- nu se administrează steroizi oral iniţial pentru că există un risc crescut de reapariţie al nevritei optice la pacienţi trataţi cu Prednison oral
- tratamentul NRB demielinizante în puseu
  - ➢ Prednison oral – contraindicat pentru că nu ameliorează vederea şi recidivele de NRB sunt mai frecvente
  - ➢ Dacă RMN este pozitiv
    - ❑ Metilprednisolon 1g/zi 3 zile, urmat de
    - ❑ Prednison oral 1mg/Kgc/zi (în doze descrescătoare), acceleerează recuperarea vizuală,dar nu ameliorează prognosticul
  - ➢ acest tip de tratament produce
    - ❑ ameliorarea rapidă a simptomelor acute: durere şi scăderea AV
    - ❑ creşte rata de recuperare
    - ❑ scade pe termen scurt riscul de a dezvolta SM la pacienţi cu afecţiuni demielinizante SNC
  - ➢ Dacă RMN este negativ, dar pacientul pierde simultan AV la AO sau pierde AV secvenţial la AO – acelaşi tratament ca la RMN+
- pacienţii cu risc crescut de a dezvolta SM clinic definită cu leziuni SNC şi RMN necesită profilaxie şi tratament cu imunomodulatoare
  - ➢ interferon – Avonex
  - ➢ glatiramer acetat – Cepaxon
  - ➢ beta interferon 1b – Betaseron

• Recuperarea gradată a AV este caracteristică NRB în SM chiar fără tratament; rămâne alterarea vederii colorate şi a sensibilităţii de contrast
  - 75% din femei şi 35% din bărbaţii cu NRB iniţial pot dezvolta SM
  - pacienţii cu episoade recurente de NRB au risc să dezvolte SM

NRB în boli degenerative

Nevrita optică demielinizantă

- debut la 30-40 ani cu
- scăderea AV unilateral asociat cu dureri la mobilizarea globilor oculari
- semne
  - AV moderat scăzută între 3/10-1
  - CV – scotom central
  - papila normală, ocazional edem papilar

- evoluție: recuperare vizuală în 2-3 săptămâni, progresivă până la totală în 6 luni
- 75% din pacienți recuperează AV
- tratament: - Metiprednisolon iv 3 zile, urmat de Prednisolon per os 11 zile

NRB în oftalmoneuromielita Devic

- este o formă gravă de SM caracterizată prin asocierea unei nevrite optice cu debut brutal bilaterală severă cu o mielită transversă care apare simultan sau rapid în evoluție
- evoluția regresivă este posibilă

Maladia Schilder

- demielinizare rapidă între 5-15 ani
- simptome variabile cu hemiplegie progresivă, cefalee
- RMN – plăci largi, localizate frontal

Neuroretinita stelară Leber

- nevrită optică infecțioasă unilaterală cu scădere mare de AV și edem papilar care difuzează macular și ia aspect de stea
- în maladia ghearelor de pisică, boala Lyme
- evoluție benignă

Demielinizare generală cu neuropatie optică în:

- sarcoidoză
- SIDA
- LED
- Boala Lyme

Nevrita optică parainfecțioasă

- prezentă la copil 1-3 săptămâni după o infecție virală: rujeolă, varicelă, mononucleoză infecțioasă
- uni, rar bilaterală

Nevrita optică infecțioasă poate fi cauzată de:

- atingeri inflamatorii locale: uveită posterioară, uveomeningită
- atingeri inflamatorii generale: sarcoidoză, tbc, sifilis
- sinuzită sfeno-etmoidală
- limforeticuloză benignă – neuroretinită
- sifilis primar, secundar – papilită, neuroretinită
- boala Lyme (borelioza) – neuroretinită
- meningita cu Criptococ – în SIDA nevrită optică acută
- zona oftalmică

Neuropatia optică toxică, metabolică sau nutriţională

- scădere lent progresivă a AV bilateral, simetric, uneori gravă (pacienţii o pot percepe ca o suferinţă acută bilateral cand se produce scăderea importantă a vederii)
- CV: scotom central, centrocentral
- nervul optic poate fi normal, dar în evoluţia bolii în final se instalează atrofia optică
- tratament – injectabil 1000 unităţi de hidroxicobalamin timp de 10 săptămâni
- cauze:
  - deficienţe nutriţionale: dietă deficitară (dietă vegetariană, alcoolism), deficit de vit B12, folaţi, anemie Biermer
  - ingestie de metale grele arsenic, plumb, mercur
  - ingestie alcool metilic – câţiva ml pot produce orbire definitivă prin NRB acută cu atrofie optică
  - medicament: barbiturice, cloramfenicol, digoxină, antitbc (etambutol, izoniazidă), contraceptive orale, amiodaronă, vincristină, Dpenicilamină, chinină, streptomicină, sulfonamide, taliu, tolbutamidă, vincristină.
- evaluarea clinică se face prin :
  - RMN
  - nivelul vit B12 nivelul folaților
  - hemoleucogramă
  - prezența metalelor grele în urină

Intoxicația acută cu alcool metilic

- produce
  - greață, vărsături
  - dureri abdominale
  - amețeli
  - dispnee
  - alterarea conştienței
  - edem papilar palid bilateral
  - cecitate brusc instalată (la câteva ore după ingestia de alcool) totală şi definitivă
- RMN cerebral – necroză ganglioni bazali
- prognostic vizual rezervat
- necesita spitalizare imediată

Neuropatia din intoxicația cu etambutol

- doza folosită de 30mg/kg de 3 ori pe săptămână (este legată de doza şi timpul de folosire)
- debut:

- scăderea AV
- discromatopsie bilaterală, simetrică, progresivă

- semne:
  - papila normală sau uşor bombată cu hemoragii în flacără
  - prognostic bun după oprirea tratamentului

Neuropatia din intoxicaţia cu amiodaronă

- medicament folosit în aritmii cardiace în doză de 200mg de 3 ori pe zi timp de o săptămână sau 200mgx2/zi, apoi 200mgx1/zi
- toxicitatea este rară, nelegată de doză
- debut
  - scăderea vederii uni/bilateral progresiv
  - semne: edem papilar bilateral
  - prognostic variabil

Neuropatia optică ereditară Leber

- Este o neuropatie optică rară, ereditară cu defect la nivelul ADN mitocondrial matern (3460, 14484, 11778, 15257)
- Apare frecvent la bărbaţii tineri în jur de 20 de ani
- Semne oculare
  - scăderea AV: rapidă, unilateral, fără remisiune şi nedureroasă, până la PMM
  - defecte de CV cu scotom central sau cecocentral
  - afectare bilaterală (al doilea ochi e afectat la câteva zile – luni dar 40-50% au debut simultan)
  - aspectul FO
    - ➢ în momentul scăderii AV: arată
      - ❑ microangiopatie telangiectatică
      - ❑ edematierea stratului fibrelor nervoase din jurul discului
    - ➢ după scăderea vederii evidenţiază:
      - ❑ arteriole îngustate
      - ❑ pierderi la nivelul stratului fibrelor nervoase, în special fasciculul papilomacular
      - ❑ paloarea nervului optic temporal
      - ❑ excavaţie nonglaucomatoasă
- Semne generale: defecte de conducere cardiacă, distonie şi alte deficite neurologice minore.
- Tratament
  - reducerea stresului metabolic la nivelul nervului optic (fumat,toxine, traumatisme)
  - medical cu: multivitamine, folaţi, vit B12, tiamină, şi analogi ai coenzimei Q10 are eficienţă nedovedită

- Evoluţie: - majoritatea pacienţilor sunt staţionari, rareori pot exista îmbunătăţiri spontane.

Neuropatia optică infiltrativă

- Poate mima nevrita optică demielinizantă sau idiopatică.
- Se manifestă prin: scăderea AV şi afectarea vederii colorate
- Este uni/bilaterală, prezintă defect pupilar aferent, edem al discului optic sau disc optic normal (nevrită optică retrobulbară) sau paloare papilară.
- Pot exista şi semne atipice: debut bilateral simultan, absenţa evoluţiei favorabile, inflamarea segmentului anterior sau posterior cu episoade progresive sau recurente, steroid responsivă sau steroid dependentă
- Etiologic boala poate fi:
  - neoplazică:plasmocitom, meningita carcinomatoasă, leucemie, limfom
  - boală paraneoplazică
  - infecţioasă: meningita cu Cryptococcus, aspergiloză, TBC, sifilis
  - boală inflamatorie sistemică: sinuzită, sarcoidoză, LES, boală inflamatorie intestinală

Neuropatia optica compresivă

- Prezinta
  - scăderea AV progresiv
  - defect pupilar aferent
  - tulburări oculomotorii
  - ptoză
  - atingerea nervilor cranieni
  - FO: papilă palidă, atrofică/ edem papilar
  - Sindrom Foster Kenedy

Tumorile căilor optice

Gliom optic

- Glioamele optice sunt tumori gliale ce pot afecta nervul optic, chiasma sau tractul optic şi sunt descoperite primar la copii şi adulţi tineri.
- Vârsta: susceptibilă poate fi orice vârstă, dar 75% din pacienţi au sub 10 ani.
- Nu există predilecţie pentru sex, se poate asocia cu neurofibromatoza tip1
- Reprezintă: 1-2% din totalul tumorilor orbitare, 2% neoplasme intracraniene, 3-6% din tumorile intracraniene la copil
- Poate fi localizat la unul sau ambii nervi optici, chiasmă, tract, cu cât e mai anterior cu atât prognosticul e mai bun
- Mortalitatea depinde de localizarea tumorii
  - Nerv optic singur 14%
  - Chiasmă 47%

  - Cu hidrocefalie 77%
  - Afectarea hipotalamusului 91%

- Pacientul prezintă:
  - scădere progresivă de AV, nedureroasă cu defecte de CV central sau bitemporal.
  - semne hipotalamice sau endocrine cu diabet insipid, pubertate precoce, insuficiență de creştere, somnolență
- Modificările oculare sunt:
  - proptoză
  - edemul discului (35%)
  - atrofie optică (60%)
  - rar şunt al vaselor optociliare.
  - 50% dintre tumorile orbitare si 20% dintre tumorile chiasmei evoluează cu edem al discului.
  - poate fi prezent nistagmus (asemănător spasmus nutans).
- Se suspicionează gliom in caz de:
  - scădere de AV inexplicabilă
  - nistagmus monocular sau asimetric
  - atrofie optică
  - simptome hipotalamice
  - sindrom diencefalic
  - spasmus nutans
  - nistagmus pendular
  - hidrocefalie
- Se recomandă examene neuroimagistice: CT , RMN cu gadolinum.
- Se caută stigmate de neurofibromatoză.
- Diagnostic diferențial:
  - lărgirea parenchimului nervului optic:TBC, sarcoidoză, sifilis, nevrită optică, SM, leucemie, limfom
  - extraparenchimatoasă: meningiomul tecilor nervului optic, metastaze la nivelul tecilor nervului optic
- Tratament:
  - Gliomul nervului optic:
    - observare
    - tratament chirurgical dacă apare progresie sau extensia tumorii sau dacă nu există potențial vizual
    - tratamentul keratopatiei de expunere
    - în cazul proptozei chirurgie reconstructivă
  - Gliomul chiasmatic
    - observare
    - indicații posibile de tratament se dau când există scădere progresivă de AV, simptome hipotalamice, hidrocefalie, lărgirea masei documentată RMN

- iradiere şi chimioterapie cu actinomicină D, carboplatin, vincristină şi etoposide
- Nu există consens în ceea ce priveşte tratamentul
- Recomandări de tratament posibile sunt:
  - dacă vederea şi evoluţia radiologică sunt staţionare: observare
  - leziuni chiasmatice exofitice mari: decompresie
  - urmărire seriată cu examen clinic şi RMN
  - dacă tumora este progresiva se consideră tratament chirurgical
  - dacă pacientul nu are indicaţie chirurgicală, se face radioterapie sau chimioterapie
  - şunt în hidrocefalie
- Se urmăreşte la 3 luni cu examenul clinic şi RMN.

Meningioamele căii vizuale anterioare

- Reprezintă proliferări benigne ale învelişurilor meningeale ale nervului optic, ce produc compresia structurilor învecinate.
- Sunt pacienţi de vârstă medie (50 ani), mai frecvent femei 3/1
- Este nedureros însoţit de scădere progresivă de AV şi defecte de CV.
- Dacă e frontal pot exista tulburări ale statusului mental.
- Poate exista diplopie dacă e afectat sinusul cavernos.
- Dacă e afectat şanţul olfactiv, apare anosmie.
- Modificările oculare sunt: edem al discului optic / atrofie optică, pot exista şunturi ale vaselor optociliare.
- Evaluarea clinică necesită : neuroimagistică:
  - RMN
  - CT poate evidenţia os hiperostotic
- Tratamentul meningioamelor căii vizuale anterioare este prin excizia neurochirurgicală. În general este rezistent la chimio şi radioterapie

NEUROPATIA OPTICĂ TRAUMATICĂ(NOT)

- NOT este un diagnostic clinic caracterizat prin antecedente de traumatism la nivelul capului, feţei, frunţii, orbitei, impact transmis în mod direct sau indirect către nervul optic şi care evoluează cu scădere de vedere variabilă.
- Mecanismele de producere ale NOT sunt:
  - compresiv prin injurie mecanică directă, hemoragie retrobulbară, HTIC, hematom sau fluid subperiostal sau la nivelul tecilor, contuzie sau edem la nivelul nervului optic
  - injurie vasculară tip ischemie sau vasospasm
  - inflamaţie
- Se însoţeşte de: scăderea AV până la FPL şi defecte de CV.

- Ocular poate apare: defect pupilar relativ aferent în cazurile unilaterale sau bilaterale asimetrice. NO este normal sau cu edem al discului care poate evolua către atrofie optică.
- Diagnosticul diferențial se face cu: alte cauze de scădere a AV în prezența traumatismului, glob deschis, cataractă traumatică, hemoragie vitreană, DR.
- CT scan realizează examinarea atentă a fracturilor osoase şi detectează o hemoragie acută.
- Tratament medical:
  - Corticosteroizi (dexametazonă1mg/kg/zi sau metilprednison iv)
  - Dacă vederea se ameliorează sub tratament cu corticosteroizi iv după 48h se administrează oral prednison cu scăderea treptată a dozelor
  - Dacă nu se obține ameliorare sau vederea se deteriorează în 48h, se face tratament chirurgical cu decompresia canalului optic
- Tratament chirurgical
  - dacă orbita e tensionată se face cantotomie sau cantoliză
  - decompresie chirurgicală a canalului optic
  - drenajul hematomului subperiostal (dacă există)

NEUROPATIA OPTICĂ ISCHEMICĂ (NOI)

- NOI este cea mai frecventă cauză de neuropatie optică la pacienții în vârstă
- Se caracterizează prin scăderea bruscă a AV monocular permanentă, fără durere pe o perioadă de câteva zile
- Este posibilă recuperarea parțială a AV în primele săptămâni, luni după care se instalează atrofia optică parțială, sectorială în diferite grade sau generalizată
- NOI poate fi anterioară sau posterioară
  - **Neuropatia optică ischemică anterioară – NOIA** in care scăderea AV se asociază cu edemul papilei.
    - nonarteritică: idiopatică, aterosclerotică
    - arteritică: arterita cu celule gigante
  - **Neuropatia optică ischemică posterioară – NOIP** in care ischemia a afectat sectorul retrobulbar şi nu este edem papilar

<u>Neuropatia optică ischemică anterioară</u>

NOIA nonarteritică

- este legată de un infarct discal favorizat de
  - modificările vasculare arteriosclerotice cu ocluzia arterelor ciliare scurte posterioare şi inelul Zinn
  - canal scleral îngust
  - disc optic mic
  - papilopatia diabetică

- factori de risc
  - oculari
    - excavaţie fiziologică mică
    - chirurgia cataractei
  - generali
    - HTA
    - diabet
    - hipercolesterolemie
    - hipotensiune brutală
    - sindrom antifosfolipidic
  - pacienţii afectaţi au vârsta peste 50 ani (47-70 ani), mai frecvent femei (1,2/1) care au HTA, HTA malignă, diabet, infarct miocardic, ateroscleroză, LES , tratament cu amiodaronă, extracţie de cristalin, drusen discAL
  - boala se poate produce după anumite intervenţii chirurgicale:
    - bypass coronarian
    - implantarea valvelor cardiace
    - chirurgia coloanei lombare
    - după arteriografie în scop diagnostic sau intervenţional probabil prin embolizare
- risc de recurenţă 2-4% cu posibila afectare a ochiului congener în 20-30% din cazuri
- debut brutal la 50-60 ani cu
  - scăderea bruscă a AV monocular
  - fără durere
  - ochiul congener afectat în 20%cazuri
- Semne oculare
  - pierderea de vedere unilaterală, bruscă este de severitate variabilă, cuprinsă între n.d. şi 3/10 şi rar se poate ameliora
  - pierderea de vedere nu este progresivă
  - CV prezintă amputarea CV care respectă meridianul orizontal corespunzător fibrelor nervoase afectate
    - defecte concentrice progresive de gravitate variabilă până la pierdera CV
    - hemianopsie altitudinală predominent inferioară
  - discromatopsie
  - defect pupilar aferent
- Oftalmoscopic
  - disc optic mic şi raportul cup/disc mic – sunt argumente în favoarea NOIA nonarteritică
  - iniţial discul optic este edemaţiat şi palid cu contur şters segmentar care se corelează cu defectele de CV
  - clasic edemul sectorial este localizat la nivelul superior al discului
  - pot fi prezente hemoragii liniare peripapilar

- poate fi macula roşie cireşie dacă este ocluzie arterială
- Examenele complementare necesită
  - VSH
  - bilanț lipidic, glicemie
  - eliminarea diagnsoticului de maladie Horton sau alte patologii autoimune

Diagnostic diferențial cu NOIA arteritică

	NOIA nonarteritică	**NOIA arteritică**
Vârsta	**45-65 ani**	**peste 60 ani**
Semne sistemice	**absente**	**Cefalee Mialgii Artralgii**
cupă optică	**micşorată**	**lărgită**
VSH	**normal**	**Crescut**

- Tratament
  - nu există tratament specific pentru NOIA nonarteritică, procesul ischemic fiind ireversibil
  - controlul factorilor de risc: HTA, hiperlipidemie, diabet, fumat, obezitate
  - tratamentul patologiei sistemice subiacente
  - tratament preventiv cu aspirină şi vasodilatatoare pentru a proteja ochiul contralateral
  - tratament medical
    - ➢ steroizi sistemic în formele incipiente administrați per os nu sunt eficienți deşi unii autori susțin acest lucru
    - ➢ aspirină, alte anticoagulante: Heparina, Calciparina
    - ➢ levodopa
    - ➢ vasodilatatoare: Xantinol nicotinat, cosaldon, pentoxifilin
    - ➢ hipotensoare ocular pentru a facilita circulația la nivelul papilei: ederen, Manitol 20%
    - ➢ vitamine, protectori capilari
    - ➢ tratament antiinfecțios la nevoie
  - tratament chirurgical
    - ➢ decompresia nervului optic
    - ➢ neurotomie optică – discutabil

- Prognosticul este rezervat prin instalarea atrofiei optice parțiale de nerv optic în aproximativ 3 săptămâni, rar atrofie totală
  - pierderea de vedere nu progresează, rar se poate îmbunătăți spontan după aproximativ 6 luni cu o AV stabilă sau poate evolua cu pierdere progresivă a AV
  - riscul recurenței este de 2-4%, iar afectarea ochiului congener posibilă în 20-30% din cazuri

NOIA arteritică cu celule gigante(ACG)

- ACG este o vasculită necrotică granulomatoasă bilaterală care afectează primar arterele craniene cu calibru mijlociu şi mic cu originea în arcul aortic: artera temporală, artera oftalmică, arterele ciliare posterioare, ACR şi porţiunea proximală a arterelor vertebrale
- Biopsia de arteră temporală confirmă diagnosticul de ACG şi evidenţiază inflamaţia arterei temporale cu sau fără celule gigante. (Anatomopatologic poate fi prezentă hiperplazia intimei şi fisurarea laminei elastice interne.)
- Pacienţii au peste 55 de ani, sunt mai frecvent bărbaţi (foarte rar apare la persoane tinere, frecvenţa creşte cu fiecare decadă de vârstă)
- Afectarea oculară se instalează la câteva zile până la 3 luni de la instalarea afecţiunii vasculare
- Manifestări sistemice
  - precoce
    - ➢ scădere ponderală
    - ➢ scăderea toleranţei la efort
    - ➢ indispoziţie
    - ➢ febră
    - ➢ dureri abdominale, gastrointestinale
    - ➢ anorexie.
  - in evoluţie
    - ➢ cefalee
    - ➢ dureri musculare generalizate
    - ➢ durere în articulaţia temporomandibulară cu durere articulară la masticaţie
    - ➢ sensibilitate la atingerea scalpului
    - ➢ **VSH mărit – cel mai important semn hematologic, 10% din pacienţi pot avea VSH normal**
    - ➢ creşterea proteinei C reactive
    - ➢ leucocitoză
    - ➢ anemie feriprivă
- Semne oculare
  - AV
    - ➢ scădere mare de AV brusc instalată, unilateral 45%, se poate bilateraliza în ore, zile
    - ➢ scăderea AV se mai poate produce prin obstrucţia arterei centrale a retinei, ocluzia de ram arterial retinian, ischemie coroidiană, nevrită retrobulbară, ischemia chiasmei şi a căilor vizuale retrochiasmatice.
    - ➢ scăderea importantă a AV poate fi precedată uneori de amauroză fugace, diplopie
  - CV prezintă defecte campimetrice care pot respecta meridianul orizontal
  - Deficit al vederii colorate

- Oftalmoscopic
  - discul optic este edemațiat, palid, alb-cretos.
  - hemoragii peripapilare
  - exudate moi
- Examenul ochiului congener este necesar cu observarea raportului cupă/disc pentru că o cupă lărgită este sugestivă pentru NOIA arteritică
- Frecvent este prezentă ischemia în multiple teritorii vasculare OACR, infarct coroidian, ischemia segmentului anterior, ischemia mușchilor extrinseci cu diplopie
- În cazurile unilaterale sau bilaterale asimetrice poate exista deficit pupilar relativ aferent.
- AFG arată prelungirea timpului de umplere coroidiană
- Diagnosticul pozitiv este susținut de
  - vârsta pacienților
  - lărgirea cupei optice
  - sex – mai frecvent la bărbați
  - VSH> 50, dar poate fi şi normal
  - VSH> 40 suspect
  - VSH> 70 sugestiv
- Diagnosticul este confirmat de biopsia de arteră temporală care poate fi normală în stadiile incipiente: artera temporală este fermă cu aspect de cordon, palpabilă, nepulsatilă, fără puls şi dureroasă la palpare
- Complicații variate şi variabile
  - scăderea AV la ochiul congener
  - pareză de nervi oculomotori cu diplopie
  - ischemia globului ocular cu ischemie coroidiana, OACR, ocluzii cilioretiniene
  - necroza scalpului
  - efecte adverse ale tratamentului cortizonic
  - complicații ale biopsiei arterei temporale (hemoragie, infecție)
- Evaluarea clinică a bolii necesită examen imagistic
  - Eco de arteră temporală şi eco Doppler ocular
  - RMN la tineri pentru diagnosticul diferențial cu o afecțiune demielinizantă
  - Angiografia circulației cerebrale este utilă în caz de ACG şi arată stenoze segmentare sau ocluzii ale vaselor
- Evoluția
  - NOIA arteritică este însoțită de pierderea severă a AV, boala netratată putând genera pierderea bilaterală a AV.
  - pacienții cu ACG necesită control permanent în serviciile de medicină internă.

- Tratamentul
  - trebuie instituit în prezența simptomelor şi a semnelor de boală cu pierderea vederii care aduce pacientul în serviciile de urgență
  - tratamentul NOIA arteritică se face imediat cu steroizi oral în doze mari, scăzându-se doza progresiv în funcție de ameliorarea simptomelor şi menținerea unei doze de intretinere câteva luni pentru protecția celui de al doilea ochi
  - terapia cu corticosteroizi imediată este obligatorie deoarece în 75% din cazuri este afectat al doilea ochi în ore, zile şi pot fi afectate şi arterele cerebrale
  - pacienții peste 55 ani cu **ACG trebuie rapid identificați boala fiind o urgență oftalmologică putându-se produce orbire bilateral**
  - pierderea vederii poate fi prevenită prin tratament agresiv cu doze mari de corticosteroizi sistemic
  - tratamentul, doza, durata terapiei cortizonice sunt controversate
    - doza de început 80-120mg/zi Prednison până când VSH şi proteina C reactivă s-au stabilizat la nivel scăzut (frecvent tratamentul necesită 2-3săptămâni), apoi scăderea progresivă a dozelor
    - sau doza inițială de prednison este de 40-60-80mg/zi timp de 2-4 săptămâni. Dacă se începe cu 60mg/zi se reduce cu 10 mg la 2 săptămâni până la 40 mg/zi , apoi se reduce cu 5 mg la 2 săptămâni până la 20 mg/zi, apoi cu 2,5 mg la fiecare 1-2 săptămâni sub 10mg/zi se reduce cu 1mg/lună.
    - sau doză mare iv urmată de Prednison oral - Metilprednisolon iv 1-1,5g/zi 3 zile apoi Prednison oral 80mg/zi; doza de întreținere de Prednison este de 7mg/zi (1-16mg/zi), durata medie 48,7 luni
  - tratamentul se începe imediat, nu trebuie să aştepte rezultatul biopsiei (aproximativ 7 zile de la recoltare)
  - se monitorizează lunar VSH şi/sau CRP.Există variabilități individuale , principiul de bază este de a menține VSH şi CRP scăzute pentru a preveni pierderea vederii la AO
  - pacienții tratați cu Prednison oral au ameliorare vizuală mai mică şi probabilitatea să dezvolte boala şi la ochiul congener față de cei tratați cu Metilprednisolon iv
  - dacă boala este într-un stadiu avansat se pot adăuga antimetaboliți – metotrexat, ciclosporină pentru a scădea dozele de cortizon
  - durata tratamentului depinde de simptomatologia funcțională, vsh, crp
  - nu există medicamente care să prevină, în ambele forme de noia afectarea ochiului congener. este în studiu eficiența administrării levodopa.

- efectele adverse ale corticoterapiei (40-50%)
  - aspect cushingoid
  - slăbiciune musculară proximală
  - afectare vertebrală cu fracturi
  - cataractă subcapsulară
  - creşterea necesarului de insulină la diabetici
  - HTA
  - ulcer peptic
- Prognostic vizual pentru ochiul afectat rezervat chiar dacă terapia sistemică este corectă şi rapidă

Comparaţie clinică între diferite tipuri de neuropatie optică

	Nevrita optică	**Staza papilară**	**NOI**
Simptome vizuale	**Scăderea rapid AV**	**Iniţial AV normal**	**Deficit vizual acut**
Uni/bilateralitate	**Frecvent unilateral Bilateral mai frecvent la copil Alternant**	**Bilateral**	**Unilateral Risc de bilateralitate**
Simptome oculare	**Sensibilitate oculară şi perioculară Dureri la mobilizarea globului ocular**	**Semne neurologice: cefalee, greaţă, vărsături**	**Dacă este Horton – cefalee, dureri articulaţia temporomandibulară, VSH crescut**
Semne pupilare	**Marcus Gunn +**	**Reacţie pupilară normală**	**Marcus Gunn +**
AV	**Diminuată**	**N la debut**	**AV variabilă Av scăzută în Horton**
FO	**NRB normal Papilită – edem papilar şi hemoragii**	**Grade diferite de edem papilar Hemoragii ...**	**Edemaţiere palidă a papilei cu hemoragii peripapilare**
Prognostic vizual	**Posibilă recuperare AV, chiar integral**	**Bun dacă HIC este tratată la timp**	**Rezervat În 1/3 din cazuri recidivă pe cel d-al doilea ochi**

Neuropatia optică ischemică posterioară (NOIP)

- Diagnosticul NOIP se stabileşte prin excluderea altor neuropatii optice retrobulbare: inflamatorii toxice, compresive
- NOIP este ca şi NOIA manifestarea insuficienţei vasculare a nervului optic
- Segmentul posterior al nervului optic este irigat doar de plexul capilar pial care îl înconjoară, din care un număr mic penetrează nervul optic şi se extind în partea centrală din care cauză centrul porţiunii posterioare a nervului optic este slab vascularizat faţă de partea anterioara
- Clinic
  - pacienţii acuză pierderea rapidă a vederii fără durere

- CV pierdut
- Defect pupilar aferent
- FO: disc papilar normal

- Prognostic vizual rezervat

Neuropatia optică ischemică postoperatorie

- apare rar după
  - operaţii intraoculare: extragerea cristalinului
  - injecţii intraoculare
  - dializă, cateterizare cardiacă (bypass coronarian), operaţia prelungită a coloanei vertebrale

Neuropatie optică după iradiere

- se manifestă prin pierderea severă, progresivă a vederii, bilateral, ireversibilă, după luni, ani de la terapia cu radiaţii a creierului, baza craniului, sinusuri paranazale şi orbite
- RMN – mărire marcată a nervului optic

ATROFIA OPTICĂ

- Atrofia optică este o degenerescenţă ireversibilă a fascicolelor pregeniculate ale nervului optic (cilindracşii celulelor ganglionare ale retinei).
- Atrofia optică se manifestă prin scăderea AV şi deficit de câmp vizual, neexistând un paralelism între importanţa decolorării papilare şi gravitatea semnelor funcţionale.
- Simptome
  - Scăderea AV în grade diferite în funcţie de filetele de nerv optic prinse în procesul atrofic
    - in tabes, decolorarea papilară este precoce, cu AV încă bună.
    - in compresiuni ale nervului optic înaintea chiasmei, scăderea AV precede instalarea atrofiei optice.
  - Câmpul vizual pentru alb şi culori cu: strâmtorări concentrice, în sector, scotom central, deficite periferic, hemianopsii
  - Simţul luminos este alterat inegal în funcţie de etiologie

Clasificarea atrofiei optice

După suprafaţa afectată, atrofia optică este:

- **Parţială,** cu decolorări în plan vertical în jumătatea temporală sau în jumătatea nazală (rar). În mod normal papila este mai puţin colorată în porţiunea temporală decât în cea nazală. Pot exista decolorări în plan orizontal cu hemianopsie orizontală în nevrite cu compresiuni ale fibrelor nervului optic în traseul canalicular sau intracanalicular în tumori sau arahnoidită optochiasmatică.

- **Totală**, existînd 5 tipuri oftalmologice:
  - atrofia optică primitivă
  - atrofia optică postedem papilar
  - atrofia optică prin leziuni vasculare
  - atrofia optică cu excavaţie glaucomatoasă
  - atrofia optică în degenerescenţă corioretiniană.

După modul de instalare al procesului de atrofie distingem:

- Atrofie ascendentă în care leziunea are punct de plecare în celulele ganglionare ale retinei.
  - atrofia glaucomatoasă
  - OACR
  - corioretinite
  - degenerescenţa pigmentară
  - postedem papilar sau edem de disc optic
- Atrofie descendentă
  - atrofie primitivă (PGP, tabes)
  - postnevrită optică retrobulbară (SM)
  - posttraumatică
  - prin compresiuni ale nervului optic prin: tumori, anevrisme, meningite, ramolisment
  - prin compresiuni ale căilor optice
- Atrofii mixte
  - după nevrite toxice
  - atrofie diabetică
  - atrofia din boala Leber

Din punct de vedere etiologic atrofia optică este:

- **Atrofie optică primară (simplă)** – care este de multe ori diagnosticată în stadiul final când s-au instalat deficienţe funcţionale şi aspectul atrofic al papilei.
  - Oftalmoscopic se evidenţiază:
    - papila palidă, albă, porţelanoasă, cenuşie
    - papila cu limite nete, bine conturate
    - vizibilitatea găurilor lamei ciuruite (miez de trestie)
    - atenuarea vaselor peripapilare şi subţierea stratului fibrelor nervoase retiniene
    - vasele retinei de calibru normal, cu strâmtorări în stadiile finale
    - nu există o denivelare netă a papilei
  - Tulburările funcţionale sunt importante cu AV diminuată până la cecitate, CV alterat (îngustare în sector), simţ cromatic, simţ luminos alterat.

Atrofie optică tabetică, PGP

- Survine după 15-20 de ani de la infecţia luetică şi are evoluţie bilaterală.

- Papila este decolorată, cenuşie, AV scade uneori până la cecitate.
- Sunt prezente semne de tabes, cu:
  - ataxie tabetică (abolirea reflexelor, Romberg +)
  - modificări serologice
  - LCR cu hiperalbuminoză, limfocitoză
  - RBW +
- Semne oculare:
  - paralizii de III, IV, VI
  - atrofie optică
  - semn Argyl-Robertson cu mioză, inegalitate pupilară, deformarea pupilei

Atrofii optice heredo-familiale

- izolate – atrofia optică Leber
- însoțite de sindrom neurologic
  - polidistrofia Hurler, xantomatoza Hand-Schuller Cristian
  - atrofii optice acompaniate de abiotrofie retiniană, sindrom Bardet-Biedl
  - scleroze cerebrale difuze şi leucodistrofii
  - atrofii optice în heredodegenerescențe spino-ponto-cerebeloase în: heredoataxii (boala Friederich, boala Pierre-Marie), siringomielie, amiotrofie, paraplegie spastică

- **Atrofie optică secundară** – este rezultanta a numeroase şi variate procese patologice cu sediul în retină, nerv optic, căi optice pregeniculate.
  - Oftalmoscopic:
    - papila este palidă până la alb, uneori alb cenuşiu sau alb gălbui
    - papila are margini şterse, neregulate, uneori cu lizereu neregulat de pigment
    - nu este vizibil desenul lamei ciuruite (în locul substanței nevroglice dispărute apare țesut de neoformație)
    - vasele păstrează urme de inflamație cu artere strâmtate, vene dilatate cu sinuozități şi întecuiri
    - poststază apare uşoară proeminență a papilei
  - Atrofie optică secundară se întâlneşte în:

Procese inflamatorii

- inflamații ale retinei: neuroretinite difuze, abcesul metastatic al retinei, retinita septică Roth
- inflamații ale nervului optic: edem al discului optic, NRB acută, cronică, (atrofiile postnevritice au margini papilare estompate)
- inflamații ale chiasmei şi bandeletei optice după meningite, arahnoidita optochiasmatică

Procese degenerative

- degenerescență maculară senilă
- degenerescențe heredo-familiale la nivelul:
  - neuroepiteliului în boala Stargardt

  - celulelor ganglionare în boala Tay Sachs, Spielmayer-Vogt
- degenerescențe ale adultului în miopie, striuri angioide
- retinita pigmentară (RP tipică, boala Oguchi, retinita punctată albescens)
- procese degenerative ale nervului optic în:
  - intoxicați exogene: alcoolo-tabacică, alcool metilic, chinină, botulism, saturnină, sulfură de carbon
  - intoxicații endogene în diabet, gută, carențe alimentare
  - boli neurologice: SM, scleroză laterală amiotrofică, paralizia spastică familială
  - tulburări circulatorii în obstrucții în circulația corioretiniană: OACR, TVCR, în vasele nervului optic, artera oftalmică, arterele bazale, artera carotidă internă

Compresiuni ale nervului optic

- pe retină şi papilă în glaucom
- în porțiunea intraoculară şi imediat retrobulbară în edemul hipertensiunii intracraniene (staza papilară)
- în porțiunea intraorbitară (procese inflamatorii, tumori, traumatisme, anevrisme)
- în porțiunea intracanaliculară
- în porțiunea intracraniană în: tumori de lob frontal, hipofiză, sinusuri, anevrisme ale carotidei interne
- compresiune chiasmatică în tumori intra şi extraselare, vase sclerozate, calcificate
- compresiuni ale bandeletelor (rare)

Tumori ale nervului optic – glioame, sarcoame, tumori ale tecii nervului optic sau tumori ale chiasmei şi bandeletelor optice – excepțional

Traumatisme prin:

- contuzie directă pe glob (edem Berlin)
- contuzie indirectă pe glob posterior, angiopatie Purtscher
- fototraumatisme prin iradiere solară, UV, radiații ionizante
- traumatisme ale nervului optic: intraocular, intraorbitar, intracanalicular, intracranian

- Prognosticul atrofiei este în funcție de cauză.
- Tratamentul atrofiei optice în atrofia totală este inexistent.
- Când atrofia este parțială şi mai există acuitate vizuală trebuie făcut tratamentul etiologic sau vitaminoterapie şi administare de vasodilatatoare până la precizarea etiologiei.
- La nevoie se practică tratament chirurgical etiologic

Atrofia optică ereditară

Atrofia optică dominantă Kjer

- cea mai frecventă atrofie optică, AD cu debut bilateral, simetric la 4-8 ani

- scăderea AV este variabilă, AV continuă să scadă, dar se poate stabiliza
- boala poate fi descoperită prin examen sistematic
- asociată cu discromatopsie galben albastru
- atrofie optică cu disc alb palid mai accentuat temporal

Atrofie optică recesivă

- foarte rară
- precoce la naştere
- nistagmus
- atrofie optică bilaterală
- deficit vizual major

Atrofia optică Behr

- AR
- mai frecvent la femei, neprogresivă
- scădere moderată sau severă AV
- asemănătoare cu cea anterioară cu atrofie optică precoce difuză asociată cu leziuni neurologice severe
  - nistagmus
  - spasticitate bilaterală
  - ataxie
  - tulburări sfincteriene
  - retard mental

Boli heredodegenerative ale SNC însoțite de atrofie optică

- Leucodistrofii
  - maladia Pelizaeus-Merzbach: nistagmus rotator precoce, atrofie optică
  - maladia Krabbe: atrofie optică, macula roşie cireaşă
  - sindrom Cockaine: retinită pigmentară, atrofie optică
- degenerescență spongioasă a nevraxului: atrofie optică
- Distrofie neuro-axonală: atrofie optică, nistagmus
- Gangliozidoze: macula roşie cireaşă, atrofie optică
- Maladia Gaucher III: oftalmoplegie supranucleară orizontală, verticală, atrofie optică
- Maladia Nieman-Pick: paralizia privirii verticale în jos, macula roşie cireaşă
- MPZ: opacități corneene, atrofie optică
- Abetalipopreteinemie: retinită pigmentară, paralizie de verticalitate în sus, atrofie optică
- Maladia Friedreich: atrofie optică, lentoarea sacadelor

Bibliografie

1. *Acheson JF, Sanders MD. Common Problems in Neuro-ophthalmology. 1997:78-84.*
2. *American Academy of Ophthamlology, Basic and Clinical Science Course – Neuro-Ophthalmology, section 5, 2002-2003*
3. *Arashvand K – Central Retinal artery occlusion, N Engl J Med 2007, 356, 841*
4. *Arnold AC, Yanoff M, Duker JS – Ischemic optic neuropathies, Ophthalmology, 1998*
5. *Atkins EJ, Bruce BB, Newman NJ, Biousse V. Treatment of nonarteritic anterior ischemic optic neuropathy. Surv Ophthalmol. Jan-Feb 2010;55(1):47-63. [Medline].*
6. *Balta F – Practica Patologiei maculare in imagini, Ed Antaeus, 2009*
7. *Balasa R, Pascu I – Sindroame neurologice majore, Ed University Press, 2006*
8. *Beck R W, Trobe J D - What we have learned from the optic neuritis treatment trial, Ophthalmology, 1995, 102, 1504-1508*
9. *Chern C K, Zegans E M – Ophthalmology review manual, Lippincot, Williams, Wilkins, 2000*
10. *Collignon-Robe NJ, Feke GT, Rizzo JF 3rd. Optic nerve head circulation in nonarteritic anterior ischemic optic neuropathy and optic neuritis. Ophthalmology. Sep 2004;111(9):1663-72. [Medline].*
11. *Douglas R, Cullom J, Chang B – The Wills eye manual, Lippincot Company, second edition, 1994*
12. *Duane's Ophthalmology on CD-rom, 1998*
13. *Dumitrache Marieta – Oftalmologie, Ed National, 1998*
14. *Dumitrache Marieta – Tratat de oftalmologie, volII, Ed Universitara Carol Davila, Bucuresti, 2005, Cap Nerv Optic*
15. *Dumitrache Marieta, Magdalena Anitescu – Oftalmologie, Ed Geron, 2002*
16. *Dumitrache Marieta – Oftalmologie pediatrica, Ed Universitara Carol Davila, 2010*
17. *Ehlers JP, Shah CP, eds. Papilledema. In: The Wills Eye Manual: Office and Emergency Room Diagnosis and Treatment of Eye Disease. 5th ed. Baltimore, Md: Lippincott Williams & Wilkins; 2008:252-254.*
18. *Forteza AM, Krejzo J, Koch S – Ultrasound imaging of cerebrovascular disease, 2003*
19. *Hattenhauer MG, Leavitt JA, Hodge DO, Grill R, Gray DT. Incidence of nonarteritic anterior ischemic optic neuropathy. Am J Ophthalmol. Jan 1997;123(1):103-7. [Medline].*
20. *Hayrey S S, Podhajsky P A, Ramon R et al - Giant cell arteritis, Am J. Ophthalmol. 1997, 123, 285-296*
21. *Hayrey S S, Podhajsky P A, Ramon R et al - Giant cell arteritis, Am J. Ophthalmol. 1997, 123, 285-296*
22. *Kanski J J – Clinical Ophthalmology, Butterworth – Heinemann, Fourth edition, 1999*
23. *Kennard C, Clifford Rose F – Physiological aspects of clinical neuro-ophthalmology, Year medical publishers, 1988*
24. *Kline L. B. – Neuro-Ophthalmology – Slack inc , 2008*
25. *Lang G - Ophthalmology - a pocket text book atlas, 2007*

26. Langstrom DP- Manual of ocula diagnosis and therapy,LippincotWW, 2008
27. Mathews MK, Sergott RC, Savino PJ. Pseudotumor cerebri. Curr Opin Ophthalmol. Dec 2003;14(6):364-70. [Medline].
28. Miller NR, Newman NJ, et al, eds. Walsh & Hoyt's Clinical Neuro-ophthalmology: The Essentials. 2nd ed. Lippincott Williams & Wilkins; 2008:122-145.
29. Subei AM, Eggenberger ER. Optical coherence tomography: another useful tool in a neuro-ophthalmologist's armamentarium. Curr Opin Ophthalmol. Nov 2009;20(6):462-6. [Medline].
30. The ischemic optic neuropathy – Trial research group, Archives Ophthalmol. 1996, 114, 1355-1374
31. Vaphiades MS. The disk edema dilemma. Surv Ophthalmol. Mar-Apr 2002;47(2):183-8. [Medline].
32. Nagra PK, Foroozan R, Savino PJ, et al. Amiodarone induced optic neuropathy. Br J Ophthalmol. Apr 2003;87(4):420-2. [Medline].
33. Santaella RM, Fraunfelder FW. Ocular adverse effects associated with systemic medications : recognition and management. Drugs. 2007;67(1):75-93. [Medline].
34. Glaser JS. Nutritional and toxic optic neuropathies. In: Glaser JS, ed. Neuro-ophthalmology. 3rd ed. Philadelphia: Lippincott; 1999.
35. Lessell S. Nutritional deficiency and toxic optic neuropathies. In: Albert DM, Jakobiec FA, eds. Principles and Practice of Ophthalmology. 2nd ed. Philadelphia: WB Saunders Co; 2000.

Capitolul 23

MODIFICĂRI OFTALMOLOGICE ÎN LEZIUNI RETROCHIASMATICE

Rodica Lascu

DEFECTE DE CÂMP VIZUAL

- Funcţia vizuală testează prin AV vederea centrală sau maculară, iar prin CV se testează vederea periferică în toate direcţiile privirii
- Deficitele câmpului vizual au o mare semnificaţie semiologică, rol în diagnosticul topografic şi sunt reprezentate de hemianopsii, scotoame hemianopsice, hemianopsii duble sau hemianopsii în cadran.
- Leziunile nervului optic unilaterale, bilaterale dau campimetric aspecte variabile în funcţie de patologie, scotoame care se întind de la pata oarbă şi respectă meridianul nazal orizontal (pentru că proiecţia pe cortex a nervului optic se face prin răsturnarea imaginii), scotom central, amputări periferice de CV.
- Transformarea spaţială a informaţiei de la câmpul vizual la retină este legată de organizarea retinotopică a *corpurilor celulare şi axonii în restul căilor aferente vizuale:* cele care duc informaţia de la retina superioară rămân superioare.
- În mod similar, corpurile celulare şi axonii care duc informaţia de la jumătatea stângă a fiecărei retine merg la emisfera cerebrală stângă, în timp ce aceea din jumătatea dreaptă a fiecărei retine merg la emisfera dreaptă.
- Pentru ca această a doua segregare să se întâmple axonii de la celulele ganglionare în jumătatea nazală a fiecărei retine trebuie să traverseze linia mijlocie şi ei o fac în chiasma optică.
- Semnificaţia localizării leziunilor sistemului vizual aferent:
  - Deficitele în acuitate sau câmp vizual sunt cauzate de o leziune neurală pe retină, nerv optic, chiasma optică, tractul optic sau creier.
  - Pacientul nu poate vedea obiectele plasate la stânga punctului de fixaţie când utilizează singur ochiul stâng. Unde poate fi leziunea (presupunând că posibilităţile ne neurale au fost eliminate) ? A putut fi în retina stângă sau nervul optic stâng. Nu este deficit în câmpul vizual al ochiului drept, deoarece fibrele de la retina dreaptă nu intră în nervul optic stâng. Ar putea fi o posibilitate chiasma optică.
  - Deficitul pacientului este în jumătatea temporală a câmpului lui vizual, care proiectează jumătatea nazală a retinei stângi şi acesta este axonul de la jumătatea nazală a fiecărei retine, acea încrucişare în chiasma optică. Dacă leziunea a fost în chiasma optică, pacientul ar fi incapabil să vadă obiectele din fiecare parte a liniei lui de vedere. El ar avea *bilateral hemianopsia* temporală (hemi=jumătate, an=fără, opsis=vedere). S-ar putea leziunea să fie în tractul optic stâng, CGL stâng, sau după? Nu, nu ar putea fi, din cauză că axonii de la retina nazală stângă s-au încrucişat, aşa că sunt puse de temelie exclusiv în tractul optic drept şi hemisfera dreaptă
  - Dacă leziunea a fost în tractul optic drept, CGL drept, radiaţiile optice drepte sau cortexul vizual primar drept, ar apărea deficit în câmpul vizual al ochiului lui drept, pentru că axonii din celulele

ganglionare în jumătatea temporală a retinei drepte merg în tractul optic drept. Unde atunci ar fi localizat deficitul în câmpul vizual al ochiului drept? În jumătatea temporală ? Nu, categoric nu, pentru că acea porţiune de câmp vizual ar proiecta la retina nazală. Deficitul ar fi în jumătatea nazală a câmpului vizual. Cu alte cuvinte, pacientul ar fi incapabil să vadă ceva la stânga, linia lui de vedere cu fiecare ochi. Ar avea la stânga (jumătatea deficientă a fiecărui câmp vizual) *homonim* (homo=deodată; având aceeaşi distribuţie în două câmpuri vizuale) *hemianopsia*.

- Este interesantă relaţia dintre partea câmpului vizual de la care emisfera cerebrală primeşte informaţia şi partea corpului ale cărui mişcări voluntare le dirijează. Privind drept înainte, mişcările produse de braţul drept şi picior vor tinde să apară în primul rând în jumătatea dreaptă a câmpului vizual. Informaţia de la acele înjumătăţiri ale câmpului vizual este transmisă la emisfera cerebrală stângă, care este în acelaşi timp acea emisferă ce direcţionează mişcările voluntare momentan observate vizual şi primeşte informaţia în ceea ce priveşte poziţiile şi mişcările acelor membre. De asemenea, obiectele care pot să atingă jumătatea dreaptă a corpului, cauzând astfel de senzaţii ca atingere, căldură, durere şi presiune au de asemenea tendinţa să apară în jumătăţile drepte ale câmpurilor vizuale. Din nou, amândouă, informaţia vizuală şi somatosenzorială sunt transmise în acelaşi timp la emisfera stângă. Astfel se poate vedea cum funcţiile vizuale, somatosenzoriale şi funcţiile motorii pentru o parte a corpului pot fi integrate într-o emisferă.
- Când considerăm un pacient cu deficit de câmp vizual, raţionamentul dat mai sus pentru localizarea leziunilor în nervul optic (sau retina), chiasma optică, sau în tractul optic (sau dincolo de) este valabil, dacă deficitul implică complet jumătăţile temporal sau nazal ale câmpurilor vizuale sau doar porţiuni din jumătăţi. Astfel, de exemplu, un pacient cu deficite limitate în cadranul superior drept al fiecărui câmp vizual are distrucţie parţială a fiecărui tract optic stâng, CGL stâng, radiaţiile vizuale stângi, sau cortex vizual primar stâng. În hemianopsia omonimă, se află adesea „insuficienţă" a vederii maculare. Această insuficienţă este în mod aparent datorată în primul rând unui procentaj mare, disproporţional (în jur de 90%) al căilor vizuale aferente devotate vederii maculare.
- ***Hemianopsia heteronimă (ex. bilateral temporal) sugerează o problemă chiasmală şi hemianopsia omonimă acompaniază leziunile tractului optic contralateral, CGL, radiaţiile optice, sau cortexul vizual primar.***

<u>Deficit de CV unilateral</u>

- deficit general
  - cataractă (deficitul se ameliorează după dilatare)
  - alte modificări de transparenţă ale mediilor (în keratită, dar CV nu se modifică după dilatare)

- lărgirea petei oarbe
  - afectarea nervului optic
  - drusenul capului nervului optic
  - leziuni congenitale de nerv optic: stafilom, colobom
  - nevrite optice: papilită, NRB
  - edem papilar de stază
  - boli retiniene
  - miopie forte
- deficite arcuate , altitudinale, nazale în treaptă
  - suferință de nerv optic
  - glaucom
  - edem papilar
  - NOIA; nevrită optică
  - ocluzie ram arterial
- incrucişarea meridianelor vertical şi orizontal
  - corioretinite: scotom inelar, deficite periferice, pierderi difuze de CV
  - neuropatie optică – defcit generalizat
  - stres
- scotom central, paracentral
  - boli maculare
  - neuropatii optice

Deficit bilateral cu scotom cecocentral sau central

- demielinizare bilaterală – nevrita optică
- boli maculare bilaterale
- ambliopie nutrițională sau toxică
- leziuni occipitale
- neuropatie optică Leber

Hemianopsie

Hemianopsie heteronimă

- hemianopsie bitemporală produsă prin leziuni la nivelul chiasmei
  - adenom hipofizar
  - meningiom
  - craniofaringiom
  - anevrism de arteră carotidă internă sau cerebrală anterioară
  - boli demielinizante
  - traumatisme
- hemianopsie binazală produsă de
  - ateromatoza arterelor carotide
  - anevrism carotidă internă
  - scleroză ateromatoasă progresivă a arterei carotide interne
- hemianopsia orizontală – altitudinală

  - superioară în ectazia carotidei interne şi leziuni simetrice ale corpilor geniculaţi externi
  - inferioară în leziuni pe marginea superioară a chiasmei şi pe ramul superior al scizurii calcarine
- deficite în diagonală
  - sunt parţiale şi interesează o parte în fiecare cadran
  - apar în leziuni chiasmatice laterale

Hemianopsie homonimă se produce pentru că la nivelul chiasmei optice, fibrele nazale de la retinele ambilor ochi se încrucişează pe linia mediană pentru a trece în bandeletele optice de partea opusă, alături de fibre directe neîncrucişate din jumătăţile temporale ale retinei

- Bandeleta stângă corespunde astfel jumătăţilor stângi ale celor două retine şi bandeleta dreaptă jumătăţilor drepte. În corpii geniculaţi externi, fibrele bandeletei se articulează cu radiaţiile optice care conduc mai departe impresiunile vizuale la scoarţă, astfel că hemianopsia omonimă poate fi dată de leziuni ale căilor optice retrochiasmatice sau ale centrului cortical al vederii. Dacă leziunea este situată la dreapta, hemianopsia este în câmpul lateral stâng şi invers
- Acuitatea vizuală este intactă prin respectarea câmpului central
- Tulburări pupilare de tipul reacţiei hemianopsice Wernicke sunt importante pentru diagnostic; ele apar numai dacă leziunea are sediul pe bandeletă, deoarece arcul reflex pupilomotor trece prin nervul optic şi bandeletă
- Curba perimetrică este congruentă în cazul când zonele deficitare ale celor doi ochi sunt superpozabile şi incongruentă când există diferenţe între câmpul vizual nazal şi câmpul temporal
- *Hemianopsii omonime laterale* apar în leziuni retrochiasmatice, după încrucişarea fibrelor nazale.
  - Hemianopsiile omonime laterale congruente sunt produse de leziuni posterioare ale bandeletelor, leziunea CGL şi a radiaţiilor optice.
  - Hemianopsiile omonime laterale incongruente se întâlnesc în leziunile anterioare ale bandeletelor
- *Hemianopsia omonimă anterioară* este produsă de o leziune a bandeletelor optice şi se însoţeşte de atrofie optică, diminuarea vederii, reacţie hemianopsică Wernicke, tulburări ale reflexelor pupilare. Poate fi asociată cu sindromul Foster Kennedy. Este prezentă în anevrismul carotidei interne, leziuni ale arterei coroidiene anterioare
- *Hemianopsia omonimă posterioară* apare în leziunile retroganglionare, ale radiaţiilor optice, cortexului occipital şi evoluează fără leziuni optice şi tulburări pupilare. Apare de obicei în afecţiuni vasculare, în leziuni ale arterei sylviene, arterei cerebrale posterioare.
- *Dubla hemianopsie* este starea în care o hemianopsie omonimă dreaptă sau stângă se completează printr-o nouă hemianopsie

- *Deficitul vizual în cadran (cvadranopsia)* se caracterizează prin pierderea vederii în cadranele omonime superioare sau inferioare. Corespunde de obicei unor leziuni ale radiaţiilor optice sau ale unei buze din scizura calcarină, consecutiv unor leziuni vasculare
- *Hemianopsia în semilună* apare datorită leziunii care interesează radiaţiile optice interne şi anterioare.
- *Hemianopsia relativă* se întâlneşte în leziunile occipitale sau occipito – parietale. Allen denumeşte aceasta ca „inatenţie vizuală unilaterală" şi Duke – Elder ca „extincţie vizuală".
- *Scotomul hemianopsic* constă în prezenţa unor zone lipsite de vedere, situate într-unul din cadranele câmpului vizual, de forme şi mărimi variabile. Scotoamele hemianopsice pot fi datorite leziunilor situate la nivelul căilor optice, radiaţiilor sau bandeletelor
- Din punct de vedere etiologic hemianopsiile laterale omonime se întâlnesc în leziuni cerebrale vasculare. Artera coroidiană anterioară irigă tractul optic şi radiaţiile optice în trecerea lor prin segmentul retrolenticular al capsulei interne. Teoretic ocluzia coroidienei anterioare determină o hemianopsie asociată cu o hemipareză trecătoare. Existenţa acestui sindrom nu a fost suficient documentată anatomo – clinic. Artera cerebrală medie irigă prin ramurile ei posterioare cea mai mare parte a radiaţiilor optice. Artera cerebrală posterioară irigă cortexul calcarin şi, împreună cu coroidiana anterioară, participă la irigarea corpului geniculat

Deficitul vizual în cadrane – cvadranopsia este pierderea vederii în cadranele omonime superioare sau inferioare

- corespunde unor leziuni ale radiaţiilor optice sau unei buze din scizura calcarină, consecutiv unor leziuni vasculare

Hemianopsia in funcţie de zona anatomică afectată este în

- lezarea corpului geniculat lateral (rar) – hemianopsie homonimă incongruentă
- leziuni la nivelul radiaţiilor optice
  - bucla Meyer (lob temporal) produce
    - ➢ defect de iluzie vizuală
    - ➢ cvadranopsie omonimă superioară
  - leziuni la nivelul lobului parietal produc
    - ➢ cvadranopsie
    - ➢ hemianopsie homonimă inferioară
- leziuni ale lobului occipital produc
  - scotom hemianoptic paracentral
  - hemianopsie homonimă cu păstrare maculară prin dublă circulaţie a cerebrală posterioară, artera cerebrală medie cu ocluzia arterei cerebrale posterioare

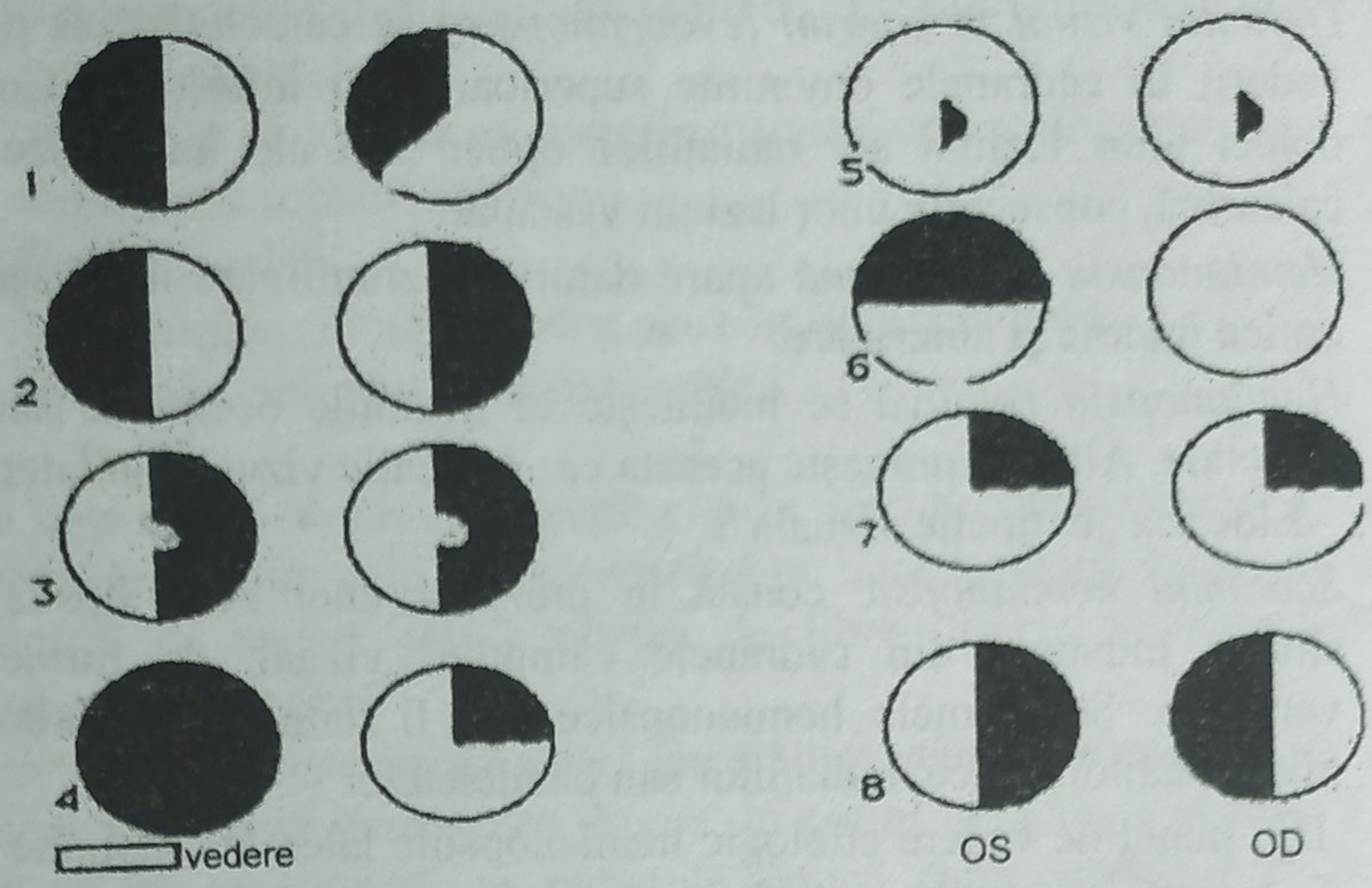

1. ***hemianopsie homonimă stângă incompletă, incongruentă cu prinderea maculei***
2. ***hemianopsie bitemporală heteronimă***
3. ***hemianopsie homonimă dreaptă cu păstrarea vederii maculare***
4. ***hemianopsie compusă – cecitate oculară stângă +cvadranopsie supero-temporală dreaptă***
5. ***scotom central homonim congruent***
6. ***hemianopsie altitudinală stângă***
7. ***cvadranopsie, homonimă dreaptă supero-temporală congruentă***
8. ***hemianopsie binazală, heteronimă***

TULBURĂRILE OFTALMOLOGICE ÎN PATOLOGIA SISTEMELOR ARTERIALE (CAROTIDIAN ŞI VERTEBROBAZILAR)

SINDROMUL OCLUZIV AL SISTEMULUI CAROTIDIAN

- Stenoza sau ocluzia arcului carotidian interesează – artera carotidă comună – ACC şi internă ACI sunt la originea infarctelor cerebrale 33% şi a celor din teritoriul arterei cerebrale mijlocii 46%; ¼ se produc pe fondul unor stenoze arteriale preexistente
- Ateroscleroza cu localizare multifocală reprezintă factorul etiologic principal al stenozelor axului carotidian.
- Cea mai frecventă localizare a leziunilor aterosclerotice este la nivelul sinusului carotidian, urmată de sifonul carotidian, trunchiul brahiocefalic, originea ACC, segmentul cervical al AC
- Factori de risc sunt HTA, diabet
- Manifestările clinice sunt polimorfe: generale, oculare, cerebrale

- Semne premonitorii
  - cefalee sub formă de hemicranie de partea carotidei lezate cu caracter continuu sau migrenos
  - tulburări psihice cu episoade de
    - somnolență
    - scăderea randamentului intelectual
    - modificări afective
  - lipotimii
  - tahicardie
  - hipotensiune arterială
- Semne oculare
  - cecitate monoculară tranzitorie care precede semnele cerebrale
  - obstrucții vasculare arteriale, venoase, retiniene
  - mioză sau sindrom Claude Bernard Horner de partea opusă hemiplegiei dacă sunt interesate şi fibre pericarotidiene
  - paralizii oculomotorii
  - hemianopsie homonimă în sindromul postchiasmatic

Hemianopsia homonimă cu scăderea acuității vizuale

- completă sau incongruentă cu DPAR în leziuni ocupatoare de spațiu interesând tractul optic şi nervul optic, infarcte cerebrale – sindrom de tract optic
- bilaterală, fără DPAR când o leziune interesează ambii lobi occipitali

Hemianopsia homonimă unilaterală cu acuitate vizuală normală

- pacienții prezintă dificultati ale vederii periferice
- HH dreaptă - dificultăți în găsirea cuvântului următor şi constant pierd locul lecturii în pagină.
- HH stângă - dificultăți în găsirea următorului şir din pagina.
- HH paracentrală şi incompletă poate trece nedetectata de programele standard de perimetrie.
- defectele de câmp vizual trecatoare sau permanente pot apare ca o complicatie a arteriografiei cerebrale sau coronarografiei. Mecanismul HH postangiografie este reprezentat de toxicitatea substantei de contrast scurse prin bariera hemato-encefalica in lobii ociipitali.

Halucinațiile hemianopsice

- tumorile occipitale, accidentele vasculare (stroke) sau malformațiile arterio-venoase (MAV) pot determina simptome vizuale migrena-like, de scurtă durată

Hemianopsia homonimă descoperită accidental

- absența altor simptome neurologice orientează, aproape întotdeauna, către prezența unei leziuni occipitale silențioase.

- Semne ale extremității cefalice
  - anhidroză
  - scăderea temperaturii hemifeței ipsilaterale stenozei carotidiene
- Semne cerebrale
  - hemipareză sau hemiplegie predominent faciobrahial global
  - tulburări de sensibilitate – hemihipoestezie totală sau de tip cortical cu hipoestezie profundă
  - afazie în leziunile emisferei dominante
  - crize convulsive de tip focal
  - stenozele sau ocluziile carotidiene pot evolua și fără simptomatologie cerebrală prin dezvoltarea unei circulații colaterale cerebrale prin poligonul Willis cu anstomoză între artera carotidă externă și internă
  - uneori HIC ia aspect de accident cerebrovascular pseudotumoral
  - **sindromul clinic cel mai frecvent este cel de arteră cerebrală mijlocie cu**
    - hemiplegie complexă
    - hemihipoestezie
    - hemianopsie omonimă laterală
    - afazie dacă este afectată emisfera dominantă

Sindromul de arteră cerebrală mijlocie

- Ocluzia trunchiului principal al fiecărei părți determină
  - hemiplegia contralaterală
  - deviația ochiului către partea infarctului ACM
  - hemianopsia hemianestezia .
  - deviația capului și a ochiului către partea leziunii se datorează probabil afectării centrului vizual lateral (ariile 8 Brodmann).
- Ocluzia trunchiului conținând emisfera dominantă cauzează afazie globală, pe când implicarea emisferei nondominante cauzează anosognozia și defecte de vorbire mai pronunțate.
- Infarctele părții superioare conduc la deficite contralaterale, cu implicarea semnificativă a extremității de sus și a feții și afectarea doar parțială a membrului inferior contralateral și a labei piciorului.
- Infarctele părții inferioare a emisferei dominante conduc la afazie Wernicke. Aceste infarcte de fiecare parte determină o quadranopsie sau hemianopsie homonimă, depinzând de întinderea infarctului. Infarctele ramurii inferioare drepte pot conduce la o neglijare vizuală de stânga. În final, afectarea lobului temporal poate duce la o stare de agitație și confuzie.
- Sechele neurologice specifice
  - Pierderea cunoștinței
  - Hemipareza și hemiplegia
  - Deficite vizuale

- Hemianopsia însoțește sindromul, urmând unui infarct ACM masiv, totuşi doar porțiunea superioară a radiației optice este irigată de ACM. Hemianopsia rezultată se datorează probabil unui infarct masiv cu edem ulterior afectând structurile adiacente.
- Cvadranopsia poate fi atribuită unui infarct parietal care afectează fibrele profunde ale radiației optice superioare; totuşi această afecțiune este rară.

- Neglijare
  - Neglijarea -atribuită infarctului parietal, mai recent leziunilor frontale.
  - Cateodată, neglijarea vizuală este dificil să fie separată de hemianopsie. Semne subtile, de exemplu un pacient care răspunde la stimul de stânga întorcându-se la dreapta şi de asemeni nu clipeşte la stimuli amenințători în partea afectată, pot ajuta in diagnosticarea neglijării. De obicei pacienții cu neglijare vizuală vor avea dificultate în numirea obiectelor prezentate pe partea afectată.
  - Neglijarea motorie cu subfolosirea părții contralaterale insultei cerebrale se prezintă ca o hemipareză.
- Disfuncția autonomică
  - evidențiată de edemul contralateral al mâinii şi piciorului
  - transpirația excesivă contralaterală teritoriului unui atac ACM

- **Infarctul emisferei stângi (dominante).**

Emisfera cerebrală stângă este dominantă pentru vorbire şi limbă la mai mult de 95% din indivizii dreptaci.

- *Afazia*
  - Injuria ischemică a fisurii silviene a emisferei dominante este leziunea care conduce cel mai adesea spre disfazie.
  - Afazia Broca(afazia motorie sau expresivă). Descrie abilitatea de a exprima limba vorbită şi scrisă cu expresia nonfluentă şi afectată a limbii vorbite şi scrise.
    - Infarctul responsabil pentru afazia Broca cuprinde insula şi operculul frontal parietal
    - Afazia globală
    - Dispraxia verbală
    - Agramatismul
  - Afazia Wernicke(afazia receptivă sau senzorială) Cauzată de ocluzia părții inferioare a bifurcării ACM, sau a uneia din ramurile sale.
    - Infarctul responsabil pentru afazia clasică Wernicke include regiunile dominante posterioare temporale,

regiunile inferioare parietale şi laterale temporo-occipitale.

- Contrar manifestării afaziei motorii, vorbirea este bogată în cuvinte, dar îi lipsesc cuvinte şi idei cheie şi poate fi repetativă.

➢ Cauza clasică a afaziei conductive se crede a fi o întrerupere a căilor verbale, sau a fasciculului arcuat care leagă ariile motorii şi senzoriale referitoare la vorbire.

- Pacienţii cu afazie conductivă prezintă o mare dificultate la repetarea frazelor
- De fapt, pacienţii cu sindromul descris au mai multe infarcte superficiale.

- *Apraxia*

➢ Apraxia se referă la incapacitatea de a executa o sarcină învăţată anterior în ciuda păstrării forţei, a viziunii şi coordonării. Afecţiunea se datorează unei insulte a emisferei dominante

- **Infarctul emisferei drepte (nondominante)**: Deficienţele motorii urmând infarctul emisferei nondominante se aliniază celor descrise mai sus pentru leziunile emisferei dominante. Leziunile emisferei nondominante pot duce la deficite comportamentale care sunt într-o mai mică corelare cu locaţia şi mărimea infarctului decât deficitele urmând infarctele emisferei dominante. Insultele emisferei nondominante pot afecta atenţia, conducând la neglijare şi nepersistenţă.

- *Asomatognozie*: Aceasta descrie neatenţia la un stimul când doi stimuli sunt prezentaţi în mod simultan. În general, stimulul ignorat este pe partea stângă.
- *Neglijarea* conform lui Schwartz, este: „lipsa răspunsului la stimulii dintr-o parte a corpului, în absenţa oricărui deficit motor sau senzorial deajuns de sever pentru a fi responsabil pentru neajuns".
- *Impersistenţa* – Inabilitatea de a persista în executarea sarcinilor motorii; este adesea însoţită de deficite vizio-motorii şi vizio-spaţiale.
- *Apraxia îmbrăcării* – este mai obişnuită în cazurile de infarcte ale emisferei drepte şi este atribuită dificultăţii de a distinge dreapta de stânga şi sus de jos.
- *Deficitul memoriei topografice* urmează insultelor emisferei drepte.
- *Confuzie generală şi delirium* – la pacienţii cu insultă a emisferei nondominante.
- *Confabulaţia* sau fabricarea neintenţionată de informaţii sunt deficite întâlnite în cazul afectării emisferei nondominante şi a lobului frontal.

- *Apraxia constructivă* – Aceasta defineşte o dificultate în manipularea obiectelor în spaţiu. Această tendință este mai întâlnită la leziunile de pe partea dreaptă decât la cele de pe partea stângă.
- *Alestezia* – descrie o afectare senzorială.
- *Aprosodia*, lipsa intonaţiei în vorbire şi agnosia afectivă sunt corelate cu leziuni în regiunea temporo-parietală dreaptă

Simptomatologia clinică a infarctelor de ACM îmbracă aspecte diferite în raport cu localizarea leziunii arteriale şi eficacitatea circulaţiei colaterale.

Sindromul superficial de ACM

- *Sindromul superficial anterior de ACM* este determinat de afectarea teritoriului arterelor provenite din trunchiul arterial ascendent al ACM. Acest sindrom se caracterizează prin:
  - hemiplegie de partea opusă leziunii predominant brahiofacială
  - hemihipoestezie brahiocefalică şi predominant profundă, uneori cu elemente corticale (astereognozie, atopognozie, scăderea discriminării tactile şi dureroase)
  - paralizia mişcărilor conjugate ale capului şi globilor oculari spre partea opusă leziunii (bolnavul îşi priveşte leziunea)
  - afazie predominant motorie (de tip Broca) în cazul afectării emisferei dominante
- *Sindroamele parțiale superficiale anterioare de ACM* pot fi astfel sistematizate:
  - *sindromul de arteră orbitofrontală* – tulburări psihice de tip prefrontal, tulburarea deviației conjugate a globilor oculari şi reflexe de apucare forțată.
  - *sindromul de arteră prerolandică* – tulburare motorie faciolinguomasticatorie (pareza facială, pareză linguală, dizartrie, tulburări de masticație) de partea opusă leziunii, la care se asociază afazia de tip Broca şi uneori tulburări de dinamică secvențială a gesturilor (leziunile bilaterale pot realiza un sindrom pseudobulbar).
  - *sindromul de arteră rolandică* :
    - forma proximală – hemiplegie faciobrahială.
    - forma distală – paralizie izolată a mâinii cu tulburări de sensibilitate de tip cortical şi tulburări de expresie a limbajului sau apraxie bucofacială în cazul leziunilor de emisferă majoră.
  - *sindromul de arteră retrorolandică* – hemihipoestezie de tip cortical de partea opusă leziunii, la care se poate asocia o neglijare motorie a hemicorpului contralateral
  - *sindroame unilaterale de opercul rolandic* (cu pareze contralaterale ale nervilor cranieni).
  - *sindrom telodiencefalic* – hemipareză faciobrahială contralaterală, cu sau fără hemianopsie omonimă şi/sau afazie, la care se asociază ipsilateral hemihipohidroză şi sindromul Claude Bernard – Horner.

- *Sindromul superficial posterior de ACM* este determinat de afectarea teritoriului arterelor provenite din trunchiul arterial descendent al ACM. Clinic, acest sindrom se traduce prin:
  - hemianopsie omonimă laterală de partea opusă leziunii, cu predominență în cadran inferior;
  - în cazul leziunilor emisferei majore întâlnim afazie senzorială de tip Wernicke, sindrom Gerstmann (alexie, acalculie, agnozie digitală, imposibilitatea de a distinge stânga de dreapta), apraxie ideomotorie, apraxie constructivă;
  - în cazul leziunilor emisferei minore apar hemiasomatognozie, anosognozie, apraxie de îmbrăcare, apraxie constructivă, agnozie spațială stângă.
- *Sindroamele parțiale superficiale posterioare de ACM* pot fi astfel sistematizate:
  - *Sindromul de arteră parietoplică curbă* - se manifestă la cazurile cu leziuni în emisfera minoră prin:
    - ➢ hemihipoestezie contralaterală predominant profundă
    - ➢ apraxie ideomotorie unilaterală
    - ➢ hemiasomatognozie
    - ➢ hemiastereognozie
    - ➢ la cazurile cu afectare a emisferei majore prin: hemihipoestezie contralaterală predominant profundă, hemiasomatognozie, hemiastereognozie, afazie de tip Wernicke, apraxie ideomotorie bilaterală, apraxie constructivă şi sindrom Gerstmann
  - *Sindrom de ocluzie proximală a arterei plicii curbe* - hemipareză tranzitorie şi afazie de tip Wernicke în leziuni stângi sau prosopagnozii în leziuni drepte.
  - *Sindrom de ocluzie distală* – hemianopsie omonimă contralaterală.
  - *Sidromul de arteră temporoplică curbă* – hemianopsie omonimă laterală de partea opusă leziunii, afazie de tip Wernicke şi apraxie ideomotorie, în cazul afectării emisferei dominante, fie fenomene apractoagnozice în cazul lezării emisferei minore

Sindromul profund de ACM a fost descris izolat în aproximativ 1/3 din toate infarctele de ACM.

- Dacă sindromul este localizat în emisfera stângă avem hemiplegie capsulară globală la care se asociază o afazie de tip Broca.
- Afectarea teritoriului profund al ACM din emisfera dreaptă se traduce clinic numai prin hemiplegie capsulară globală.
- În unele cazuri, cu infarcte cerebrale mai extinse, se asociază hemihipoestezie şi hemianopsie omonimă contralaterală.
- Dacă infarctul capsular este unic se produce o hemiplegie completă sau incompletă denumită „*hemiplegie motorie pură*”.

- Au fost descrise trei tipuri de leziuni ischemice capsulare care pot determina hemiplegie motorie pură:
  - *tipul I* : infarct capsulo – putamino – caudat (arterele lenticulostriate laterale, ram ACM)
  - *tipul II* : infarct capsulopalidal (arterele perforante ale arterei coroidiene anterioare)
  - *tipul III*: infarct capsulocaudat anterior (arterele perforante ale ACA)

Sindromul total de ACM se caracterizează printr-un tablou clinic polimorf şi grav:

- debut brusc cu cădere şi de cele mai multe ori intrare în comă;
- hemiplegie masivă globală;
- hemihipoestezie şi hemianopsie omonimă contralaterală;
- afazie mixtă în cazul lezării emisferei majore şi tulburări de schemă corporală în cazul afectării emisferei minore;
- deviația capului şi globilor oculari spre partea lezată;
- importante tulburări vegetative, mai ales respiratorii şi cardiovasculare;
- evoluție la mai multe cazuri sub formă pseudotumorală datorită edemului cerebral;
- decesul survine la aproximativ ½ din cazuri şi la restul cazurilor se mențin unele sechele severe motorii şi afazice

Sindroamele bilaterale de ACM sunt rare

- Clinic: tetrapareză predominantă într-un hemicorp, sindrom pseudobulbar, fenomene parkinsoniene şi tulburări psihice de tip demențial.
- Două varietăți clinice:
  - *tipul temporal (posterior)* – surditate verbală pură, cu sau fără agnozie acustică, amuzie
  - *tipul frontal (anterior)* – diplegie facio-faringo-glosomasticatorie (sindrom opercular anterior sau sindrom Foix-Chavany-Marie)
  -

Sindromul arterei coroidiene anterioare

- Artera coroidiană anterioară ia naştere din artera carotidă internă şi irigă brațul posterior al capsulei interne şi substanța albă posterolaterală, prin care trec câteva din fibrele geniculocalcarine. Deoarece acest teritoriu este irigat, de asemeni, de vasele penetrante din trunchiul cerebralei mijlocii şi din comunicanta posterioară şi arterele coroidiene posterioare, apar sindroame cu deficite minime şi frecvent pacienții recuperează parțial sau complet.
- Sindromul de arteră coroidiană anterioară apare foarte rar, uneori evoluând asimptomatic. Sindromul clinic complet al ocluziei arterei coroidiene anterioare constă din:
  - hemiplegie, de obicei cu predominență crurală.
  - hemihipoestezie globală
  - hemianopsie homonimă de partea opusă leziunii

- hemianopsia homonimă poate rezulta de la leziuni separate ale structurilor irigate de AChA: tractul optic, corpul geniculat lateral şi radiaţia optică.În general, radiaţia optică este mai mult afectată
- în infarctul unilateral ACA s-au descris deficite variate de CV
  - hemianopsie homonimă
  - quadranopsie superioară
  - sectoranopie superioară şi inferioară

Semiologie oculară în sindromul ocluziv al sistemului carotidian:

- Semiologie oculară în atacurile ischemice ale sistemului carotidian:Ca **semn de emisfer notăm: tulburări de câmp vizual sub forma hemianopsiei homonime (interesare în câmpul ischemic al radiaţiilor optice).**
- Insuficienţa arterei oftalmice poate provoca crize de amauroză trecătoare, sau chiar cecitate prin atrofie optică.
- Edemul papilar şi hemoragiile retiniene sunt excepţionale.
- Cecitatea cu hemiplegie este caracteristică pentru tromboza carotidiană (sindrom denumit de Radovici şi Lascu hemiplegie alternă optico-piramidală).
- *Sindromul de arteră cerebrală anterioară* - Nu dă semne oculare.
- *Sindromul de arteră cerebrală mijlocie*
  - Ramolismentul silvian total - hemianopsie laterală omonimă.
  - Ramolismentul silvian profund - fără semne.
  - Marele ramolisment silvian superficial - hemianopsia este inconstantă şi apare când leziunea se extinde la radiaţiile optice , în trecerea lor spre peretele extern al ventriculului lateral.
  - Ramolismentul silvian posterior - hemianopsie homonimă care prezintă o mare valoare în efectuarea diagnosticului topografic; greutate în provocarea nistagmusului opto-kinetic.
- *Sindromul arterei coroidiene anterioare*
  - hemianopsie homonimă câteodată limitată la cadranul superior al câmpului vizual.
  - se citează ca o rarietate (Monnier şi Walthard) o midriază însoţită de absenţa reacţiei pupilare la lumină, complicată şi de scotom central.

Semiologie neurologică în sindromul ocluziv al sistemului carotidian:

- Semiologia neurologică de partea carotidiană în atacuri ischemice reversibile:
  - parestezii cu variate localizări(hemicorp, faţă, cavitatea bucală);
  - pareze sau paralizii trecătoare ale unui membru sau ale unui hemicorp;
  - claudicaţia membrelor inferioare
  - afazie, apraxie(când este interesat emisferul dominant).

- Semiologia neurologică în atacuri ischemice nereversibile-Sindromul ocluziv al sistemului carotidian:
  - hemiplegie alternă
  - tulburări de vorbire în leziunile emisferei dominante
  - crize de epilepsie(mai frecvent în stadiul sechelar) şi tulburări psihice, destul de rare şi fără specificitate(emotivitate, depresiune, lipsă de inițiativă).

SINDROMUL OCLUZIV AL SISTEMULUI VERTEBROBAZILAR

- Ocluzia arterei bazilare (este cea mai importantă arteră în circulația posterioară şi este rezultată din confluența celor două artere vertebrale) se poate întâlni la pacienți aterosclerotici
- Se manifestă cu
  - atacuri ischemice tranzitorii (săptămâni înainte)
  - diplopie, vertij, parestezie, dizartrie preced tromboza bazilară cu zile, luni
  - tulburări de vedere
  - amețeală, greață, vărsături
  - cefalee
  - dizartrie, vorbire deficitară
  - deficit motor (se poate începe cu greutate la mers) cu hemi, tetrapareză
  - pareză facială
  - afect alterat
  - semne bulbare, pseudobulbare
  - semne oculomotorii: paralizie ipsilaterală de nerv VI, paralizia privirii conjugate ipsilateral
  - oftalmoplegie internucleară
  - deviație strabică
  - altele: ataxie, disfagie, pierderea auzului

Ocluzia arterei bazilare

Simptome fizice:

- Un nivel anormal al afectului şi al semnelor motorii, aşa cum sunt hemipareza sau quadripareza (deobicei asimetrică), sunt văzute la mai mult de 70 % dintre pacienți.
- Semnele bulbare şi pseudobulbare sunt cele mai cunoscute caracteristici într-o serie, afectând 74% din pacienți.
- Anormalitățile pupilare, semnele oculomotorii şi manifestările pseudobulbare (ex. slăbiciune facială, disfonia, dizartria, disfagia) sunt văzute la mai mult de 40 % dintre pacienți

- Semnele descrise pot fi prezente în combinații diferite. Sindroamele recunoscute asociate în mod obişnuit cu ocluzia arterei bazilare sunt următoarele:
    - *Sindromul Locked*; Este cauzat de infarctul bazei punții secundar afecțiunii ocluzive a segmentelor proximale şi mijlocii ale arterei bazilare ducând la quadriplegie. Pentru că tegmentul punții nu este afectat, pacientul are un nivel de afect menajat, mişcările verticale ale ochiului şi clipitul- păstrate. Coma asociată cu anormalitățile oculomotorii şi quadriplegia indică de asemeni afecțiune ocluzivă bazilară proximă şi mijlocie cu ischemie pontină.
    - *Sindromul topului bazilar*: prezintă ischemia diencefalică cauzată de ocluzia arterei bazilare rostrale, de obicei de un embol. Pacienții se prezintă cu schimbări la nivelul afectului. Ei pot suferi simptome vizuale cum sunt halucinațiile şi/ sau orbirea. Paralizia nervului 3 şi anormalitățile pupilare sunt de asemeni frecvente. Anormalitățile motorii includ mişcări anormale sau de postură
- Semnele oculomotorii sunt comune şi pot fi asociate cu sindroamele descrise mai sus. Ele reflectă de obicei implicarea centrului privirii verticale în creierul mijlociu şi/sau nucleul abducens, centrului privirii orizontale localizat în formațiunea reticulată paramediană alăturată la nucleul abducens şi/sau fasciculului medial longitudinal. Leziunile acestor structuri rezultă în următoarele:
    - Paralizie ipsilaterală abducens
    - Paralizie a privirii conjugate ipsilaterale
    - Oftalmoplegia internucleară
    - Un sindrom şi jumătate cauzat de o leziune afectând simultan formațiunea reticulară paramediană şi fasciculul longitudinal medial, rezultând în paralizie conjugată ipsilaterală şi oftalmoplegie internucleară.
    - Scurtare oculară, care localizează leziunea către punte. Aceasta este caracterizată de o mişcare rapidă în jos a globului ocular, cu o revenire ulterioară la poziția primară.
    - Deviație strabică
- Alte semne raportate la ischemie pontină includ tremuratul membrului, ataxia (de obicei asociată cu hemipareză uşoară) slăbiciune facială, dizartria, disfagia şi pierderea auzului

Sindroamele ischemice occipitale (corticale sau superficiale ACP- artera cerebrala posterioara – ram din artera bazilara)

Fizic:

- Sindroamele AVC de ACP; multe dintre trăsături survin concomitent.
    - *Infarct talamic paramedian*

- Acest sindrom, rezultând din infarct talamic medial bilateral, este parte a diagnosticului diferențial al delirului şi comei. Pacienții sunt adesea în comă sau agitație, şi ei pot sau nu pot să aibă asociate hemiplegia sau scădere hemisenzorială. Ocazional, este implicat nucleul nervului cranian III.
- Prognosticul pentru recuperare funcțională bună este modest din cauza disfuncției severe a memoriei.
- Sindromul poate rezulta de la un embolus arterial de „top bazilar". Poate fi implicată artera lui Percheron.

- *Pierdere hemisenzorială pură*
  - Infarct al nucleului posterolateral ventral din talamus rezultă in pierderea hemisenzorială. Acesta este unul din sindroamele lacunare bine descrise. De obicei, vasul implicat este ramură talamogeniculată.
  - sindromul Dejerine-Roussy, în care rezolvând hemipareza şi hemiataxia lasă pacientul cu tulburare hemisenzorială cu durere paroxistică pe locul afectat.
- *Pierdere câmp vizual.*
  - Infarctele bilaterale ale lobilor occipitali produc grade variate de orbire corticală depinzând de extinderea leziunii. Pacienții adesea manifestă sindrom Anton, o stare în care ei cred că pot să vadă când ei nu pot. Pacienții descriu obiectele deşi ei nu au vedere, eronat şi neatenți la această eroare. Alt fenomen intrigant este întunecarea vederii-deşi orbire corticală, pacienții pot răspunde la mişcare sau luminare sau întunecare a împrejurimii.
  - Infarctul unilateral produce hemianopsia homonimă. Economisirea maculei este întâlnită frecvent în infarctul lobilor occipitali datorat ocluziei ACP. Probabil economisirea maculei este cauzată de suplețea vasculară colaterală a polului occipital de la ramurile posterioare ale ACM
  - Infarctul nucleilor geniculați laterali poate produce hemianopsia, quadrantanopsia, sau sectoranopsia. Ocluzia arterei coroidale posterioare poate produce un sindrom distinct de hemianopsie, hemidisestezie şi tulburare de memorie datorată infarctului geniculat lateral, fornix, nucleului talamic dorsomedial şi pulvinar posterior.
- *Agnozia vizuală*
  - Aceasta se referă la o lipsă a recunoaşterii sau înțelegerii obiectelor vizuale sau construcției. Este o tulburare a funcției corticale superioare Diagnosticul strict al agnoziei vizuale necesită acuitate vizuală intactă şi funcționarea limbajului. Cei mai mulți pacienți au leziuni bilaterale, dar informația

vizuală dezbinată sau deconectată pentru părțile atinse ale cortexului asociației vizuale cu referire la memoria vizuală. Pacientul cu agnozie vizuală poate recunoaşte obiectul, poate identifica cheile prin palpare sau auz (zornăindu-le); dar nu prin văz.

- Adevărata agnozie vizuală a fost împărțită în subtipurile aperceptiv şi asociativ.
- *În agnozia vizuală aperceptivă*, pacienții nu pot prezenta numele obiectelor, desena obiectele din memorie, identifica sau potrivi obiectele. Totuşi, ei pot vedea şi evita obstacolele când detectează schimbările subtile în lumină intensă.
- *În agnozia asociativă*, pacienții pot desena obiectele la comandă şi le potrivesc sau le indică dar nu pot să le numească. Ei pot să vadă să modeleze şi să le reproducă în desen, totuşi nu recunosc identitatea obiectelor

- *Sindrom Balint*
  - Acesta se produce tipic in bolile degenerative dar de asemeni poate să se producă cu infarct parieto- occipital bilateral, majoritatea la granița între teritorile ACP si ACM. El este o triadă: agnozie simultană vizuală, ataxia optică şi apraxia privirii insistente.
  - Agnozia simultană vizuală implică o inabilitate la examinarea unei scene şi integrarea părților într-o interpretare. Un pacient poate identifica părțile specifice ale unei scene dar nu poate descrie tabloul total.
  - Ataxia optică implică o scădere a coordonării mână-ochi; ajungând sau îndeplinind o sarcină motorie cu urmărire vizuală inferioară aceasta este greoaie şi necoordonată.
  - In final, apraxia de privire insistentă este o eroare de nume descriind un deficit supranuclear în abilitate la începerea unei sarcini pe comandă.
- *Tulburări de cunoaştere facială*
  - *Prosopagnozia* se referă la o inabilitate de recunoaştere facială. Tipic, acest deficit rezultă din leziuni bilaterale ale girului lingual şi fuziform; totuşi, au fost raportate cazuri de leziuni hemisferice nedominante rezultând în prosopagnozie.
  - Uzual, nu se întâmplă în izolare şi coexistă alte obiecte necunoscute. *Autoprosopagnozia,* sau inabilitatea de recunoaştere a propriei fețe într-o pictură sau oglindă, poate să se întâmple la un subiect al acestui sindrom.
- *Palinopsia, micropsia şi macropsia*
  - Acestea sunt fenomene iluzorii pentru că sunt schimbătoare patofiziologic. Ele pot reprezenta exces de activitate și tradițional sunt tratate cu anticonvulsivante.

- *Palinopsia* descrie persistența imaginii vizuale pe mai multe secunde la zile într-o parțială orbire hemicâmp.
- *Micropsia si macropsia* descriu situațiile unde obiectele apar mai mici sau mai mari decât s-ar aștepta.

- *Tulburari de citire (alexia, dislexia)*
  - *Alexia pură* poate rezulta de la infarct al cortexului dominant occipital. Cuvintele sunt tratate ca și cum ar fi de la o limbă străină. Pacienții pot reține abilitatea de a formula un cuvânt și înțelesul lui dacă se citește literă cu literă sau dacă ei copiază literele cu mâna lor. Pacienții pot atunci să învețe să citească încet, cu un stil literă cu literă existentă, incapabili să integreze grupele de cuvinte.
  - *Alexia clasică fără agrafie* (Dejerine) - leziune în cortex occipital stâng, infarctul de splenium al corpului calos care deconectează fibrele de la lobul occipital drept atingând girul angular.
- *Tulburări de vedere colorată (acromatopsia, discromatopsia)*
  - Leziunile girului lingual în lobul occipital inferior poate produce tulburări de percepție a culorilor. Culorile pot fi descrise ca istovite sau gri. Acest deficit survine obișnuit în câmpul vizual contralateral și se numește „hemiacromatopsie".
  - problemă asemănătoare este anomia color, deasemeni numită agnozia color, în care pacienții pot percepe și asorta culorile dar nu le pot asocia cu numele lor corespunzătoare.
- *Memoria (amnezia)*
  - Infarctul lobului temporal median, fornix sau nucleul medial talamic poate rezulta în amnezie anterogradă permanentă.
  - Deși în mod tradițional infarctul bilateral a fost considerat necesar pentru amnezie, funcțiile memoriei pot fi lateralizate în așa fel încât infarctul structurilor din părțile stângi poate avea un impact mai de durată asupra funcției verbale.
  - În mod frecvent pacienții mai în vârstă au deficit de memorie de durată recentă datorită infarctului ACP unilateral.
  - Imaginile recente la pacienții cu amnezie globală tranzitorie au demonstrat leziuni weighted difuziune în lobii temporali unilaterali rezultând în amnezie temporară.
- *Disfuncția motorie*
  - Sindromul clinic nu este diferit de infarctul capsular, dar include adesea hemianopsia concomitentă datorită implicării lobului occipital.
  - Sindromul poate imita un infarct vast ACM

Semiologie oculară în sindromul ocluziv al sistemului vertebrobazilar:

- scăderea acuității vizuale care merge până la amauroză
- tulburări hemianopsice (datorită tulburărilor de irigație pe cerebrala posterioară)
- modificări pupilare
- paralizii oculare
- diplopie
- nistagmus
- diminuarea sau abolirea reflexului corneean (V)
- eclipse vizuale
- semne Claude Bernard – Horner.

Semiologie neurologică în sindromul ocluziv al sistemului vertebrobazilar :

- hemiplegii recurențiale, alternând de la un episod la altul (basculante), cefalalgii paroxistice, amețeli, vertije;
- bufeuri confuzionale recurențiale
- tulburări de vorbire de tip dizartric sau anartric
- fenomene vegetative(cardiorespiratorii sau de dereglare termică)

Manifestări oftalmologice în AVC pe teritoriul ACP:

- **Cecitatea corticală** este datorită distrucției bilaterale a căilor optice dincolo de corpii geniculați externi sau pe aria striată.
  - Simptomatologia cecității corticale pure poate fi rezumată astfel:
    - cecitate
    - fundul de ochi normal
    - reflexul la lumină conservat
    - abolirea reflexului vizual de clipire
    - abolirea reflexelor de direcție şi a nistagmusului opto-kinetic.
  - Diagnosticul diferențial al cecității corticale se face cu cecitatea subcorticală, unde reflexul pupilar la lumină este abolit iar papila prezintă o decolorare de tip atrofic.
  - Hemianopsia dublă poate fi diferențiată de cecitatea corticală, prin faptul că în hemianopsie vederea maculară este conservată.
  - Cecitatea corticală este foarte rar întâlnită în stare pură, de regulă ea se însoțeşte şi de alte tulburări:halucinații, anosognozie vizuală, dezorientare în timp şi spațiu, tulburări psihice.
  - Infarctele bilaterale ale lobilor occipitali produc variate grade de orbire corticală.
  - Infarctul unilateral produce hemianopsie homonimă.Cruțarea maculei este întâlnită frecvent în infarctul lobilor occipitali datorat ocluziei ACP. Cruțarea maculei este cauzată probabil de suplețea vasculară colaterală a polului occipital de la ramurile posterioare ale ACM şi păstrarea radiațiilor optice.

- Infarctul nucleilor geniculaţi laterali poate produce hemianopsia, quadranopsia, sau sectoranopsia.

- **Agnozia vizuală**-este consecinţa afectării zonelor de proiecţie a căilor vizuale la nivelul lobului occipital.
  - Agnozia vizuală mai este denumită şi cecitate psihică.
  - Bolnavul îşi ignoră deficienţa.
  - Agnozia vizuală a fost împărţită în subtipurile: agnozia vizuală aperceptivă şi agnozia asociativă.
  - **Sindromul Balint** este o triadă: agnozia simultană vizuală, ataxia optică şi apraxia privirii insistente.
  - **Tulburări de recunoaştere facială-prosopagnozia**. Acest deficit rezultă din leziuni bilaterale ale girului lingual şi fuziform.
- **Polinopsia, micropsia şi macropsia** sunt fenomene iluzorii,
- **Alexia pură** poate rezulta de la infarct al cortexului dominant occipital. Alexia clasică fără agrafie (Dejerine) - în leziuni de cortex occipital stâng şi infarctul de splenium al corpului calos, care deconectează fibrele de la lobul occipital drept atingând girul angular.
- **Tulburări de percepţie a culorilor**-Acest deficit survine în câmpul vizual contralateral - "hemiacromatopsia" şi /sau agnozia color.

Sindroamele corticale sau superficiale ale ACP au un tablou clinic care este consecinţa leziunilor căilor optice retrogeniculate sau ale zonei calcarine. Astfel , se realizează:

- hemianopsii omonime contralaterale de tip occipital, în general congruente şi cu cruţarea maculei, adesea dificil de diferenţiat de o hemianopsie temporală de origine silviană;
- defect de câmp în cvadrant;
- hemianopsii altitudinale(inferioară sau superioară);
- hemianopsie dublă (în cazul leziunilor bilaterale), realizând un tablou de cecitate corticală;
- uneori se pot observa amputări bilaterale şi durabile ale celor două hemicâmpuri vizuale;
- tulburări ale percepţiei vizuale(halucinaţii vizuale, metamorfopsii, poliopie, persistenţa anormală a imaginilor după îndepărtarea excitantului vizual;
- agnozii vizuale pentru obiecte, culori, imagini, fizionomii(prosopagnozie) sau pentru simboluri grafice(alexie).
- Ignorarea deficitului de vedere în cecitatea corticală este explicată prin: prezenţa halucinaţiilor, a deficitului intelectual, a tulburărilor de memorie şi a stărilor confuzionale. S-a demonstrat posibilitatea ca excitaţiile luminoase să ajungă la scoarţa cerebrală frontală pe căi nespecifice , prin intermediul formaţiei reticulate, prin hipotalamusul anterior. Este probabil ca aceste impulsuri să-l facă pe bolnav să considere că vede , deşi, prin lezarea capătului cortical al analizorului vizual , el nu distinge obiectele din jur.

- Există şi tromboze bilaterale de ACP în care se produc doar defecte de câmp în cvadrant(de obicei superior), altitudinale(superioare sau inferioare), scotoame, îngustări concentrice ale câmpului vizual, tulburări ale percepției vizuale(halucinații vizuale, metamorfopsii, poliopie, persistența anormală a imaginilor după îndepărtarea excitantului vizual), agnozii vizuale pentru obiecte, culori, imagini, fizionomii(prosopagnozie), sau pentru simboluri grafice(alexie).

Semiologie neurologică în sindroamele arterei cerebrale posterioare

- Teritoriul irigat de artera cerebrală posterioară poate da naştere, în caz de ocluzie a acesteia, următoarelor sindroame: sindromul talamic, sindromul de răspântie subtalamică, sindromul mezencefalic, datorite obliterării ramurilor profunde(ramurile talamo-perforate şi talamo-geniculate) şi sindroamele instalate în urma obliterării ramurilor superficiale.
  - *Sindromul talamic*- uşoară hemipareză, hemianestezie predominantă a sensibilității profunde, dureri, hemiataxie.
  - *Sindromul de răspântie subtalamică*: hemipareză, tulburări de sensibilitate profundă, tulburări cerebeloase, mişcări atetozice sau hemibalice contralaterale leziunii.
  - *Sindromul de lob occipital*. Cecitatea corticală este foarte rar întâlnită în stare pură, de regulă ea se însoțește şi de alte tulburări:
    - Halucinații
    - Anosognozie vizuală
    - Reprezentări vizuale ale culorilor, ale formelor geometrice,ale obiectelor şi ale figurii sunt uneori practic imposibile.
    - Visurile sunt în general absente.
    - Dezorientarea în timp şi spațiu
    - Tulburări psihice: apatie, amnezie, deficit intelectual, iar dacă focarul de ramolisment este mai întins, se pot înregistra şi tulburări din seria motorie, senzitivă, praxică şi afazică.
- Sindroamele ACP pot fi împărțite aproximativ în acelea implicând creierul mijlociu talamus, cortexul occipital, lobul temporal medial, cortexul parietal occipital şi combinațiile acestuia.
  - Ex. CT la AVC teritoriul ACP diagnostichează leziuni la nivelul creierului mijlociu, talamus, cortexul occipital, lobul temporal medial, cortexul occipito-parietal şi combinațiile acestora.
  - Radiațiile optice pot fi întrerupte prin localizări lezionare diferite: în porțiunea posterioară a capsulei interne, în lobul temporal, în lobul parietal, în lobul occipital. Leziunile capsulare şi ale lobului occipital sunt predominant de origine vasculară.
  - Leziunile în structurile învecinate tractului optic pot să producă importante angajări ale orbirii parțiale. De considerat relația intimă a tractului optic spre uncus (al lobului temporal) şi către pedunculul

cerebral (în creierul mijlociu). Pedunculul cerebral conține, printre altele, căile piramidale (corticospinal şi corticobulbar) şi duce către activitate motorie voluntară; astfel o hemianopsie plus o hemipareză (paralizie parțială) – sau chiar o slăbiciune – ar sugera către evenimente în vecinătatea căilor optice. Decusația piramidală apare sub punte. Astfel implicația motorie, ca şi datele câmpului vizual, ar fi relevante la partea a sistemului nervos central

TULBURĂRILE OFTALMOLOGICE ÎN SINDROAMELE CORTICALE

- Nivelul de percepție este reprezentat de cortexul vizual.
- Cortexul vizual primar(aria 17 Brodmann) ocupă sulcusul calcarin în întregime inclusiv cele două buze calcarine, plus polul occipital(cortexul striat). Cortexul vizual peristriat(aria 18 Brodmann) şi parastriat(aria 19 Brodmann) sunt arii de asociație primind influxuri din cortexul vizual primar

Sindromul frontal

- Tulburările oculocefalogire se produc prin lezarea ariei 8 Brodmann. În leziunile ariei 8 dintr-o parte, prin predominența ariei 8 contralaterale, se produce devierea oculocefalogiră spre partea lezată. O leziune iritativă produce crize adversive oculocefalogire care constau din mişcări conjugate ale capului şi globilor oculari spre partea contralaterală a emisferei excitate.
- Tulburări pupilare, în grupa tulburărilor vegetative

Sindromul parietal

- Tulburările vizuale se datoresc traseului profund în lobul parietal a porțiunii superioare a radiațiilor optice. Astfel, pacienții pot prezenta hemianopsie omonimă contralaterală sau cvadranopsie omonimă inferioară contralaterală.
- Agnozie vizuală în sindromul parietal de emisferă nedominantă

<u>Leziunile lobului parietal</u>

- Leziunile lobului parietal pot produce simptome oculare care sunt importante în diagnosticul de actualitate.
- Hemianopsia omonimă care afectează în principal câmpurile inferioare este cauzată de afectarea radiației optice în lobul parietal superior.
- Aceste defecte sunt de obicei mai congruente decât acelea produse de leziunile lobului temporal.
- Datorită faptului că întreaga radiație optică trece prin lobul parietal, leziunile mari pot produce hemianopsie omonimă completă cu fisurare maculară

- Pacienţii cu leziuni extensive ale lobului parietal au în mod obişnuit semne şi simptome neurologice care umbresc defectul homonim de câmp vizual.
- Leziunile lobului parietal din emisfera nedominantă produc neglijare spaţială contralaterală.
- Clinic sunt:
  - *Spasticitatea privirii conjugate.* Închiderea forţată a ochiului determină devierea ochilor în sens opus leziunii.
  - *Asimetria optokinetică.* Rotirea unei panglici optokinetice către partea leziunii determină un răspuns mai puţin pronunţat în comparaţie cu rotirea de partea emisferului sănatos. Acest fenomen reflectă un deficit al mişcării de urmărire ipsilaterale, deşi a fost propusă ca explicaţie şi o anomalie a sistemului mişcărilor sacadice.

Sindromul temporal

- Tulburările vizuale sunt de tipul hemianopsiei omonime contralaterale(inițial în cadran, incongruiente) prin interesarea radiațiilor optice. Halucinațiile vizuale apar în crizele „uncinate".
- Tulburările oculomotorii se traduc prin crize oculogire care apar în leziunile temporale bilaterale

Leziunile lobului temporal

- Leziunile lobului temporal pot afecta radiațiile optice. Astfel de leziuni sunt responsabile pentru aproximativ 13→24% din defectele câmpului vizual omonim cu tumori şi abcese cauzând majoritatea cazurilor.
- Chirurgia lobului temporal pentru epilepsie poate de asemeni să cauzeze astfel de defecte, care sunt adesea asimptomatice
- Dispunerea fibrelor vizuale în lobul temporal este controversată şi poate exista o variabilitate individuală considerabilă în distribuția spațială a fibrelor radiației optice în lobul temporal
- O leziune de partea non-dominanta produce
  - hemianopsie contralaterala
  - hemipareza
  - hemianestezie
  - neglijare.
- Defectul tipic de câmp vizual în leziunile de lob temporal este reprezentat de HH care este adesea mai densă în cadranele superioare
- Majoritatea pacienţilor vor dezvolta un defect de câmp omonim. În majoritatea cazurilor, defectul omonim este incomplet şi limitat la cadranele superioare, este mai dens sus, reflectând anatomia lui Meyer-porțiunea radiației optice care curge anterior în lobul temporal în jurul hornului temporal al ventriculului lateral şi care cuprinde în întregime axoni care subservesc cîmpurile vizuale superioare ale celor doi ochi. Aceste defecte de câmp au alte caracteristici:
  - nu afectează acuitatea vizuală.

- nu modifică mărimea petei oarbe.
- au tendința să aibă margini inferioare care coboară, afară de cazul când apar după o lobectomie temporală, caz în care ele pot avea margini superioare care coboară.
- pot traversa linia de mijloc orizontală.
- sunt de obicei incongruente, dar pot fi şi congruente.

- Un defect omonim incongruent în formă despicată în câmpurile vizuale superioare indică aproape întotdeauna afectarea radiației optice a lobului temporal.
- Majoritatea defectelor de câmp vizual rezultând din leziunile lobului temporal, sunt incongruente, dar incongruența nu este aşa de severă ca cea din cazul tractului optic şi ca cea datorată unor leziuni ale corpilor geniculați laterali. Un defect quadrantic omonim superior sugerează afectarea fibrelor inferioare ale tractului optic, a radiației optice din lobul temporal, sau a cortexului occipital inferior.
- Când defectul este congruent, localizarea în lobul occipital este cea mai probabilă, dar leziunea poate fi în lobul temporal. Când defectul este incongruent, leziunea este fie în tractul optic sau în lobul temporal, nu în lobul occipital
- Pacienții cu leziuni ale lobului temporal care produc un defect de câmp vizual omonim pot deasemeni experimenta halucinații vizuale.
  - Halucinațiile sunt caracteristice tipului format şi sunt alcătuite atât din obiecte însuflețite(ex. oameni, animale) cât şi din obiecte neînsuflețite(ex. flori, copaci, clădiri). Sunt adesea văzute în culori şi se află întotdeauna în semicâmpul omonim afectat al părții contralaterale leziunii.
  - Halucinațiile vizuale cauzate de leziunile lobului temporal pot fi plăcute sau înfricoşătoare pentru pacient şi pot fi însoțite de halucinații auditive

Sindromul occipital

- Tulburările de vedere sunt cea mai frecventă simptomatologie a lobului occipital şi se împart în :
  - *Halucinații vizuale*. Ele pot fi bi- sau tridimensionale, imobile sau animate, colorate sau necolorate. Halucinațiile simple au aspect linear sau punctiform (fosfene). Halucinațiile complexe cuprind scene animate, imagini, persoane. Uneori halucinațiile elementare sau cele figurate complexe se depărtează în câmpul vizual de la periferie spre centru, pentru a dispărea la acest nivel. Sunt întâlnite la bolnavii cu cecitate vizuală sau la cei cu hemianopsie în câmpul vizual orb
  - *Metamorfopsiile* se caracterizează printr-o deformare a liniilor drepte, macro-sau micropsii. Teleopsia este o tulburare de percepție

a distanţelor prin care obiectele sunt percepute la o distanţă mai mare decât sunt în realitate. Aloestezia optică este tulburarea prin care se transpune o imagine în câmpul vizual de partea opusă. Paliopsia este modificarea prin care pacientul are perseverare vizuală

- *Discromatopsia* este imposibilitatea de a recunoaşte culorile.
- *Hemianopsia s*e datoreşte fie leziunii scoarţei scizurii calcarine, fie a fibrelor geniculo-calcarine în traiectul lor occipital şi cuprinde mai multe variante:
  - ➢ hemianopsia contralaterală omonimă calitativă-se caracterizează prin faptul că hemianopsia laterală omonimă poate să fie totală în întindere dar incompletă în calitatea sa-bolnavul poate să perceapă forma obiectelor plasate în câmpul hemianopsiei, dar să nu perceapă culoarea(hemiacromatopsie);
  - ➢ hemianopsia contralaterală omonimă parţială(în cadran sau în sector). Cea în cadranul superior este legată de leziunea buzei inferioare a ariei striate, iar cea în cadranul inferior, de leziunea buzei superioare;
  - ➢ hemianopsia maculară este excepţională;
  - ➢ hemianopsia orizontală rezultă din combinarea a două hemianopsii în cadran;
  - ➢ hemianopsia dublă cu conservarea vederii maculare;
  - ➢ hemianopsia dublă realizează cecitatea corticală
- *Orbirea corticală* este un fenomen uimitor, fără o explicaţie adecvată, dar cu o folosire potenţială în depistarea locului leziunii la cortexul vizual vis-a vi de radiaţiile optice sau de tracturile optice. În orbirea corticală, un pacient cu hemianopsie sinceră şi demonstrabilă, în mod subiectiv el nu este conştient de orbire, în ciuda dovezii obiective („vederea mea este chiar grozavă, Doctore…" chiar dacă în mod clar nu este, ca la pata oarbă fiziologică. Orbirea corticală este un indicator al implicării corticale
- *Cecitatea corticală* se datorează distrugerii totale a celor două arii striate ale scizurilor calcarine(ariile 17,18 bilaterale). **Leziuni bilaterale** ale lobilor occipitali **produc cecitate** corticală cu FO şi reactivitate pupilară normală. Aceste doua caracteristici conduc frecvent la interpretarea diagnostica eronata de cecitate psihogenica. Aceasta impresie poate fi accentuata de comportamentul pacientilor care isi neaga lipsa de vedere si isi fabrica un ambient vizual imaginar (sindromul lui Anton). Cea mai frecventa cauza a cecitatii corticale este infarctul bilateral la nivelul lobilor occipitali, prin boală tromboembolică la nivelul arterei bazilare. Alte cauze mai rare de cecitate corticala includ: epilepsia lobului occipital, manipularea cervicala chiropractica, otravirea cu monoxid de carbon, toxicitatea

cyclosporinei A, traumatismele craniene si sarcoidoza. Cecitatea corticala este obisnuit permanenta, dar poate fi si tranzitorie in special la copii. Spre deosebire de amauroza din leziuni periferice, bolnavii cu cecitate corticală nu au senzaţia de a fi cufundaţi în întuneric. Această cecitate se însoţeşte de anosognozie vizuală. Apar uneori halucinaţiile vizuale care întreţin anosognozia

- *Agnoziile vizuale* presupun o tulburare de recunoaştere a obiectelor şi imaginilor în prezenţa unei percepţii optice normale şi a absenţei tulburărilor psihice. Tipuri de agnozii vizuale:
  - agnozia pentru culori;
  - agnozia pentru cuvântul scris;
  - agnozia spaţială;
  - agnozia simultaneităţii;
  - agnozia pentru fizionomii sau prosopagnozia.
- *Tulburările oculomotorii* sunt:
  - paralizii ale mişcării oculare conjugate uneori însoţite de devieri oculogire;
  - tulburări de fixare reflexă a privirii;
  - paralizia psihică a privirii(aderare a privirii la un anumit punct)

Leziunile lobului occipital şi cortexul vizual

- Cele mai multe leziuni care afectează lobul occipital sunt de origine vasculară sau traumatică, cu tumori, abcese, demielinizări şi probleme toxice ale substanţei albe.
- Din cauza relaţiei anatomice strânse a fibrelor din părţile corespunzătoare ale celor două retine, leziunile lobului occipital cauzează defecte care sunt aproape exclusiv omonime şi sunt de asemeni cu congruenţă crescută a leziunilor situate în partea cea mai posterioară
- **Leziunile unilaterale ale lobului occipital posterior**
  - Defectele văzute cu aceste leziuni sunt întotdeauna omonime.
  - Leziunile din vârful lobului occipital(polul occipital) produc scotoame centrale care sunt extrem de congruente.
  - Câmp vizual central de 10 gr. este reprezentat de cel puţin 50%-60% din cortexul striat posterior şi câmp vizual de 30 gr. central de aproximativ 80% din cortex.
  - Congruenţa riguroasă este o trăsătură a acestor defecte de câmp şi fenomenul de cruţare a maculei este deseori văzut în asemenea cazuri

Leziunile unilaterale ale lobului occipital anterior

- Deoarece câmpul temporal în fiecare ochi este mai mare decât câmpul nazal, fibrele ce subservesc această porţiune a câmpului

temporal periferic ce nu are corelare nazală trebuie să fie nepereche prin porțiunea postchiasmatică a căii vizuale senzoriale.

- Deteriorarea acestor fibre periferice nepereche produce un defect monocular în câmpul vizual temporal extrem.
- Acest defect de câmp este în formă de semilună şi extinderea sa cea mai mare este în meridianul orizontal(de la 60gr. la 90gr.)
- Din cauza formei particulare a defectului, pacienților cu această problemă li se spune că au sindromul semilunei temporale.
- Porțiunea cea mai anterioară a cortexului striat găzduieşte proiecția semilunei temporale monoculare a ochiului contralateral.
- Ca urmare, leziunile cortexului striat posterior au intenția de a cruța semiluna temporală, în timp ce leziunile cortexului striat anterior pot produce în mod selectiv un defect în semilună temporală ori să-l elimine complet .
- **defectele câmpului vizual temporal periferic monocular sunt cauzate cel mai des de leziunile retinei, nu de cele intracraniene. Astfel, periferia retinei nazale ar trebui să fie examinată cu atenție oftalmoscopic la pacienții cu presupus sindrom semilună temporală. Secundar, din cauză că aceste defecte încep la aproximativ 60 gr. de fixație, testarea câmpului central dă rezultate normale şi nu detectează astfel de defecte**

- **Cruțarea maculei**
  - În hemianopsia omonimă, când o parte a câmpului central al fiecărui ochi este păstrată ca rezultat al devierii meridianului vertical între jumătățile funcționale şi nefuncționale ale câmpurilor vizuale, se spune a fi „cruțarea maculei”.
  - În majoritatea acestor cazuri, acuitatea vizuală este normală, cu zona de etalare a câmpului vizual păstrată de la 1 gr. sau 2 gr. până la aproape 10 gr. în lățime. Cruțarea maculei este văzută la pacienții cu leziuni postgeniculate-de obicei occipitale- dar absența cruțării maculei nu indică în mod necesar că leziunea este fie noncorticală, ori pregeniculată
  - Unele cazuri de cruțare a maculei sunt cauzate de fixare neexactă. Este imposibil de altfel, chiar o persoană normală să obțină o fixare perfectă şi mişcările fiziologice ale ochiului fixator atât de slabe că ele nu pot să fie detectate prin mijloace obişnuite
  - Cele mai evidente cazuri clinice de hemianopsie omonimă cu cruțarea maculei apar în zonele de defecte incomplete ale căii vizuale senzoriale, de obicei lobul occipital şi apar a fi legate de zona intactă reziduală a căii. Furnizarea dublă de sânge a cortexului occipital de la artera cerebrală posterioară şi artera cerebrală mediană oferă un mecanism pentru acest defect parțial. Astfel, la pacienții cu hemianopsie omonimă şi cruțare maculară substanțială,

nu este locația leziunii numai lobul occipital, ci patogeneza este aproape întotdeauna infarctul teritoriului arterei cerebrale posterioare

- **Leziunile lobului occipital bilateral**
  - Leziunile bilaterale ale lobilor occipitali pot apărea simultan sau consecutiv; deoarece asemenea leziuni sunt asimptomatice neurologic, cu excepția sistemului vizual, pacienții cu leziuni unilaterale care cauzează defect de câmp omonim s-ar putea să nu fie conştienți de acest defect până nu li se atrage atenția(de exemplu în timpul unei examinări oculare de rutină sau după ce pacientul este implicat într-un accident de maşină), sau până ce ei experimentează un eveniment similar pe partea opusă, producând un deficit vizual mult mai extins
  - hemianopsie omonimă dublă poate să apară de la un singur eveniment. În majoritatea acestor cazuri este o pierdere vizuală completă la debut(adică orbire corticală) durând de la minute până la zile, urmată de grade de claritate, în unul sau amândouă hemicâmpurile omonime.
  - Pacienții afectați au forme similare de defect de câmp vizual pe părțile corespondente ale liniei mijlocii verticale pentru fiecare ochi, acuitate vizuală egală pentru fiecare ochi care este în mod obişnuit normală, pupile şi fund de ochi normale şi motilitatea oculară normală dacă nu se află deja o leziune de trunchi cerebral. Majoritatea acestor pacienți au cauze vasculare ale pierderii lor vizuale
  - Mult mai comun apare hemianopsia omonimă bilaterală din evenimente consecutive, invariabile vasculare. În aceste cazuri, pacientul experimentează o hemianopsie omonimă acută cu retenție a vederii normale, cu sau fără cruțarea maculei. După o perioadă variind de la săptămâni la ani, pacientul dezvoltă o hemianopsie omonimă bruscă pe partea opusă, din nou cu sau fără cruțarea maculei. După acest al doilea eveniment, pacientul este fie orb, ori are doar un câmp central mic în jurul punctului de fixație
  - Simultan sau consecutiv, leziunile bilaterale ale lobilor occipitali produc defecte ale cîmpului omonim bilateral care sunt caracteristice şi variază doar în extinderea lor. Ele pot fi complete sau scotoame şi pot sau nu să fie însoțite de cruțarea maculei. Ocazional, aceste scotoame au cruțare centrală destulă ca să producă un scotom inelar
  - Boala lobului occipital bilateral –fie din infarct, compresie, inflamație, infecție sau traumă-pot rezulta în diverse tipuri de defecte ale câmpului vizual omonim bilateral.
    - pot fi orbire completă(corticală sau cerebrală).

- poate fi o hemianopsie completă pe o parte şi o hemianopsie incompletă congruentă pe de altă parte.
- poate să fie o hemianopsie omonimă pe o parte şi o quadranopsie pe de altă parte.
- poate fi o hemianopsie omonimă bilaterală cu cruţarea maculei bilaterale de grad diferit pe fiecare parte.

- Câmpul vizual rămas apare în felul acesta a fi sever constrâns şi astfel de pacienţi pot fi consideraţi a avea suferinţă a nervului optic bilateral sau a retinei, sau ei pot fi consideraţi a avea o pierdere a câmpului vizual neorganică.
- În ceeace priveşte scotoamele hemianoptice omonime bilaterale, o testare atentă de-a lungul liniei mijlocii verticale va stabili natura bilaterală a defectului de câmp vizual şi originea corectă.
- În cele din urmă, rezultă un defect omonim în cadran pe diagonală când pacienţii dezvoltă defecte în cadran bilateral care afectează lobul occipital superior deasupra fisurii calcarine pe de o parte şi lobul occipital inferior dedesuptul fisurii pe de altă parte. Astfel de defecte sunt uneori numite câmpuri"checkerboard" şi apar destul de nefrecvent, aproape întotdeauna după infarcte consecutive sau simultane
- Pe lângă defectele omonime descrise mai sus, trauma, infecţiile şi rar tumorile afectând ambii lobi occipitali pot produce defecte de camp altitudinal inferior sau superior, bilateral. Deşi suferinţa vasculară poate produce fie defecte inferioare sau superioare, rănile traumatice(cele mai comune de la răni de glonţ) cauzează în mod obişnuit doar defecte altitudinale inferioare bilateral. Aceasta este probabil din cauză că suferinţa porţiunii mai joase a lobului occipital care ar produce defecte altitudinale superioare bilaterale, deseori rezultă în laceraţia sinusurilor durale cu rezultate fatale

Bibliografie

1. *Sato M, Tanaka S, Kohama A."Top of the basilar"syndome: Clinico-radiological evaluation. J.Neuroradiol 1987; 29:354-359.*
2. *Spengos K, Wohrle JC, Tsivgoulis G et al. Bilateral paramedian midbrain infarct: an uncommon variant of the „top of the basilar"syndrome. J Neurol Neurosurg Psychiatry 2005; 76: 742-743.*
3. *Arseni C, David M, Chiliman M et al: Neurooftalmologie – Editura Didactică şi Pedagogică, Bucureşti 1981:61-6627-72 and Wilkins, Baltimore and London 1983: 544*
4. *Aşgian B: Sistemul vertebrobazilar. În: Arseni C, Popoviciu L(ed) : Bolile vasculare ale creierului şi măduvei spinării. Editura Academiei RSR, 1984; Vol.II.Partea I: pg.27-40; Partea II: pg.11-41*

5. Bălaşa R, Pascu I: Sindroame Neurologice Majore. Editura University Press Târgu Mureş 2006:119-126
6. Caplan RL. "Top of the basilar" syndome. Neurology 1980; 30:72-79
7. Cruz-Flores S, Muengtaweepongsa S : Basilar Artery Thrombosis. Article Last Updated 2007
8. Halstead CW et al. Sparing and Nonsparing of 'Macular' Vision Associated with Occipital Lobectomy in Man. Archives of Ophthalmology 1972; 24:948-966
9. Harrington DO and Drake MV: Hemianopsia. Neuroanatomy.The Visual Fields. Mosby, St. Louis, 1990
10. Hill DM , Kent AT, Talavera F et al: Posterior Cerebral Artery Stroke. 2007 - 18http://www.emedicine.com/neuro/topic322.htm
11. http://kobiljak. msu.edu/CAI/Pathology/cerebrovascular_F/cerebrovascular_3.html
12. Hupperts RM, Lodder J, Heuts-van Raak EPM et al: Infarcts in the anterior choroidal artery territory. Anatomical distribution, clinical syndromes, presumed pathogenesis and early outcome. Brain 1995;118:1353-1356
13. Hwang HS, Huh K, Kim MS et al: Two Cases of Anterior Choroidal Artery Teritory Infarction. Yonsei Medical Journal1989; 30: 311-314
14. Lee K. D, Kim S. J, Kwon U. S et al: Lesion Patterns and Stroke Mechanism in Atherosclerotic Middle Cerebral Artery Disease. Abstract. Stroke. 2005;36:2583-258
15. Levy R, Duyckaerts C, Hauw J et al: Massive Infarcts Involving the Territory of the Anterior Choroidal Artery and Cardioembolism. Stroke 1995;26:609-613
16. Leys D, Mounier-Vehier F, Lavenu I et al: Anterior choroidal artery territory infarcts. Study of presumed mechanism. Stroke 1994; 25: 837-842
17. Lovell LK, Jones ZM: Cerebrovascular diseases in Ischemic disorders.2000:1-4
18. Luzzio C, Lorenzo T. C, et al: Posterior Cerebral Artery Stroke. Last Updated 2007
19. Macarie S: Tehnici de explorare a nervului optic. Oftalmologia 1999; 4
20. Miller RN, Newman JN, Biousse V et al: Clinical Neuro-Ophthalmology: The Essentials. Lippincott Williams & Wilkins 2008: 42-73,162-176
21. Pambakian A. L. M , Kennard C: Can visual function be restored in patients with homonymous hemianopia? Br. J. Ophthalmol 1997;81:324-328
22. Pietsch P: Hemianopsia. Neuroanatomy. J Human Neuroanatomy, Williams .
23. Pietsch P: Hemianopsia. Neuroanatomy. J Human Neuroanatomy, Williams and Wilkins, Baltimore and London 1983: 544
24. Slater ID, Curtin S, Johns SJ et al: Middle Cerebral Artery Stroke.eMedicine Specialties>Physical Medicine and Rehabilitation>Stroke2006 http://www.emedicine.com/pmr/topic77.htm
25. Sterbini Paroni GL , Agatiello LM, Stocchi A et al: CT of ischemic infarctions in the territory of the anterior choroidal artery: a review of 28 cases. American Journal of Neuroradiology 1987; 8: 229-232.

Capitolul 24

PUPILA

Magdalena Anițescu

- Pupila este un orificiu situat în centrul irisului, prin care lumina pătrunde în ochi pâna la retină.
- Modificarea dimensiunilor pupilei sub acțiunea luminei sau întunericului este controlată de mușchi opuși:
  - mușchiul dilatator irian, radial, inervat de simpatic
  - mușchiul sfincter irian, circular, pupilo-constrictiv care produce mioză când se contractă și care e inervat de o ramură parasimpatică
- Jocul pupilar asigurat de mușchiul sfincter și dilatator pupilar, modifică permanent dimensiunile pupilei și produc MIDRIAZĂ – mărirea pupilei și MIOZĂ – micșorarea pupilei.
- **Acțiunea constrictoare a parasimpaticului este dominantă, parasimpaticul având rolul de a menține tonusul mușchiului dilatator și de inhibiție a centrului constrictor pupilar.**

- Pupila îndeplineşte prin jocul pupilar (mioză/midriază) trei funcții:
  - dozează cantitatea de lumină care intră în ochi permițând astfel o vedere clară la variații de intensitate luminoasă.
  - mărește adâncimea focarului sistemului optic prin micșorarea fascicolului de lumină prin mioză.
  - reduce aberația de sfericitate și aberația cromatică prin intermediul miozei.

<u>Reflexul la lumină</u>- Reflexul fotomotor RFM al pupilei apare când este iluminat un ochi și ambele pupile se contractă:

- contracția pupilei ochiului iluminat este RFM direct
- contracția pupilei celui de al doilea ochi este RFM indirect, consensual
- RFM direct și consensual constă în mioza pe cei doi ochi la iluminarea unui ochi.
- Reflexul la lumină este inițiat la nivelul conurilor și bastonașelor, apare între a 28-32 săptămână de gestație, iar arcul reflex cuprinde:
  - calea aferentă
  - calea eferentă parasimpatică pentru mușchiul sfincter pupilar
  - calea eferentă simpatică pentru mușchiul dilatator

Câmpul aferent retinian (centripet) transmite informația percepută în con și bastonaș de la retină la nucleul pretectal din mezencefal.

- *primul neuron* pornește prin fibrele nervoase pupilare de la celulele retiniene fotoreceptoare cu con și bastonas (stimulate de iluminarea retinei) paralel cu fibrele vizuale ale nervului optic pornite de la axonii celulelor ganglionare ale retinei către aria pretectală
  - fibrele pupilare se separă de fibrele vizuale retrogeniculate în bandeletă
  - căile pupilare trec prin fibrele nervului optic până la chiasmă

- fibrele nazale retiniene se încrucişează la nivelul chiasmei optice (ca şi fibrele optice)şi ajung în partea opusă pentru a se continua posterior în bandeleta optică până la mezencefal
- fibrele temporale merg direct în lungul tractului optic terminându-se în nucleul pretectal ipsilateral
- înainte de corpii geniculați laterali sub tuberculii quadrigemeni anteriori, fibrele pupilare ajung în nucleul pretectal unde este al doilea neuron

- *al doilea neuron* porneşte de la nucleul pretectal, se încrucişează în comisura posterioară şi ajung în nucleul Edinger – Westphal din hipotalamus de partea opusă, în complexul nuclear al nervului III, un număr redus de fibre ajungând în nucleul de aceeaşi parte
  - fibrele internucleare conectează fiecare nucleu pretectal cu nucleul Edinger - Westphal de ambele părți.
  - fiecare conexiune formează baza reflexului luminos consensual
  - creierul controlează răspunsuri egale la ambele pupile
- nucleul Edinger-Westphal este centrul pupiloconstrictor

Calea eferentă parasimpatică pentru muschiul sfincter pupilar are 2 neuroni

- *primul neuron* - este în nucleul Edinger-Westphal, merge pe calea nervului oculomotor comun III până în ganglionul ciliar; este integrat în nervul III, trece prin trunchiul central, traversează sinusul cavernos, intra în orbită prin ramura inferioară a nervului III spre muşchiul oblic mic pentru a face sinapsă în ganglionul ciliar
- *al doilea neuron* - fibre postganglionare merg de la ganglionul ciliar la sfincterul irian prin nervii ciliari scurți (afectarea neuronului II poate produce mişcări vermiculare ale irisului)

Calea eferentă simpatică pentru muschiul dilatator are 3 neuroni (muschiul dilatator este stimulat pentru a se contracta la obscur – iluminare scazuta)

- *neuron central* - pleacă din hipotalamus (nucleul Karpus Kreidel) şi merge descendent prin trunchiul cerebral si măduvă până la nucleul Budget Waler C8, T1, T2 – centrul ciliospinal din măduva cervicală (raporturi cu domul pleural)
- *al doilea neuron - neuron preganglionar intermediar* urcă fără sinapsă în lanțul simpatic vertebral şi se termină la nivelul ganglionului cervical superior (raport cu vârful pleurei şi artera subclavie) la baza craniului unde face sinapsă
- *al treilea neuron postganglionar* - după sinapsă în ganglionul cervical superior ia un traiect ascendent şi pătrude în craniu cu carotida internă, traversează sinusul cavernos unde este în raport cu nervii III, IV, V, VI; în interiorul sinusului se alătură pe un traiect scurt nervului VI şi cu ramura nazociliară a nervului V_1 pătrund în orbită şi merg către dilatatorul irisului prin nervii ciliari posteriori lungi

Perturbarea reflexului fotomotor

- Reflexul fotomotor (RFM) poate fi alterat prin leziuni localizate la nivelul:

- căii aferente (centripete)
- nucleului Edinger-Westphal
- căii eferente (centrifuge)

- Alterarea căii aferente produce în acelaşi timp alterarea fibrelor vizuale şi a fibrelor pupilare care le însoţesc cu pierderea vederii ochiului respectiv (amauroză) şi paralizia RFM cu
  - abolirea RFM direct si consensual la excitarea ochiului lezat = rigiditate pupilară amaurotică
  - păstrarea RFM consensual la excitarea luminoasă a ochiului congener
  - reflexul de acomodaţie / convergenţă este normal

Dacă fibrele optice nu sunt complet distruse vederea este păstrată ≠ ambliopie – cu diminuarea RFM în raport cu gradul tulburării vizuale neurosenzoriale – reflex pupilar ambliopic

- Reacţia hemianoptică Wernicke
  - absenta reacţiei pupilare la lumină când este iluminată jumătatea retinei conectată cu fibrele vizuale lezate de un proces patologic intracranian
  - cercetarea reacţiei Wernicke poate diferenţia leziunile căii vizuale înainte ca fibrele pupilare să fi părasit chiasma, 2/3 anterioare ale bandeletelor de leziunile posterioare începând cu 1/3 posterioară a bandeletelor, radiaţii optice, până la scoarta occipitală (acestea nu dau tulburări ale reflexelor pupilare)

<u>Reflexul pupilar de aproape – sinkinezia</u>

- Este localizat în cortexul peristriat – aria 19 superior şi fisura calcarină posterior
- Se instalează când este privit un obiect în apropiere şi cuprinde:
  - reflexul de convergenţă a ochilor – în care se produce contracţia pupilei la convergenţă
  - acomodaţia cristalinului – în care se produce contracţia pupilei asociată cu acomodaţia
  - mioza pupilei
- Câmpul sinkineziei de aproape este localizat mai anterior decât aria pretectală pentru reflexul luminos; această separare anatomică între cele două reflexe la lumină şi aproape explică disociaţia reacţiilor pupilare lumină/aproape în pupila Argyll Robertson
- Calea eferentă este nervul oculomotor, ganglionul ciliar şi nervii ciliari scurţi posterior

Câmpul de convergenţă

- calea aferentă nu este încă elucidată perfect, aferenţele ar porni de la muşchiul drept medial prin neuronul III către nucleul mezencefalic al nervului V, unde este posibil să fie centrul prezumtiv de convergenţă în

regiunea tectală sau pretectală - de la acest nivel impulsurile merg la nucleul Edinger-Westphal

- calea eferentă coboară pe calea nervului III pe calea RFM

Câmpul de acomodație

- impulsul aferent se extinde de la retină la cortexul parastriat prin nervul optic, chiasmă, tract optic, CGL, radiații optice şi cortexul striat; de la cortexul parastriat impulsul ajunge în nucleul Edinger-Westphal prin tractul occipito-mezencefalic şi centrul pontin
- calea eferentă porneşte de la nucleul Edinger-Westphal şi merge pe calea nervului III până la sfincterul pupilar şi muşchiul ciliar după sinapsă în ganglionul ciliar.

Reflexul psiho-senzorial

- Se referă la dilatarea pupilei în prezența stimulilor senzoriali psihici. Este un mecanism foarte complex, parțial elucidat în prezent.

Pupila normală are un diametru între 2-4 mm. Diametrul pupilei se poate modifica sub acțiunea substanțelor medicamentoase :

- ***Midriaticele*** provoacă dilatarea pupilei prin :
  - inhibarea acțiunii fibrelor parasimpatice şi a muşchiului sfincter pupilar
  - excitarea simpaticului –muşchiul dilatator pupilar
    - ➢ *midriaticele parasimpaticolitice* sunt:
      - atropina 0,5-1% - produce midriază maximă după 20 de minute, are durată de acțiune de 4 zile şi produce abolirea RFM
      - homatropina 1% - durată de acțiune de 12-24 ore
      - tropicamida (mydrum) - durată de acțiune 2-4 ore
      - Midriaza produsă de parasimpaticolitice (atropina) creşte după instilarea de cocaină care excită fibrele simpatice, dar lasă să persiste reflexul fotomotor.
    - ➢ *midriaticele simpaticomimetice* sunt :
      - adrenalina - produce midriază mai slabă prin excitarea fibrelor simpatice care inervează muşchiul dilatator al pupilei
- ***Mioticele*** provoacă constricția pupilei prin:
  - efect simpaticolitic
  - efect parasimpaticomimetic sau de inhibare a colinesterazei
    - ➢ *mioticele parasimpaticomimetice* sunt :
      - pilocarpina 0,5-2% acționează după 10 minute, efectul durează 4-6 ore, îşi păstrează acțiunea miotică în paralizia de nerv III
      - ezerina (fizostigmina) - pupila nu se contractă dacă a fost dilatată cu atropină; determină mioză în paralizia

nervului III după câteva minute, ce durează 1-2 zile prin inhibarea colinesterazei

Reflexele pupilare pot fi :

- *Reflexe care produc mioză*:
  - reflexul fotomotor (la lumină) direct şi consensual
  - reflexul la vederea de aproape
  - reflexul orbiculo-pupilar
  - reflexul oculo-pupilar (trigeminal)
  - reflexul de atenţie (Haab)
- *Reflexe care produc midriază*:
  - reflexul la întuneric
  - reflexe senzitive (la durere) şi senzoriale
  - reflexul de lateralitate

Reflexe pupilare care produc mioză

- Reflexul fotomotor
  - constă în constricţia pupilei ochiului examinat şi a ochiului congener sub acţiunea unui fascicul luminos.
  - se examinează în semiobscuritate, proiectând asupra ochiului un fascicul luminos în timp ce pacientul fixează un obiect îndepărtat.
  - se observă apariţia imediată a unei mioze (contracţie pupilară) care se menţine atâta timp cât durează excitaţia luminoasă, după care pupila revine la dimensiunea anterioară iluminării.
- Reflexul pupilar la vederea de aproape (reflexul acomodaţie/convergenţă)
  - este o reacţie sincinetică care se manifestă prin mioză bilaterală când ambii ochi fixează un obiect apropiat
  - se examinează solicitând bolnavului să privească la distanţă şi apoi la un punct de fixaţie sau la degetul examinatorului situat median la 15-20 cm.
  - cele trei componente ale acestui reflex (acomodaţia, convergenţa şi mioza) prin funcţionarea lor normală asigură formarea de imagini clare în regiunea foveolară (maculară) a ambilor ochi, condiţie necesară vederii binoculare.
  - mecanismele care acţionează simultan sunt:
    - acomodaţia care permite punerea la punct a imaginii pe retină
    - convergenţa care determină fuziunea imaginilor retiniene
    - mioza care reduce aberaţia de sfericitate şi cromatică
- Reflexul orbiculo-pupilar (reacţia pupilară sincinetică la contracţia orbicularului - reacţia Piltz-Westphal)
  - constă în contracţia unilaterală a pupilei când bolnavul face un efort de a închide pleoapele menţinute deschise (cu un blefarostat sau cu degetele)

- se datorează transmiterii centrale simultan a influxului nervos, prin conexiune între nucleul facialului (inervează orbicularul) şi nucleul oculomotorului comun (inervează muşchiul sfincter pupilar).

- Reacţia pupilară sincinetică la privirea lateral (reacţia Tourney)
  - se manifestă prin apariţia unei inegalităţi pupilare în mişcarea de lateralitate a ochilor cu mioza la ochiul aflat în adducţie
  - explicaţia constă într-un influx cu punct de plecare la nivelul muşchiului drept intern în contracţie.
- Reflexe pupilare cu punct de plecare trigeminal
  - excitaţia segmentului anterior al trigemenului cu excepţia excitaţiei dureroase determină mioză unilaterală de aceeaşi parte
  - mioza este explicată printr-un reflex de axon care produce o vasodilataţie a capilarelor iriene şi ea persistă după secţionarea fibrelor trigeminale înapoia ganglionului Gasser

Reflexele pupilare care produc midriază sunt :

- Reflexul pupilar la întuneric
  - reprezintă dilatarea pupilelor în obscuritate
  - acesta nu este numai un mecanism pasiv (relaxarea sfincterului), ci include şi o componentă activă prin acţiunea dilatatorului
  - are o cale aferentă comună cu aceea a reflexului fotomotor până la corpii geniculaţi externi, de unde fibrele se separă şi merg la centrul pupilodilatator Karpus şi Kreidel, iar calea eferentă este simpatico-dorsală
- Reflexele senzitivo-motorii
  - excitarea nervilor senzitivi (durerea) provoacă midriază
  - **excepţie face excitarea terminaţiilor trigemenului care produce mioză.** Fibrele aferente se alătură fibrelor senzitive respective până la centrul iridodilatator Karpus-Kreidel iar fibrele eferente merg pe calea simpaticului cervico-dorsal
- Reflexele senzorio-motorii
  - constau în apariţia unei midriaze bilaterale declanşată de excitaţii senzoriale puternice şi uneori dezagreabile (auditive, gustative, tactile)
  - au punctul de plecare în cortexul occipital
- Reflexele psiho-motorii
  - sunt declanşate de şocuri psihice (frică, emoţii) care generează o midriază bilaterală.
  - punctul de plecare al acestor reflexe este centrul afectiv talamic
- Arcul reflexelor pupilare care produc midriază-mioză are ca punct de plecare:
  - retina care este supusă la obscuritate;
  - nervii senzitivi prin excitaţii dureroase;

- excitaţiile senzoriale puternice şi uneori dezagreabile ale diferiţilor receptori (excitaţii auditive, olfactive, gustative, tactile)
- excitanţi psihici care acţionează la nivel cortical (emoţii,frică)

- De aici porneşte calea eferentă simpatică/parasimpatică

AFECŢIUNI CONGENITALE ALE PUPILEI

- Normal pupilele sunt simetrice, rotunde, centrale, medii, bine conturate.
- Tulburările de dezvoltare ale irisului pot determina anomalii de mărime, formă sau poziţie a pupilei.

Policoria

- reprezintă modificări de număr ale pupilei
- sunt mai multe pupile, care nu sunt în realitate pupile multiple, ci găuri în sfincterul irian
- pot fi prezente în
  - hipoplazie iriană din sindromul Rieger
  - atrofie esenţială de iris
    - se observă la adult, dar survine la copil
    - primul semn este ectopia pupilei în cadran atrasă spre periferia corneei la care aderă irisul
    - în cadranul opus irisul atrofic poate fi perforat producându-se o nouă pupilă
    - se poate antrena o corectopie (pupila descentrată)
    - este însoţită de glaucom al cărui tratament este dificil

Microcoria

- pupilele unui nou născut sunt mici şi simetrice cu dilatatorul irian incomplet dezvoltat la naştere
- microcoria congenitală idiopatică este
  - rară
  - sporadică
  - frecvent unilaterală
  - pupila pare complet închisă
  - nu se poate dilata
  - trebuie căutate antecedente infecţioase în timpul sarcinei
  - deseori cristalinul este transparent şi FO normal
- microcorie unilaterală poate suspecta o uveită fetală prin prezenţa sinechiilor posterioare albicioase pe marginea pupilei

Ectropion congenital al pupilei

- este ectropionarea epiteliului pigmentar irian limitat frecvent într-un sector, însoţită de iris uneori hipoplazic

- necesită investigarea atentă pentru că frecvent se asociază cu glaucom în cadrul unei disgenezii unghiulare în sindrom Axenfeld, Rieger sau maladie Recklinghausen

Persistența membranei pupilare

- este cea mai frecventă anomalie pupilară
- este o anomalie de rezorbție a părții anterioare a tunicii vasculare a cristalinului, rezorbție care se poate completa după naştere
- poate fi prezentă la prematuri sau la copii care au leziuni oculare inflamatorii asociate
- nu jenează AV
- nu necesită tratament
- rar membrana este groasă, obturantă, pigmentată asociată uneori cu opacitate cristaliniană anterioară

TULBURĂRI DE STATICĂ PUPILARĂ

- Normal cele două pupile simetrice sunt rotunde, centrale, medii, cu RFM la lumină şi reflex de aproape în convergență / acomodație prezent.

Număr

- normal există o singură pupilă
- **policorie** – mai multe pupile

Localizare

- normal pupila este aproape centrală la nivelul irisului, fiind localizată uşor excentric de partea nazală a acestuia
- corectopia – pupila excentrică
  - congenitală în dezvoltarea embrionară anormală – rar
  - dobândită în
    - ➢ inflamații iridociliare cu sinechii posterioare
    - ➢ traumatisme oculare
    - ➢ intervenții chirurgicale anormale

Culoare

- normal pupila este de culoare neagră
- negru „jet" în afakie
- cenuşie în cataractă corticală senilă nematură
- alb perlat în cataractă matură
- brun în cataractă brună
- roşcat în hemoragii vitreene
- gălbui în abcese în vitros, gliom, pseudogliom
- alb / gălbui / strălucitor la lumină, semidilatată, areactivă în retinoblastom, pseudogliom; este pupila „ochi de pisică amaurotic"
- verzui la pacienții cu glaucom
- alb murdar în ocluzie pupilară

- **leucocorie** – pupila albă
  - cataractă congenitală
  - retinoblastom
  - retinopatie de prematuritatate
  - persistența vitrosului primar hiperplazic
  - endoftalmite cu toxocara

Anomalii de formă

- colobom inferonazal sau atipic
- policorie, pseudopolicorie cu găuri în iris
- corectopie – pupilă descentrată
- aniridie parțială, totală (rar)

Anomalii ale marginilor pupilei

- normal pupila este rotundă cu margini regulate
- margini neregulate în iridociclită cu sinechii posterioare
- pupila festonată – pupilă neregulată după dilatare medicamentoasă a unei pupile cu sinechii iriene posterioare
- pupilă deformată în
  - traumatisme
  - sinechii iriene posterioare
  - glaucom acut
  - tumori iriene

Modificări ale dimensiunii pupilare la cei doi ochi

- ***izocoria*** – cele două pupile sunt egale, simetrice sau există o mică diferență de 1 mm între ele
- ***anizocorie*** – pupile de dimensiuni diferite

Mărimea pupilei

- normal diametrul celor două pupile este egal, fiind variabil între 2-4 mm în funcție de iluminare
- diametrul pupilar poate varia cu
  - vârsta – este mai mic la nou-născuți și vârstnici
  - starea de refracție – este mai mare la miopi
  - poate fi o diferență mică între dimensiunile celor două pupile care nu depășește 0,5 mm numită ***anizocorie fiziologică***, situație în care inegalitatea pupilei se poate schimba de la un ochi la altul, iar reflexele pupilare sunt normale
    - ➢ pupila anormală este – ***mioză*** – pupilă mai mică
      – ***midriază*** – pupilă mai mare

Mioza – pupilă sub 2 mm

- mioză unilaterală
  - oculară
    - ➢ congenitală în aplazia dilatatorului cu microcorie

- medicamentoasă prin administrarea de parasimpaticomimetice – pilocarpină, ezerină
- reflexă în afecţiuni oculare acute
  - cheratite
  - iridociclite
  - corpi străini corneeni unde durerea oculară intensă determină sfincteralgie care cedează la instilarea de midriatice
  - în contuzie oculară cu miopie tranzitorie

- mioză rigidă senilă
- dată de lumina puternică
- paralitică în sindromul Horner cu
  - ptoză uşoară (sub 2 mm)
  - mioză ipsilaterală moderată
  - enoftalmie
  - reflex normal la lumină şi acomodaţie
  - anhidroză facială şi a gâtului prin întreruperea inervaţiei simpatice
  - heterocromie iriană

- mioză bilaterală
  - cauză centrală cu inhibiţia simpatică şi are gravitate mai mică decât midriaza bilaterală
    - AVC la protuberanţă, creier mijlociu
    - encefalită epidemică
    - meningită purulentă
    - intoxicaţii cu opiu, nicotină
    - hipoxie severă
    - comă uremică
  - tetanos
  - spasm de acomodaţie
  - <u>pupila Argyll Robertson</u> în care
    - pupila este neregulată, reacţionează slab sau deloc la lumină
    - pupilă normală în convergenţă
    - deşi este bilaterală, există un grad mic de anisocorie

<u>Midriaza</u> – pupilă mai mare de 4 mm

- Pupila se poate dilata prin mai multe mecanisme neuronale
  - activitate de stimulare a muşchiului dilatator irian
  - inhibarea nucleilor motori oculari cu relaxarea muşchiului sfincter irian
- midriază normală
  - copii
  - miopi
  - iris de culoare deschisă

- midriază unilaterală
  - de cauză oculară
    - instilare de coliruri parasimpaticolitice (atropină, homatropină) sau simpaticomimetice (adrenalină, cocaină)
    - anomalii congenitale cu aplazia sfincterului irian
    - glaucom acut congestiv – pupilă imobilă, ovală vertical, semimidriază fixă
    - glaucom absolut
    - OACR veche
    - NOIA
    - decolare retiniană
    - atrofie optică
  - de cauză generală
    - migrenă
    - oftalmoplegie internă de diverse cauze
    - afecțiuni inflamatorii neuromeningeale, meningite, meningoencefalite, virale, tuberculoase, purulente cu semn Argyll Robertson (în lues congenital, PGP, tabes), zonă oftalmică

Midriază paralitică care poate fi izolată (iridoplegie) sau asociată cu paralizie de acomodație (oftalmoplegie internă) şi paralizie completă a muşchilor extrinseci prin paralizia oculomotorului în:

- traumatisme cranio-cerebrale unde midriaza persistentă poate fi semnul unei leziuni cerebrale homolaterale prin hemoragie subarahnoidiană sau hematom subdural sau extradural
- tumori cerbrale cu hipertensiune intracraniană
- afecțiuni vasculare cerebrale în anevrism intracavernos, hemoragie meningeală, ictus
- mai rar midriaza unilaterală poate apare în afecțiuni demielinizante

Midriază spastică apare prin iritația centrilor şi căilor pupilo-motorii simpatice şi traduce o iritație a simpaticului ocular. Ea apare în:

- afecțiuni care produc compresiuni ale măduvei cervicale sau ale simpaticului cervical: tumori, traumatisme, procese inflamatorii laterocervicale, siringomielie, adenopatii laterocervicale, afecțiuni toracice (anevrisme, adenopatii traheobronșice, tumori mediastinale, guşa toracică). În aceste cazuri

midriaza este însoțită şi de manifestări ale excitației simpatice (exoftalmie, retracția pleoapei superioare)
- manifestare a unei iritaţii reflexe cu punct de plecare o afecţiune dentară, sinusală, abdominală

- midriază bilaterală – deseori este prezentă în stări comatoase grave în:
  - traumatisme craniene, tumori şi abcese cerebrale cu hipertensiune intracraniană
  - hemoragii meningee
  - ictus apoplectic
  - crize de epilepsie
  - afecţiuni neuropsihice – schizofrenie, isterie, melancolie, eclampsie
  - sincopa anestezică cu midriază bilaterală este semn de gravitate
  - în intoxicații exogene – barbiturice, botulism, ciuperci, beladona
  - intoxicații endogene – diabet
- midriază farmacologică – diagnosticul se pune pe istoric şi examenul obiectiv
  - pupilele dilatate cu agent farmcologic nu se strâng după administrare de pilocarpină 1% (se face diagnostic diferențial între midriaza farmacologică şi paralizia oculomotorului)
  - cauze
    - ➢ administrarea fără indicație de midriatice (tropicamidă, Cyclogyl, atropină)
    - ➢ patches cu scopolamină
    - ➢ plante (ochiul boului, laur)

Proba colirurilor urmăreşte evidențierea răspunsului pupilar la acțiunea substanțelor colinergice şi adrenergice cu scopul de a preciza care este pupila patologică şi dacă leziunea este dată de afectarea simpaticului sau parasimpaticului.

- Bateria de coliruri cuprinde: cocaină 2%, homatropină 0,5% şi uneori adrenalină 1%o şi pilocarpină 1%.
  - mai întâi se va instila cocaină 2 % la ochiul cu pupila mai mare, cu scopul de a demonstra dacă aceasta este normală, prezintă o paralizie a sfincterului sau o hiperacțiune a dilatatorului. Cocaina are acțiune simpatomimetica moderată, indirectă, ea dilată pupila numai daca fibrele postganglionare simpatice sunt intacte şi eliberează norepinefrină.
    - ➢ dacă pupila este normală, ea se dilată moderat;

- dacă midriaza este produsă prin excitare simpatică, cocaina nu are efect (midriaza de origine simpatică este deja prezentă)
- dacă midriaza e dată de paralizia fibrelor parasimpatice ea devine maximă (paralizia simpatică se adăugă celei parasimpatice)

- apoi se acţionează asupra pupilei mai mici, prin instilare de cocaină 2%.
  - dacă pupila este normală, instilarea determină midriaza uşoară;
  - dacă este fară efect, poate fi o miozâ spastică (spasm al parasimpaticului) sau o miozâ paralitică (paralizia simpaticului dilatator)
- Pentru a preciza diagnosticul se va instila homatropină 0,5%.
  - dacă se produce midriază, mioza e de cauza spastică (homatropina e blocant cholinergic al sfincterului pupilar) fiind generată de contracția excesivă a sfincterului pupilar;
  - în cazul unui răspuns pupilar nul, mioza se datorează paraliziei simpaticului.

ANIZOCORIA

- Se produce printr-un dezechilibru între căile pupilare eferente simpatice şi parasimpatice, fiind necesară identificarea de urgență a cauzei şi localizării leziunii patologice.
- Etiologia poate fi precizată prin explorări complementare.
- CT scan cu angioscan, RMN trebuie să elimine în urgență:
  - sindromul Claude-Bernard- Horner produs prin disecție de carotidă
  - paralizia oculomotorului dureroasă cu atingere pupilară în fisurarea unui anevrism de arteră comunicantă posterioară
- Diagnosticul pozitiv se stabileşte prin:
  - istoricul bolii cu
    - cercetarea instilațiilor de colir (uneori oculte)
    - unele medicamente
  - examenul biomicroscopic care elimină cauza oculară de anizocorie prin
    - sinechii irido-cristaliniene (miozâ)
    - uveită anterioară (miozâ)
    - glaucom prin închiderea unghiului (midriază)
  - examenul pupilei în:
    - variații de iluminare in care pupila anormală este mai putin mobilă la iluminare
    - studiul reflexului acomodație/ convergență

  - ➢ variaţii ale reacţiei pupilare la luminatul alternant
- alte semne oftalmoloigice asociate:
  - ➢ ptoză
  - ➢ paralizii oculo-motorii
- semne neurologice asociate

- Reflexul la lumina oferă indicaţii despre statusul neurologic în prezența unei patologii intracraniene
- Pupila Marcus-Gunn (defect pupilar aferent - DPA) confirmă o leziune organică de nerv optic sau o leziune retiniană extinsă
- Diplopia însoțită de midriază şi durere poate evidenția o pareză oculomotorie cu suspiciune de anevrism de arteră comunicantă posterioară
- În absența semnelor neurologice asimetria pupilelor este posibilă in 5-10% din cazuri în anizocoria esențială cu AV şi acomodație neafectate şi nemodificate la iluminare.
- **Dacă apare o diferență între cele 2 pupile, diametrul unei pupile creşte sau se reduce la iluminare, atunci una din pupile este anormală**.
- Dacă diferența este mai mare la lumina strălucitoare (anomalia constricției pupilei prin anomalie parasimpatică) PUPILA ANORMALĂ este cea mai mare.
- Dacă pupila este dilatată farmacologic, nu se va dilata la administrarea de Pilocarpină.

<u>Creşterea anizocoriei în obscur</u>

- Anizocoria creşte în obscur:
  - la lumină cele două pupile sunt identice
  - în obscur pupila patologică nu se dilată (mioză)

Sindromul Claude-Bernard-Horner – paralizie oculo-simpatică

- Semne clinice:
  - reacție normală la lumină şi convergență (RFM – normal bilateral)
  - **contracția pupilei - mioza**
  - **anizocorie accentuată în obscur**
  - **ptoză** discretă 1-2 mm cu uşoară ridicare a pleoapei inferioare
  - **pseudoenoftalmie**
  - anhidroză facială homolaterală
  - vasodilatație pe jumătate de față
  - hiperemie conjunctivală
  - hipotonie oculară
  - lăcrimare şi obstrucție nazală
  - heterocromie hipocromică în cazurile congenitale
  - dilatare pupilară lentă
  - acomodație hiperactivă
- Cauze:
  - atingerea primului neuron – etiologie:

- patologie cerebrală:
  - tumorală
  - vasculară
  - siringomielie
  - tumori medulare
- sindrom lateral de măduvă: sindrom Wallenberg

- atingerea neuronului II in leziuni cervicale joase şi toracice înalte:
  - leziuni rahis cervical
  - traume
  - chirurgical (simpatectomie)
  - tumori - tumoră de apex pulmonar– tumoră Pancoast
- atingere neuron III:
  - sindrom Claude-Bernard-Horner dureros în disecție de carotidă internă
  - algie vasculară a feței, repetată barbat la 30-50 ani
  - tumori de sinus cavernos cu atingere VI si uneori III, V1 si V2 asociate
  - atingere orbitară cu paralizie acută motorie şi exoftalmie
  - tumori nazofaringe
  - otită medie

Evaluarea anizocoriei

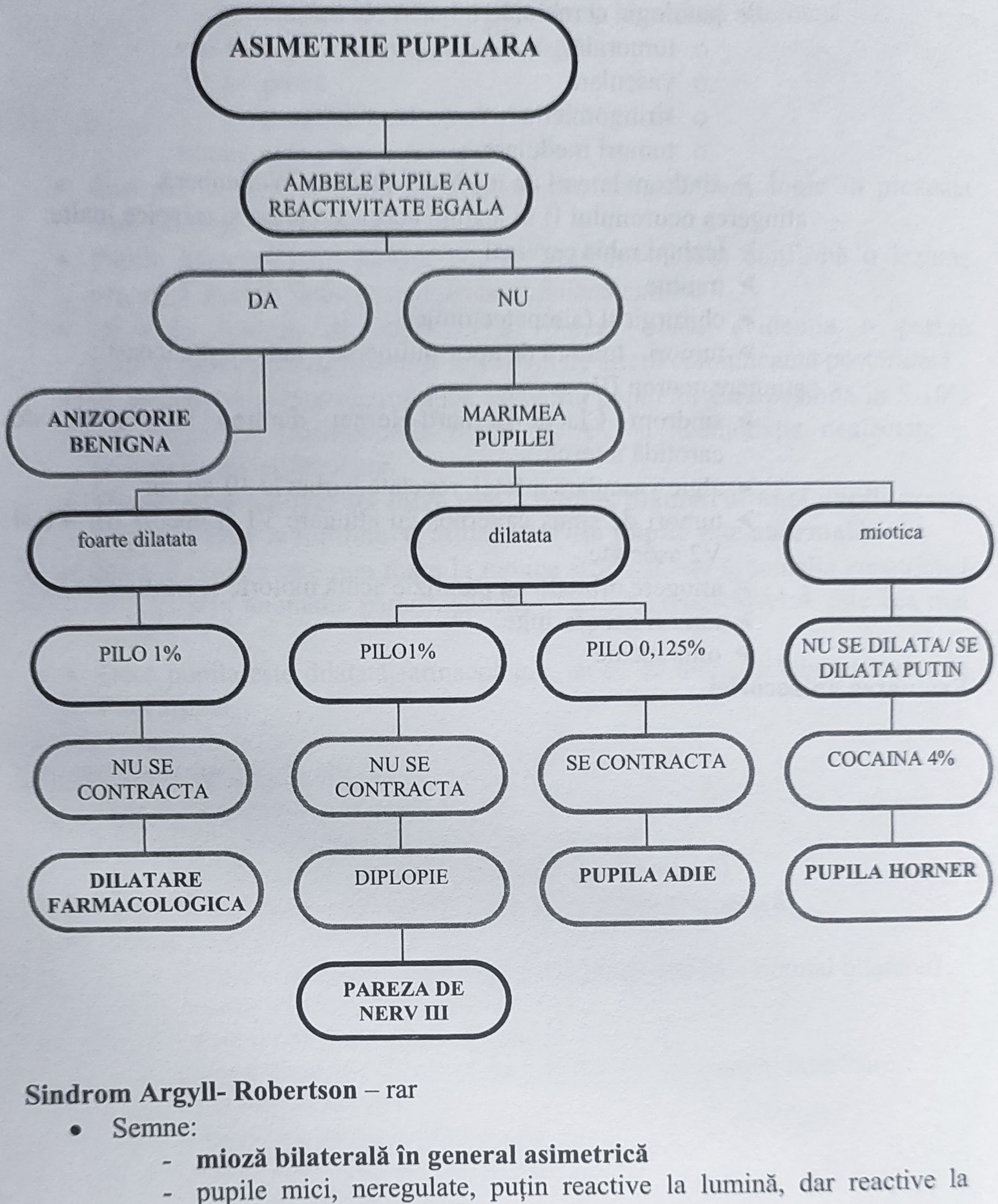

Sindrom Argyll- Robertson – rar

- Semne:
  - **mioză bilaterală în general asimetrică**
  - pupile mici, neregulate, puțin reactive la lumină, dar reactive la acomodație / convergență:
    - disociație aproape / departe
    - dilatație dificilă
- Etiologie:
  - sifilis (cel mai frecvent)
  - diabet
  - tumori
  - encefalite

Creşterera anizocoriei la lumină - pupila mai mare nu se strânge

- în obscur cele două pupile sunt identice
- **la lumină pupila patologică nu se strânge, rămâne în midriază**
- este datorată atingerii inervaţiei postganglionare destinate sfincterului pupilar şi muşchiului ciliar

Pupila tonică Adie

- **este o midriază unilaterală regulată izolată şi indoloră**
- la început este o paralizie de acomodaţie care interesează lectura
- examenul clinic:
  - în general unilaterală
  - RFM abolit sau diminuat
  - mişcări ale marginii pupilare neuniforme vizibile la lampa cu fantă
  - acomodație lentă
  - constricție lentă în convergență care urmează după redilatare lentă
  - mioză in cazurile vechi
  - în convergență, inversia anizometriei, adică pupila anormala mare devine cea mai mică
  - **pupila Adie este o pupilă tonică, care se redilată foarte lent**
  - hipersensibilitate de denervare după instilația de pilocarpina diluată 0.125% (pupila normala e insensibilă la pilocarpina diluată)
- în fața unei pupile Adie tipice si izolate nu este necesară imagistica cerebrală
- Etiologie:
  - leziuni ale ganglionilor ciliari:
    - infecție HSV
    - inflamații - sarcoidoza, PCE
    - traume - chirurgie oculară, orbitară
  - asociere cu
    - neuropatie periferică - diabet, alcoolism
    - sindrom disautonomic Guillaine-Barré
    - neuropatie hereditară
    - amiloză
  - afectează mai frecvent femeile, asociat cu diminuarea reflexelor osteotendinoase, hipoestezie corneeana
  - asociații
    - diminuarea reflexelor osteotendinoase - sindrom Holmes Adie
    - disfuncție a inervației autonome
  - test farmacodinamic la pilocarpină 0.125%:
    - pupila normală nu se contractă
    - pupila Adie se fixează în mioză

Paralizia oculomotorului – rar, în migrena oftalmoplegică la persoanele tinere

Anizocorie stabilă

Diferența de talie între cele două pupile nu se modifică în funcție de lumina mediului ambient.

- pupila se contractă şi se dilată normal
- este anizocorie fiziologică

DISFUNCȚII PUPILARE MOTORII

Izocorie cu dimensiuni pupilare normale

- Defect pupilar aferent - pupila Marcus Gunn

Anizocorie - inegalitate între cele două pupile

- Pupila anormală este dilatată
  - Fără contracție tonică
  - Cu contracție tonică -pupila Adie
  - Midriază bilaterală
- Pupila anormală este miotică
  - Sindrom Claude Bernard Horner
  - Mioză bilaterală areactivă

Izocoria cu dimensiuni pupilare normale

- Defectul pupilar aferent - pupila Marcus Gunn – DPA
  - **la iluminare se produce dilatarea pupilei în loc de mioză**
  - Tip I – dilatare imediată a pupilei
  - Tip II – dilatare pupilară lentă
  - Tip III – inițial pupila normală urmată de dilatare lentă
  - Tip IV – inițial mioză, apoi midriază mai mare decât pe ochiul congener
  - se întâlneşte în boli retiniene extinse, neuropatie optică, ambliopie
    - leziuni chiasmatice
    - leziuni tract optic contralateral

Anizocoria - pupile inegale ca dimensiuni

Pupila anormală este dilatată

Fără contracție tonică

- Paralizie de nerv III
  - ptoză
  - midriază, cicloplegie
  - strabism divergent
  - pupila se contractă la pilocarpină 1%
- Midriază medicamentoasă – atropină
  - este insensibilă la pilocarpină
- Midriază traumatică - ruptură de sfincter irian
- Midriază paroxistică benignă la subiect tânăr izolată, tranzitorie,

recidivantă, indoloră, RMN normal
- Neoplasm - frecvent midriază se asociază cu retracţie de pleoapă superioară, hiperhidroză

Cu contracţie tonică
- Pupila Adie - pupila afectată moderat dilatată faţă de pupila sănătoasă la o iluminare medie
  - unilaterală, la tineri
  - se verifică serologia luetică
  - hipersensibilitate la pilocarpină 0,125% (miază semnificativă)
  - pupila tonic dilatată reacţionează minim la lumină şi lent în convergenţă

Midriază bilaterală areactivă poate fi o urgenţă, este frecvent de cauză centrală
Se poate întâlni în:
- botulism - asociere cu tulburări digestive şi retenţie urinară
- difterie - angină cu false membrane
- sindrom Parinaud
- contuzie trunchi cerebral
- midriază medicamentoasă

Pupila anormală este miotică

Sindrom Claude Bernard Horner
- ptoză
- mioză
- enoftalmie
- poate fi congenital sau dobândit şi atunci este necesar examen neurologic şi RMN cerebral şi cervical pentru stabilirea cauzei

Mioză bilaterală areactivă
- mioză medicamentoasă
- congenitală în aplazia dilatatorului cu microcorie
- pupila Argyll-Robertson – pupile mici, neregulate, care se contractă la acomodaţie / convergenţă

TULBURARI ALE DINAMICII PUPILARE

- Pupila îşi dilată diametrul în funcţie de fluxul luminos care pătrunde în ochi.
- Diametrul pupilar este controlat de forţe antagonice ale muşchiului sfincter irian, constrictor, inervat de parasimpatic şi muşchiul dilatator irian (cu fibre radiare) inervat de simpatic.
- Funcţionarea pupilei este reflexă şi se realizeaza prin două reflexe:
  - **Reflexul fotomotor direct si consensual**
    - constă în mioză pe cei doi ochi la iluminarea unui ochi
    - cecitatea corticală poate fi comparabilă cu RFM normal

- **Reflexul pupilar de mioză / acomodație / convergență la vederea de aproape**

<u>Tulburări de motilitate pupilară fără modificarea AV</u>

- Afectarea sistemului nervos simpatic
  - paralizia SNS – sindrom Claude Bernard Horner
    - congenital
    - dobândit
    - iritația SNS
- Afectarea sistemului nervos parasimpatic
  - paralizia SNP
    - primul neuron – paralizie III cu midriază areflexivă și paralizia acomodației
    - al doilea neuron – pupila tonică Adie cu disociere între RFM și reflexul de aproape

<u>Tulburarea dinamicii pupilare</u>

- Perturbarea RFM
- Pupila Argyll Robertson
- Pupila miotică – sindrom Adie
- Tulburări pupilare rare – Hippusul pupilar

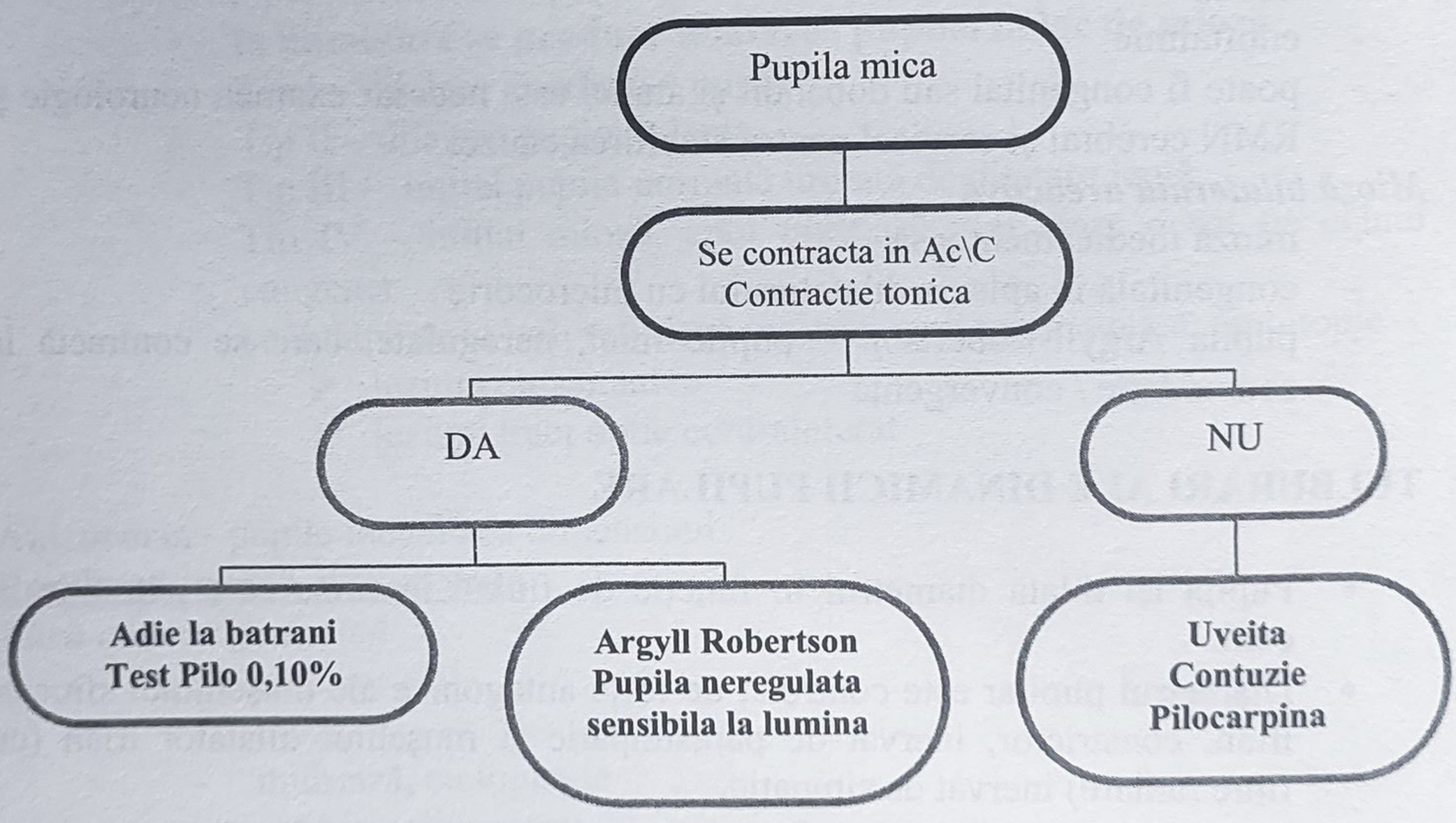

Perturbarea RFM

Deficit aferent al reflexului fotomotor – DPA pupila Marcus-Gunn

- Leziuni ale căii optice prechiasmatice în leziuni retiniene întinse
- Leziuni chiasmatice dau un joc pupilar normal, dar leziunile bandeletei optice se pot însoți de pupila Marcus Gunn

- Leziuni între bandeleta optică şi nucleul Edinger Westphal se însoțesc de dispariția sau scăderea RFM bilateral cu păstrarea miozei în acomodație / convergență la aproape; nu au valoare decât în absența unui deficit vizual important – disociere pupilară la lumină față de aproape
- Deficit pupilar aferent relativ – pupila Marcus-Gunn
  - etiologie - leziuni incomplete ale NO homolateral – neuropatie optică sau patologie retiniană severă - maculopatie
  - diagnostic - AV variabilă în funcție de caz
    - cele două pupile au aceeaşi talie
    - la stimulare homolaterală răspuns diminuat la nivelul celor doi ochi
    - la stimulare contralaterală răspuns normal la nivelul celor doi ochi
    - reflexul de convergență normal pentru cei doi ochi
- Deficit pupilar aferent complet – pupila amaurotica
  - cauze – leziuni complexe de NO homolateral
  - diagnostic - AV – absentă – fpl
    - cele doua pupile au aceleaşi dimensiuni
    - stimularea homolaterală nu dă răspuns egal la cei doi ochi
    - stimularea contralaterală răspuns egal la cei doi ochi
    - reflexul de convergență normal pentru cei doi ochi
- Disociație aproape / departe
  - RFM diminuat sau absent, dar reflexul de convergență conservat
  - etiologie

Unilateral	**Bilateral**
pupila Adie **zona oftalmica** **regenerare aberanta III**	**neurosifilis** **diabet tip I** **sindrom Parinaud** **amilaza familială** **encefalită** **alcoolism**

Pupila Argyll Robertson poate fi prezentă la copil rarisim în sifilis congenital

- **Cele două pupile sunt mici şi neregulate, se contractă lent, dar forte (punctiform) în acomodație şi convergență**
- Se produce prin lezarea arcului reflex la nivelul nucleului Edinger Westfal (în vecinatatea sa, în calota pedunculară, între nucleul pretectal şi nucleul Edinger Westfal)
- Se caracterizează prin:
  - atingere bilateral asimetrică
  - pupile mici, mioză neregulată
  - păstrarea reflexului acomodativ (constricție normală a pupilei în convergență)

  - disociatie aproape-departe
  - dilatare foarte dificilă
- Inițial poate fi unilateral, dar devine bilateral, asimetric
- Cauze:
  - pupila Argyll-Robertson este în primul rând semn de sifilis terțiar
  - heredotabes asociat cu areflexie tendinoasă
  - PGP
  - meningită luetică
  - sifilis cerebrovascular
  - afectare neurologică (encefalită, tumori ale calotei pedunculare, sindrom Parinaud)
  - traumatisme ale orbitei sarcoidoză
  - alcoolemie cronică
  - scleroză multiplă
  - afecțiuni psihiatrice
  - diabet zaharat
- Leziunea în această anomalie pupilară este localizată la nivelul mezencefalului rostral, la apeductul sylvian, interferând cu fibrele reflexului luminos şi cu fibrele inhibitorii supernucleare din apropierea nucleului Edinger-Westphal. Fibrele localizate mai ventral pentru răspunsuri de aproape nu sunt afectate.
- Leziunile căilor pupilare eferente pot fi situate pe traiectul nervului III în ganglionul ciliar sau pe nervii ciliari
  - interesarea nervului III produce oftalmoplegie internă cu midriază, cicloplegie, şi externă cu ptoză, strabism divergent
- La ochiul interesat RFM direct şi consensual este abolit, pupila fiind în midriază. Când se iluminează ochiul afectat RFM al ochiului sănătos este normal.

Sindrom Parinaud (apeduct Sylvius)

- pupile largi , puțin reactive la lumină, dar se contractă în acomodație/ convergență
- pot fi asociate cu paralizie de ridicare, cu retracția pleoapei superioare
- disociație pupilară sau areflexie
- paralizie de acomodație/ convergență
- uneori nistagmus
- sacade lente

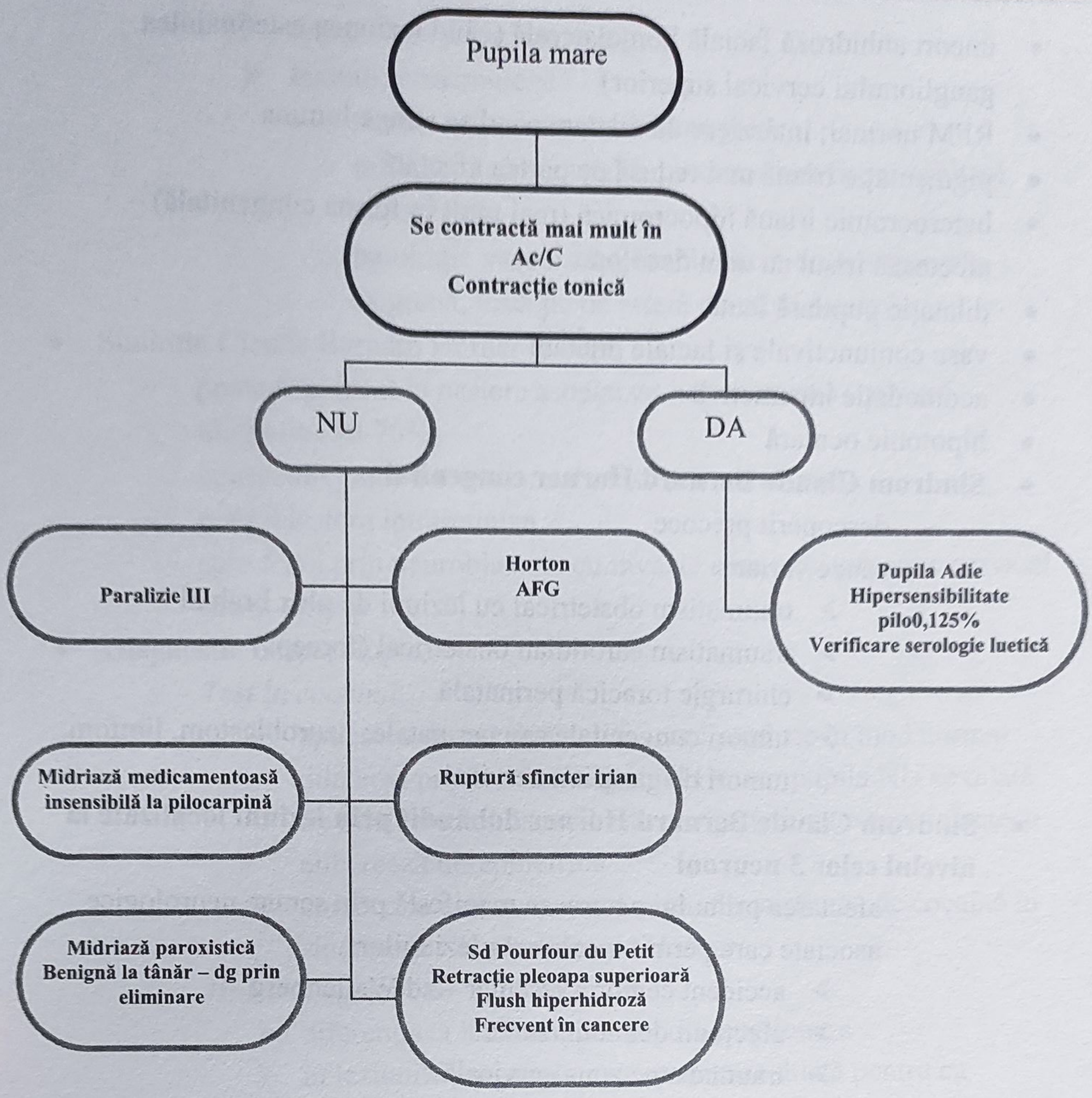

Deficit eferent al RFM

Afectarea sistemului simpatic

paralizia SNS antreneaza Sindromul Claude Bernard Horner

Sindromul Claude Bernard Horner

- ptoză (mică 1-2 mm) - prin atingerea fibrelor netede ale ridicătorului (muşchiul Muller)
- ridicarea pleoapei inferioare
- mioză (pupila mai mică decât la ochiul sănătos)- anizocoria se produce prin afectarea fibrelor simpatice care inervează dilatatorul pupilar – anisocorie accentuată în obscur
- reacţie normală la lumină şi convergenţă
- enoftalmie aparentă

- uneori anhidroză facială homolaterală (când leziunea este înaintea ganglionului cervical superior)
- RFM normal; întârziere de dilatare când se stinge lumina
- pigmentație iriană mai redusă pe partea afectată
- heterocromie iriană hipocromică (mai mult în forma congenitală) – afectează irisul cu ochi decolorat
- dilatație pupilară lentă
- vase conjunctivale şi faciale dilatate
- acomodație hiperactivă
- hipotonie oculară
- **Sindrom Claude Bernard Horner congenital**
  - descoperit precoce
  - cauze variate
    - traumatism obstetrical cu leziuni de plex brahial
    - traumatism carotidian obstetrical (forceps)
    - chirurgie toracică perinatală
    - tumori congenitale sau perinatale: neuroblastom, limfom, tumori de ganglion cervical
- **Sindrom Claude Bernard Horner dobândit prin leziuni localizate la nivelul celor 3 neuroni**
  - afectarea primului neuron se manifestă prin semne neurologice asociate care permit localizarea leziunilor:
    - accident cerebro-vascular – sd Wallenberg
    - afecțiuni demielinizante
    - traumatisme zona cervicală
    - neoplasm
  - afectarea neuronului II
    - tumori mediastinale carcinom ocult de apex pulmonar – tumora Pancoast
    - leziuni la nivelul gâtului: traumatism, abces, neoplasm de tiroidă, limfadenopatii
    - postchirurgical: tiroidectomie, operații radicale în zona cervicală, angiografie carotidiană
    - neuroblastom
    - alte tumori – ganglioneurinom
    - leziuni pulmonare
    - traumatisme cervicale
  - afectarea neuronului III în

- leziuni extracraniene (gât)
- leziuni intracraniene
  - tumori – carcinom nazofaringian
  - inflamaţii ale sinusului cavernos sau fisura orbitară superioară
  - patologie vasculară – fistula carotido-cavernoasă, migrenă, disecţie de arteră carotidă internă

- Sindrom Claude Bernard Horner la copil
  - poate fi prezent la naştere asociat cu heterocromie (benign)
  - idiopatic (30-70%)
  - consecutiv unui traumatism al plexulu brahial (rar)
  - neuroblastom intraretinian
  - spre 5 ani prin neuroblastom cu invazie a lanţului simpatic cervical sau/şi toracic
- Diagnostic farmacologic,
  - *Test la cocaină*:
    - aplicarea de cocaină 4-10% care produce în mod normal dilatarea pupilei. În Sindromul Horner pupila NU se dilată. Se dilată numai daca fibrele postganglionare sunt intacte şi eliberează norepinefrină
    - anizocoria este accentuată prin administrarea de cocaină în sindromul Claude-Bernard Horner
  - *Hidroxiamfetamina – 1%* paradrin
    - diferenţiază leziunile pre şi postganglionare
    - în leziunile preganglionare, pupila se dilată pentru ca neuronul preganglionar este intact
    - în leziunile postganglionare – pupila nu se dilată
  - *Test adrenalină 1/1000*
    - diferenţiază leziunile preganglionare
    - leziunile ganglionare – fiecare pupilă nu se dilată
    - leziunile postganglionare – pupila Horner se dilată şi ptoza diminuă temporar

<u>iritaţia sistemului simpatic produce tabloul invers sindromului Claude Bernard Horner cu:</u>

- pleoape larg deschise
- exoftalmie
- pupilă dilatată

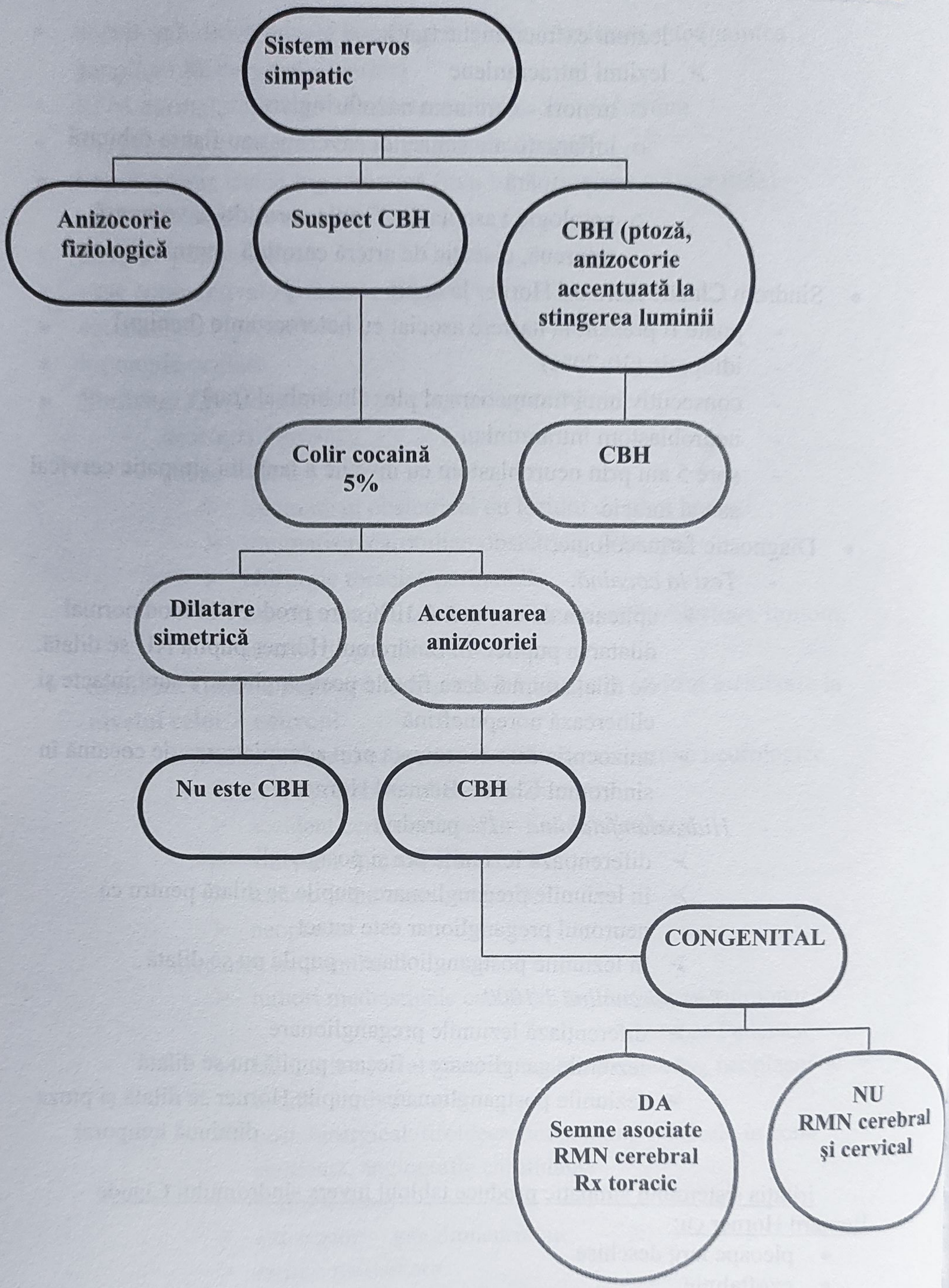
Sistem nervos simpatic
Anizocorie fiziologică
Suspect CBH
CBH (ptoză, anizocorie accentuată la stingerea luminii
Colir cocaină 5%
CBH
Dilatare simetrică
Accentuarea anizocoriei
Nu este CBH
CBH
CONGENITAL
DA
Semne asociate
RMN cerebral
Rx toracic
NU
RMN cerebral
şi cervical

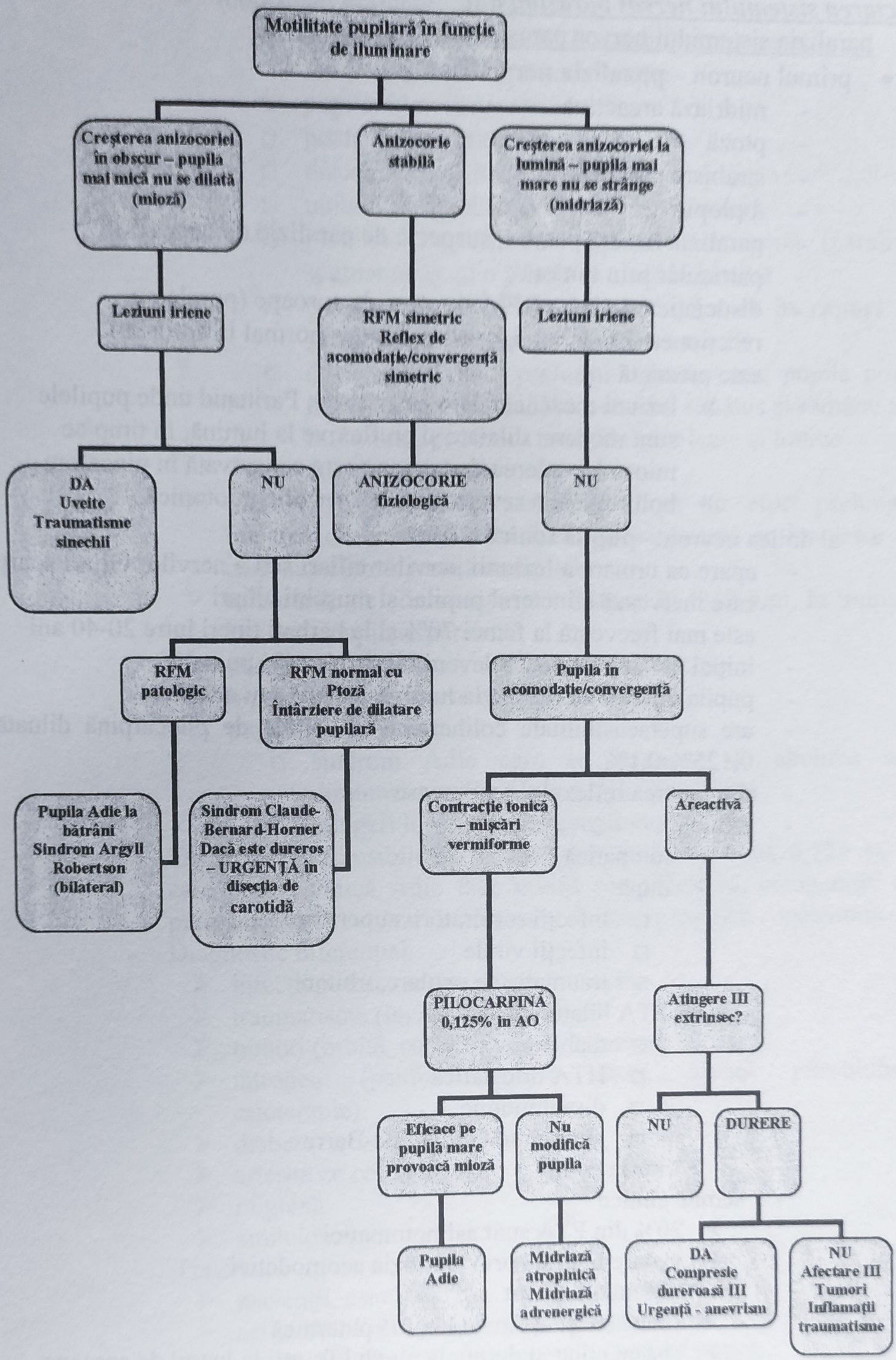
Motilitate pupilară în funcție de iluminare
Creșterea anizocoriei în obscur – pupila mai mică nu se dilată (miază)
Anizocorie stabilă
Creșterea anizocoriei la lumină – pupila mai mare nu se strânge (midriază)
Leziuni iriene
RFM simetric
Reflex de acomodație/convergență simetric
Leziuni iriene
DA
Uveite
Traumatisme
sinechii
NU
ANIZOCORIE fiziologică
NU
RFM patologic
RFM normal cu Ptoză
Întârziere de dilatare pupilară
Pupila în acomodație/convergență
Pupila Adie la bătrâni
Sindrom Argyll Robertson (bilateral)
Sindrom Claude-Bernard-Horner
Dacă este dureros – URGENȚĂ în disecția de carotidă
Contracție tonică – mișcări vermiforme
Areactivă
PILOCARPINĂ 0,125% in AO
Atingere III extrinsec?
Eficace pe pupilă mare provoacă mioză
Nu modifică pupila
NU
DURERE
Pupila Adie
Midriază atropinică
Midriază adrenergică
DA
Compresie dureroasă III
Urgență - anevrism
NU
Afectare III
Tumori
Inflamații
traumatisme

Afectarea sistemului nervos parasimpatic

paralizia sistemului nervos parasimpatic poate interesa

- primul neuron – **paralizia nerv III** cu
  - midriază areactivă
  - ptoză
  - strabism paralitic
  - diplopie
  - paralizia izolată poate fi suspectă de paralizie de nerv III în particular prin tumoră
  - disociație relativă a RFM și reflex de aproape (pupila nu reacționează la lumină, dar are răspuns normal la aproape)
  - este prezentă în
    - leziuni mezencefalice cu sindrom Parinaud unde pupilele sunt moderat dilatate și areflexive la lumină, în timp ce mioza la vederea de aproape este conservată în pincalom
    - boli retiniene severe, diabet, distrofie miotonică
- al doilea neuron – **pupila tonică Adie**
  - apare ca urmare a leziunii nervilor ciliari sau a nervilor ciliari scurți care inervează sfincterul pupilar și mușchii ciliari
  - este mai frecventă la femei 70% și la bărbați tineri între 20-40 ani
  - inițial unilaterală poate deveni bilaterală (4% pe an)
  - pupila dilatată cu reacție la lumină scăzută sau absentă
  - are supersensibilitate colinergică la soluția de pilocarpină diluată 0,125%-0,1%
  - diminuarea reflexelor tendinoase
  - etiologie
    - idiopatică
    - după
      - infecții respiratorii superioare
      - infecții virale
      - traumatisme oculare,orbitare
    - PTA bilaterală în
      - diabet
      - HTA ortostatică
      - disautonomie
      - sindromul Guillaume-Barre
    - rar la copil
  - semne clinice
    - 20% din PTA sunt asimptomatici
    - vedere în ceață prin paralizia acomodației
    - dificultăți la citit
    - fotofobie și orbire la lumină puternică
    - spasm ciliar și durere la nivelul frunții la lucrul de aproape
    - astigmatism indus de acomodație

- modificări pupilare:
  - constricție tonică slabă la lumină și aproape ;
  - redilatare lentă după acomodație
  - pupila dilatată neregulat
  - poate deveni miotică în timp
  - disociere între RFM și reflexul de aproape
  - unilateral la debut, poate deveni bilateral
  - paralizie de sfincter pupilar neomogenă (paralizie segmentară) cu o pupilă ovalară la lumină
  - **pupila afectată este moderat dilatată în raport cu pupila sănătoasă la o iluminare medie**
  - după o activitate prelungită de aproape pupila poate deveni mai mică decât a ochiului sănătos și rămâne așa mult timp, pentru că reacțiile sunt lente și tonice
  - **RFM este abolit**
- acomodația este defectuasă, dar după un efort prelungit, trecerea de la vederea la distanță la aproape se însoțește de contracție lentă, tonică a pupilei
- tulburările de acomodație pot regresa în 6-12 luni, în timp ce leziunile pupilare persistă
- mișcări vermiculare iriene în sector
- hiposensibilitate corneeană
- pupila tonică izolată în
  - sindrom Adie care se însoțește de abolirea sau diminuarea reflexului rotulian și achilian
  - atingeri localizate ale ganglionului ciliar

- Testarea hipersensibilității colinergice: cu pilocarpină 0,125 % în care pupila tonică Adie face mioză semnificativă, comparativ cu pupila normală care nu face mioză la pilocarpina slab concentrată
- Diagnostic diferențial:
  - infecții (sifilis, zoster, pojar, varicelă)
  - traumatisme (inclusiv chirurgical)
  - tumori (orbită, coroidă, paraneoplazice)
  - iatrogen (panfotocoagulare laser, alcool retrobulbar, crioterapie)
  - diabet
  - arterita cu celule gigante
  - migrenă
  - amiloidoză
- Tratament
  - pacienții asimptomatici nu necesită tratament
  - cei cu fotofobie vor purta ochelari heliomat
  - cei cu dificultăți la citit vor primi corecție optică

- ➢ pentru spasmul ciliar se indică un anticolinergic slab - pilocarpină 0,5%

<u>Tulburări de motilitate pupilară asociată cu modificarea AV</u>

Scăderea AV unilateral – RFM anormal

Scăderea AV unilateral sau bilateral inegal produc - DPA-

- **Reflex Marcus-Gunn - defect pupilar aferent**
  - răspuns normal - miază ipsi,contralateral la iluminare
  - răspuns anormal (tip I-IV) dilatare pupilară pe ochiul iluminat este prezent în:
    - ➢ neuropatii optice
    - ➢ leziuni retiniene
    - ➢ leziuni unilaterale de bandeletă optică cu hemianopsie

Scăderea totală, bilateral a AV - pupile egale şi moderat dilatate, dar areflexive

Dacă există tulburări pupilare este necesar:

- anamneză
- examen ocular atent şi comparativ
- examenul pupilei
  - dimensiuni
  - mărime
  - culoare
  - transparență
- cercetarea
  - integrității mediilor
  - FO
  - tonus ocular
  - muşchi extrinseci
- examenul RFM
- examenul sincineziei de aproape miază/acomodație/convergență
- cercetarea vederii binoculare la distanță

SEMNE PUPILARE PARTICULARE

- la nou născut, uneori şi la copil se poate întâlni o dilatare pupilară paradoxală la lumină şi contracție în obscur în :
  - leziuni retiniene la nou născut în amauroza Leber
  - pitiatism la copii (rar)
  - paralizia izolată de convergență (rar)

Bibliografie

1. *Albert DM, Jakobiec FA. Principles and Practice of Ophthalmology. 1994;4:2473-4.*
2. *American Academy of Ophthalmology. Basic and Clinical Science Course: Neuro-ophthalmology. 1999-2000;5:97-99, 109-111.*
3. *Biousse V, Newman JN – Neuroophthalmology illustrated, Thieme, 2009*
4. *Chern K C, Zegans E M- Ophthalmology review manual, lippincott Williams Wilkins, 2000*
5. *Cullom R. D., Chang B – The Wills eye manual, Lippincot Company, second edition, 1994*
6. *Duane's Ophthalmology on CD-rom, 1998*
7. *Dumitrache Marieta – Oftalmologie pediatrica, Ed Univ Carol Davila, 2010*
8. *Dumitrache Marieta, Aniţescu Magdalena, Ciocâlteu Alina – Urgenţe oculare netraumatice, Ed Carol Davila, 2009*
9. *Fraunfelder, FT. Drug-Induced Ocular Side Effects and Drug Interactions. 1996;4:553.*
10. *Fraunfelder, FT. Drug-Induced Ocular Side Effects and Drug Interactions. 1996;4:553.*
11. *Freedman KA, Brown SM. Topical apraclonidine in the diagnosis of suspected Horner syndrome. J Neuroophthalmol. Jun 2005;25(2):83-5. [Medline].*
12. *Gutman I, Levartovski S, Goldhammer Y, et al. Sixth nerve palsy and unilateral Horner's syndrome. Ophthalmology. Jul 1986;93(7):913-6. [Medline].*
13. *Harrington DO, Drake MV – Neuroanatomy, Mosby, 1990*
14. *Kanski J J – Clinical Ophthalmology 1999*
15. *Kardon RH, Denison CE, Brown CK, Thompson HS. Critical evaluation of the cocaine test in the diagnosis of Horner's syndrome. Arch Ophthalmol. Mar 1990;108(3):384-7. [Medline].*
16. *Kardon RH, Denison CE, Brown CK, Thompson HS. Critical evaluation of the cocaine test in the diagnosis of Horner's syndrome. Arch Ophthalmol. Mar 1990;108(3):384-7. [Medline].*
17. *Keith A.J., Becker JA, Patten J . Neurological differential diagnosis, Springer, 1996*
18. *Kidd PD, Newman JN, Biousse V – Neuroophthalmology, Butterworth-Heinemann, 2008*
19. *Krachmer J H – Neurooftalmology, the requisites in ophthalmology, Ed. Mosby, 2002*
20. *Lang G – Ophthalmology a pocket textbook atlas – G Thieme, 2007*
21. *Langston DP – Manual of ocular diagnosis and therapy, Lippincott, 2008l*
22. *Loewenfeld I. The Pupil: Anatomy, Physiology and Clinical Applications. 1993;2:1131-1177.*
23. *Lowenfeld IE. The Pupil. Anatomy, Physiology, and Clinical Application. Iowa State Press;1993.*
24. *Martin TJ. Horner's syndrome, Pseudo-Horner's syndrome, and simple anisocoria. Curr Neurol Neurosci Rep. Sep 2007;7(5):397-406. [Medline].*

B.C.U. „M. EMINESCU" IAŞI

25. *Miller NR, Newman NJ, eds. Walsh & Hoyt's Clinical Neuro-ophthalmology. Vol 1. 5th ed. 1998.*
26. *Miller RN, Newman JN, Biousse et all – Clinical neuro-ophthalmology, Lippincott WW, 2008*
27. *Pathai S, Mc Naught A – Loss of vision, Ophthalmology, 2006, 1;9*
28. *Reede DL, Garcon E, Smoker WR, Kardon R. Horner's syndrome: clinical and radiographic evaluation. Neuroimaging Clin N Am. May 2008;18(2):369-85, xi. [Medline].*
29. *Thompson HS. Light-near dissociation of the pupil. Ophthalmologica. 1984;189(1-2):21-3. [Medline].*
30. *Wagoner HD, Kenzon K R / Principles and practice of Ophthalmology, W. B. Saunders, 1994*

Capitolul 25

TUMORI OCULARE

Marieta Dumitrache

Tumorile (tumor =malformaţii tisulare) sunt o aglomerare de ţesut rezultat dintr-o proliferare autonomă, progresivă şi exagerată a celulelor din organism

În funcţie de comportamentul biologic tumorile sunt :

TUMORI BENIGNE	TUMORI MALIGNE
- au creştere lentă deoarece conţin puţine mitoze - sunt formate din celule mature, astfel că au proprietăţile ţesutului de origine - cresc expansiv local, putând produce fenomene secundare de compresiune - sunt neinvazive - sunt încapsulate - nu dau metastaze - rar recidivează	- au creştere rapidă (în marea majoritate) fiind însoţite de frecvente mitoze, cu atipii ale nucleilor şi citoplasmei - au tendinţa de creştere infiltrativă în ţesuturile peritumorale însoţite de distrucţia lor - infiltrarea şi distrugerea tisulară sunt urmate de diseminare tumorală metastatică - neîncapsulate - recidivante - în final deces - tumorile maligne de origine mezenchimală sunt numite SARCOM (sarco – carne, omo – tumefacţie, umflătură) fibrosarcom, condrosarcom, limfom - tumorile dezvoltate din epiteliu de acoperire sunt definite CARCINOM (Karkinos =cancer) (şcoala franceză utilizează termenul EPITELIOM) - BLASTOM (blastos = germene) se foloseşte pentru a desemna tumorile maligne, dar astăzi denumeşte tumorile sistemului nervos – neuroblastom, retinoblastom, glioblastom (anterior termenul de blastom s-a folosit pentru a desemna tumorile nediferenţiate) - se precizează aspectul diferenţiat sau nediferenţiat al tumorii în raport cu ţesutul de origine - dacă există proliferări simultane cu mai multe origini – neoplaziile sunt atunci TUMORI MIXTE - dacă neoplasmul se dezvoltă din celule omnipotente tumora este DISEMBRIOPLAZICĂ

Aspecte clinice ale tumorilor benigne şi maligne

Caracteristici	Tumori benigne	Tumori maligne
Sex	fără importanţă	fără importanţă
Vărsta	predominent tineri	predominent vârsta mai înaintată
Localizare	- tumorile benigne şi maligne pot apare în toate organele - comportamentul lor este legat de localizare - o tumoră histologic benignă poate deveni malignă prin localizare (în creier)	
Simptome clinice	în general puţine, nespecifice	se manifestă adesea în stadii tardive
Durata bolii	lungă (ani, zeci de ani)	scurtă (luni)
Creşterea	expansivă, poate comprima ţesutul tumoral	infiltrativ distructivă
Metastaze	Absente	Frecvente
Recidive	pot apare	Frecvente

Acţiune asupra organelor din jur	**Compresie**	**Distrucţii**
Incapsularea tumorii	**Prezentă**	**Absentă**
Tipul tisular în comparaţie cu ţesutul de unde provine	**- omogen** **- matur**	**- heterogen** **- imatur**

Clasificarea histogenetică a tumorilor

Ţesut de origine	**Tumori benigne**	**Tumori maligne**
Ţesut epitelial **Celule scuamoase** **Epiteliu glandular** **Celula epitelială**	 **Adenom** **Papilom** **Polip**	**Carcinom** **Carcinom scuamos** **Adenocarcinom** **Carcinom nediferenţiat**
Ţesut conjunctiv **Ţesut adipos** **Ţesut conjunctiv** **Ţesut muscular striat** **Endoteliu vascular neted** **Vase de sânge** **Vase limfatoce** **Celule Schwan** **Os**	 **Lipom** **Fibrom** **Rabdmiom** **Leiomiom** **Angiom, hemangiom**	**Sarcom** **Liposarcom** **Fibrosarcom** **Rabdomiosarcom** **Leiomiosarcom** **Angiosarcom** **Sarcom Kaposi** **Hemangiopericitom** **Limfangiosarcom** **Schwanom** **Osteom**
Ţesut limfoid		**Leucemii, limfoame**
Ţesut nervos **Astrocit** **Fibroblaşti arahnoidieni** **Celula granulară externă** **Epiteliu coroid**		**Tumori maligne nervoase** **Astrocitom, glioblastom** **Meningiom** **Meduloblastom** **Carcinom coroidian**
Tumori mixte		**Carcinosarcom**
Ţesut embrionar		**Teratom**

- **Teratoame**
  - sunt tumori sau hiperplazii tisulare pseudotumorale care au punct de plecare celule multipotente
- **Tumori embrionare**
  - sunt tumori care derivă din celulele incomplet diferenţiate, care însă nu mai sunt pluripotente
  - meduloblastom
  - retinoblastom

- rabdomiosarcom embrionar

- **Hamartoame şi coristoame – sunt tumori benigne care pot interesa orice parte a corpului**
  - hamartoamele sunt caracterizate printr-o cantitate excesivă sau dispunere anormală a celulelor într-un țesut sau organ, în care acestea există în mod normal: hemangiom, neurofibrom
  - coristomul se caracterizează prin prezența de celule de altă natură decât țesutul sau organul în care se găsesc – coristoame dermoide: chisturi dermoide, dermolipoame, coristom epibulbar limbic.

METASTAZA este o caracteristică de bază a tumorilor maligne şi reprezintă implantele tumorale la distanță de tumora primitivă.

- toate cancerele dau metastază cu excepția tumorilor maligne ale celulelor gliale din SNC (glioame) şi carcinoame bazocelulare din piele.
- invazia neoplazică se face prin pătrunderea tumorii în vasele sanguine, limfatice şi zonele cavitare
- însămânțarea zonelor cavitare oculare este posibilă în cazul tumorilor intraoculare de tip melanom, retinoblastom

DISEMINAREA

- diseminarea hematogenă este tipică pentru sarcoame, dar poate apare relativ frecvent şi în carcinoame
- diseminarea limfatică este calea cea mai frecventă de metastazare a carcinoamelor, uneori putând disemina şi sarcoamele.

RECIDIVA tumorilor maligne este relativ frecventă şi este posibilă pentru că postoperator pot rămâne celule tumorale din care se dezvoltă o nouă tumoră.

PROGRESIA tumorii este trecerea celulelor tumorale într-o fază de creştere mai rapidă

- este importantă în stabilirea opțiunilor terapeutice pentru că este posibil ca în evoluția tumorii (tratată sau nu) să se selecționeze noi clone tumorale mai diferențiate, rezistente la tratament şi cu mare capacitate proliferativă.

FIBROZĂ, HEMORAGII, NECROZE, CALCIFICĂRI prezente în centrul tumorii şi a metastazelor prin modificări regresive. (Necroza se explică prin insuficiența de irigație a tumorii, din cauza creşterii proliferative rapide).

Tumorile oculare nu sunt foarte frecvente, dar au manifestări clinice oftalmologice variabile şi individuale.

Tumorile oculare şi ale anexelor pot fi primare şi secundare, metastaze din alte țesuturi, sau cele primare pot metastaza.

EXAMENUL OFTALMOLOGIC atent şi bine condus necesită:

- istoric atent al bolii oculare şi eventuale manifestări generale
- antecedente personale oculare şi generale
- antecedente heredo colaterale
- examenul oftalmologic complet sub anestezie generală la copil mic

  - examen biomicroscopic
  - examen oftalmoscopic
- evaluarea AV, CV,TIO la AO,
- transiluminația (diafanoscopie)
- orientarea diagnostică în funcție de examenul oftalmologic
- diagnosticul etiologic (dacă este posibil)
- conduită diagnostică şi terapeutică în prezența:
  - scăderii AV
  - lăcrimare , uscăciune corneană
  - durere oculară
  - înroşire oculară
  - diplopie
  - exoftalmie
  - leucocorie
  - strabism cu instalare rapidă

EXAMEN MEDICAL GENERAL:

- examen general complex (clinic, laborator radiologic, imagistic) pentru evidențierea metastazelor în cancerul primar din bronhii, sân, rinichi, tub digestiv, cu metastaze oculare (coroidiene).

EXAMENUL OCHIULUI CONGENER

EXAMENELE COMPLEMENTARE - confirmă suspiciunea caracteristică şi evidențiază extinderea reală a tumorii

- ***Angiofluorografia***
  - utilă în diagnosticul tumorilor şi pseudotumorilor vasculare ale retinei: hemangioame capilare şi cavernoase, telangiectazii, shunt-uri arteriovenoase, etc.
  - permite diferențierea hemoragiei coroidiene - hipofluorescență de melanom coroidian - hiperfluorescență
- ***Angiografia cu verde de indocianină***
  - permite vizualizarea în excelente condiții a vascularizației coroidiene şi prezintă avantajul unor criterii clare de diagnostic diferențial pentru principalele tumori ale coroidei.
- ***Rezonanța magnetică nucleară***
  - de elecție în studiul formațiunilor tumorale intraoculare.
  - arată morfologia şi dimensiunile tumorale, mai ales când se propune un tratament conservator
  - are sensibilitate superioar ecografiei în diagnosticarea extensiei tumorale
- ***Tomografia computerizată***
  - utilitate limitată în studiul tumorilor intraoculare.
  - sensibilitate mai bună decât imagistica ultrasonică în detectarea calcificărilor intraoculare (retinoblastom, astrocitom, osteom).

- ***Ecografia***
  - obligatoriu în mod combinat B+A.
  - utilă mai ales în prezența unor medii care și-au pierdut transparența.
  - descrie forma, structura internă și dimensiunile formațiunii tumorale, evaluând foarte precis grosimea tumorii.
  - evidențiază anumite particularități ecogene care pot orienta diagnosticul:
    - calcificări intratumorale – apar la nivelul retinoblastoamelor, astrocitoamelor și osteoamelor; generează ecouri înalte și lasă con de umbră în spatele lor, atenuând semnalul scleral și al grăsimii orbitare.
    - excavația coroidiană – sugestivă pentru melanoamele maligne coroidiene, reprezintă infiltrarea coroidei de către țesutul tumoral care prezintă o reflectivitate slabă.
    - extensia extrascleralã – sugestivă de asemenea pentru melanoamele maligne; țesutul tumoral exteriorizat extrascleral are o reflectivitate mai slabă decât aceea a grăsimii orbitare.
  - evidențiază efecte secundare ale formațiunii tumorale: decolări exudative de retină, hemoragii vitreene
- ***Ecografia Doppler***
  - permite identificarea structurilor vasculare majore intratumorale, aprecierea vitezei și direcției fluxului sanguin.
  - utilă în studiul melanoamelor maligne coroidiene, pentru urmărirea răspunsului terapeutic și formularea prognosticului.

OPȚIUNI TERAPEUTICE ÎN TUMORILE OCULARE

Observație periodică cu controale programate și respectate:

- tumora este de dimensiuni mici în grosime și suprafață
- ritmul de creștere este lent
- riscul de metastază este minim
- pacienți în vârstă, tarați
- este necesară documentare fotografică, ecografică și imagistică.

Tratament chirurgical conservator în tumorile iriene, de corp ciliar de dimensiuni mici

- Iridectomie sectorială
- Iridociclectomie
- Coroidociclectomie
- Coroidectomie parțială

Radioterapie

- Brahiterapie
  - folosește plăci radioactive suturate la nivelul sclerei în zona adiacentă tumorii.
  - izotopii radioactivi cei mai utilizați: ruthenium-106 (în Europa) și iod-125 (în Statele Unite); cobalt-60, intens folosit în trecut, este pe cale de a fi scos din uz.
  - avantaje: doză iradiantă mică, efecte sistemice reduse.
- Teleterapia (radioterapia externă)
  - folosește acceleratoare de particule și fascicole de protoni cu energii de ordinul 70 MeV.
  - cea convențională este tratamentul de elecție pentru ochii cu carcinom metastatic, melanom, retinoblastom, limfom și leucemie
- Gamma knife și radiochirurgia stereotactică
  - este o variantă de teleterapie cu raze gamma pe masă tumorală folosită în MMC (surse radiante de cobalt-60 dispuse stereotactic în jurul capului pacientului)
  - avantaje: posibilitatea efectuării întregului tratament într-o singură ședință; posibilitatea abordării cu bune rezultate a unor formațiuni tumorale voluminoase.

Tratament chirurgical

- Enucleație
  - tratamentul primar al melanomului coroidian
  - tratament secundar pentru tumorile metastatice dureroase
- Exenteația de orbită
  - tratamentul tumorilor invazive cu celule scuamoase ale conjunctivei, pleoape, sinusuri paranazale cu implicarea globului ocular
  - extensia extrascleralã a melanomului uveal posterior și rabdomiosarcom primar orbital (recent se propune o abordare conservatoare a acestei tumori)
  - recidivele orbitare postenucleație sau după tratamente conservatorii
  - constă în ablația în bloc a conținutului orbitar, de preferință prin formarea unui plan de clivaj între os și periost
  - este o operație mutilantă

Alte tehnici terapeutice

- Fotocoagularea Laser Ar, Kr
  - eficientă pentru tumori pigmentate, de mici dimensiuni, în general melanoame sub 3mm grosime și 7mm diametru bazal.
  - indicată pentru limitarea sau reducerea detașărilor retiniene seroase, asociate cu tumori vasculare benigne ale retinei și coroidei
  - în urma intervenției, rămâne o leziune atrofopigmentară corioretiniană.

- Termoterapia transpupilară (TTT) şi terapia hipertermică
  - se foloseşte un laser diodă cu lungime de undă de 810nm (infraroşu), care asigură o bună penetrare în profunzime a structurilor tisulare. Aplicaţia se realizează transpupilar, prin intermediul biomicroscopului, al microscopului operator sau al oftalmoscopului indirect.
  - mai frecvent sunt protocoale terapeutice multimodale care asociază terapia hipertermică cu brahiterapia sau cu chemoterapia, utilizabile în tratamentul unor mici melanoame uveale sau retinoblastoame.
- Terapia fotodinamică
  - în momentul de faţă, rezultatele terapiei fotodinamice sunt neconcludente în ceea ce priveşte tumorile intraoculare, dar apariţia fotosensibilizanţilor de ultimă generaţie, precum şi posibilitatea cuplării acestora cu anticorpi monoclonali specifici antitumorali ar putea creşte eficacitatea metodei.
  - aplicaţii posibile: melanoame uveale, retinoblastoame.
- Crioterapia
  - tratarea tumorilor şi pseudotumorilor vasculare retiniene selecţionate, precum şi a unor retinoblastoame de mici dimensiuni şi cu dispoziţie periferică. Crioaplicaţiile se fac sub control oftalmoscopic indirect, crioproba servind şi ca indentator scleral. Se efectuează congelări – decongelări succesive, de fiecare dată bulgărele de gheaţă acoperind în întregime suprafaţa tumorii.
  - este eficientă când îngheţarea este rapidă şi decongelarea înceată, lentă

Terapie paliativă

- Chimioterapia
  - presupune utilizarea unor scheme terapeutice citostatice complexe şi este coordonată de medicul oncolog în colaborare cu oncooftalmologul.
  - indicată în tumori dovedite ca fiind chimiosensibile – retinoblastoame, limfoame, infiltrate leucemice etc., mai ales dacă este vorba de afectări bilaterale sau extensii extraoculare şi sistemice.
  - în cazuri selecţionate, se poate lua în considerare chimioterapia locală, intravitreeană.
- Imunoterapia – ar putea fi folositoare în tratamentul MM uveale metastatice sau pentru pacienţii cu sindromul nevilor displazici

TUMORILE PLEOAPELOR

Tumori benigne	Histopatologic	Clinic	Evoluţie	Tratament
Xantelasmă	hipercolesterolemie	Depozit subcutanat gălbui în unghiul intern	Lent progresiv	Exereza
Papilom	Proliferare epitelială malpighiană keratinizare	+/-pediculată la marginea liberă, +/- keratinizată	keratinizare	Exereza
Veruca seboreică	Hiperplazie celule bazale ale epiteliului	Tumoră pigmentată verucoasă	staţionar	Exereza
Keratoza senilă (actinică)	Intraepitelială cu diskeratoză	Puţin strălucitoare, uscată scuamoasă	Risc ESC	Exereza
Keratoacantom	Hiperplazie epitelială	Tumoră crateriformă cu burelet periferic şi keratinizare centrală	Creştere rapidă Involuţie spontană Rar ESC	Exereza le nevoie
Hemangiom	Proliferare vasculară	Tumoră vasculară, plană., hipertrofică	Posibilă involuţie spontană	Corticoterapie Local : laser crio injecţii sclerozante exereza
Tumori maligne				
Epiteliom bazocelular	Dismetaplazie carcinomatoasă a epiteliului	Tumoră crateriformă, marginea perlată la nivelul pleoapei inferioare şi unghiului intern	Invazie locală Metastaze excepţionale	Chirugie Radioterapie crioterapie
Epiteliom spinocelular	De novo Pe keratoză senilă După keratoacantom	Tumoră cu margini eversate	Risc de metastaze ganglionare	Exereza chirurgicală în limite oncologice
Melanom malign	De novo După neocreştere rapidă hemoragii, ulceraţii	Tumoră pigmentată	Invazie locală metastaze	Exereză oncologică
Adenocarcinom al glandei Meibomius	Dismetaplazie carcinomatoasă glandulară	Asemănător cu şalazion, persistent, sau d' emble, invaziv	Invazie locală, metastaze	Excizie chirurgicală Radioterapie Exenteraţie

TUMORILE BENIGNE CONGENITALE

Hemoangiomul plan (capilar)

- pete roşii, neregulate, uşor reliefate ("pete de vin ») care se estompează la presiune
- situate mai frecvent la pleoapa superioară, apar imediat după naştere
- angioame extinse pe întreg teritoriul trigemenului, în cadrul angiomatozei encefalo- trigemino-faciale (maladia Sturge-Weber-Krabbe).

Hemangiomul tuberos (cavernos)

- formațiuni proeminente, lobulate, de culoare roşie când este localizat superficial, sau uşor albăstruie, când este mai profund, moale la palpare
- este situat mai ales la nivelul comisurilor (în zona suturilor embrionare)
- **după o fază de creştere rapidă în primii ani, aceste angioame evoluează frecvent spre regresie după vârsta de 5-6 ani.**
- Tratament
  - coagulare cu laser pentru leziunile debutante
  - injecție intralezionară cu corticoizi
  - corticoizi sistemic pentru leziunile extinse
  - injecție cu interferon α 2 b dacă este corticorezistentă
  - rezecție chirurgicală

Chistul dermoid

- localizat la nivelul pleoapei sau orbitei
- tumoră disembrionară mărginită de EPS care conține foliculi piloşi , glande sebacee, cheratină sebum
- situat mai frecvent la coada sprâncenii sau în unghiul intern, profund, în contact cu peretele osos
- tratamentul necesită extirpare în totalitate, împreună cu învelişul capsular; pot apare
- recidive când extirparea nu este completă.

Nevromul plexiform

- este o manifestare a maladiei Recklighausen, o neurofibromatoză, cu îngroşări neregulate ale nervilor mai voluminoşi

TUMORI BENIGNE DOBÂNDITE

Afecțiuni metabolice şi degenerative

- **Xantelasma** (xantomul plan)
  - mici tumorete gălbui, ovalare, uşor reliefate, situate subcutanat, la nivelul porțiunii interne a pleoapelor şi zonei periorbitare (uneori cu aspect în lunetă)

- mai frecvente la femei, după vârsta de 40 de ani, au o anumită predispoziție familială, la diabetici, hepatici.

- **Xantogranulom juvenil**
  - noduli cutanați galben-portocaliu la copii (coloraţia oranj este dată de vascularizaţie)
  - nodulii pot fi localizaţi şi pe suprafaţa irisului putând provoca hifemă spontan atraumatică

Formațiuni chistice palpebrale

- chist epidermic – mărginit de epiteliu pavimentos stratificat keratinizat (epiderm)
- chist dermoid – limitat de țesut asemănător dermului
- chist ductal sau sudoripar – înconjurat de epiteliu ductal excretor al glandelor sudoripare
- **Chistul epidermic de incluzie** (chist sebaceu)
  - mică tumoretă rotundă, alb galbenă
  - este localizat mai frecvent la nivelul unghiului intern în vecinătatea comisurii palpebrale
  - conține keratină care în momentul ruperii chistului se poate elibera pe suprafața pleoapei
  - necesită excizie în totalitate (împreună cu peretele)

Tumori verucoase

- **Veruci plane**
  - au aspect de papiloame, proeminente de culoare gălbuie sau cenuşie, cu suprafaţa mamelonată având o bază de implantare largă şi suplă.
  - veruca apare la adulți, este staționară sau creşte încet.
- **Papilom**
  - tumori benigne palpebrale relativ frecvente
  - poate fi sesil sau pedunculat
- **Keratoacantomul – hiperplazia pseudoepiteliomatoasă**
  - este o tumoră palpebrală rară
  - se caracterizează printr-o creştere rapidă de 2-6 săptămâni, urmată de o involuție spontană în timp de câteva luni.
  - clinic, are aspect de formaţiune nepigmentată, rozată, delimitată de un burelet, centrată de un crater plin cu cheratină.

Tumori ale foliculului pilos

Tumora	Sex	Localizare	Clinic
Tricoepiteliom	**Mai frecvent la femei**	**Pleoapa superioară Nazolabial Frunte**	**Nodul ferm, colorat**
Tricofoliculom	**-**	**-**	**Dilatare chistică a foliculului pilos Nodul ombilicat – în centru fir de păr alb**
Tricolemom	**-**	**Asociat cu carcinom de celule bazale, scuamos, sebaceu**	**Leziuni mici cu suprafața ulcerată**
Pilomatrixom	**Leziuni chistice la copii**	**Pleoapă, față, gât, coate Asociat cu distrofia miotonică/ Sd Gardner**	**Noduli fermi, solidari, subcutan, roz portocaliu Chist epidermoid sau epiteliom calcificat**

- **Tricoepiteliom**
  - nodul ferm, colorat la nivelul pielii
  - mai frecvent la femei
  - pot fi localizate la pleoapă, nazolabial, frunte
- **Tricofoliculom**
  - este o dilatare chistică a foliculului pilos care poate conține keratină
  - apare sub formă de noduli mici ombilicați având în centru un fir de păr alb
- **Tricolemoma**
  - sunt mici leziuni cu suprafața ulcerată
  - pot fi asociate cu carcinom cu celule bazale, scuamos, sebaceu
- **Pilomatrixoma**
  - epiteliom calcificat
  - noduli fermi, solidari, acoperiți de piele normală, roz
  - noduli subcutanați roz-portocaliu
  - poate fi localizat pe pleoapă, față, gât, coate, poate ajunge la 5-30mm în diametru
  - pare a fi un chist epidermoid

Tumorile melanice benigne **- Nevii pigmentari** melanotici

- sunt leziuni pigmentate ale pleoapei congenitale sau dobândite de diverse dimensiuni, (de la 1-2 mm până la mai mulți cm).
- după profunzimea localizării se disting:
  - *nevi de joncțiune*, formațiuni plate, maronii, localizate la joncțiunea epiderm\derm, au potențial malign
  - *nevii dermici*, sunt mai proeminenți, dar pot să nu fie vizibil pigmentați, având sediul în derm;

- *nevii micşti*, sunt tumorete puţin reliefate

- în funcție de suprafață nevii pigmentari sunt:
  - *nevi plani*, cu aspect de pete pigmentate, de formă, mărime şi cu localizare variată (adesea pe marginea liberă);
  - *nevi tuberoşi*, mai proeminenți, mai mult sau mai puțin pigmentați.
  - *nevi piloşi*, acoperiți de fire de păr;
  - *naevus Otta*, cu aspect de pată cenuşie albăstruie, dispus în teritoriul nervului trigemen, sau foarte rar extinsă şi la nivelul conjunctivei şi uveei homolaterale.
- există un risc redus de transformare malignă, acesta crescând în cazul nevilor mai superficiali.
- degenerarea malignă se poate produce spontan sau ca urmare a unor iritații mecanice ori a traumatizării leziunilor benigne.
- tratamentul nevilor pigmentari cu caractere benigne rămâne o problemă controversată
  - exereza chirurgicală totală, atât din rațiuni cosmetice cât şi datorită riscului de tansformare malignă
  - supravegherea atentă a acestor leziuni.

LEZIUNI PRECANCEROASE

Cheratoza actinică (solară)

- este cea mai frecventă leziune precanceroasă
- este localizată la față, pleoape, scalp putând fi unică sau multiplă
- 12% evoluează către carcinom cu celule scuamoase
- unele pot evolua către carcinom cu celule bazale
- este o leziune frecventă, a tegumentelor expuse la soare, pe un fond tegumentar modificat, ce apare îndeosebi la persoane de vârstă medie
- clinic se observă leziuni plate, cu aspect hipercheratozic, solzos, sau mai rar, cu aspect papilomatos, înconjurate de eritem
- tratament:
  - aplicații de antimitotice (5-fluorouracil),
  - crioterapia şi excizia simplă când sunt suspecte de malignizare.

Xeroderma pigmentosum

- clinic : pe suprafețele cutanate expuse la soare, (incluzând pielea pleoapelor), apar pete eritematoase şi telangiectazii, însoțite de zone pigmentate şi atrofice
- în evoluție, aceste leziuni se transformă în neoformații epiteliomatoase, bazo şi spinocelulare, care se ulcerează şi se extind la conjunctivă şi orbită. În final, se produce o alterare progresivă a stării generale, copilul decedând în stare cașectică.

TUMORI DOBÂNDITE MALIGNE

Tumori primitive epiteliale maligne

- sunt cele mai frecvente tumori palpebrale maligne, precum şi cele mai frecvente dintre cancerele feţei
- vârsta medie a pacienţilor este de 50- 60 ani
- repartiţia pe sexe este egală.

- **Carcinomul (epiteliomul) cu celule bazale (bazocelular)**
  - reprezintă aproximativ 80% din carcinoamele pleoapelor
  - este localizat îndeosebi la nivelul unghiului intern al pleoapei inferioare; urmează în ordinea frecvenţei, localizarea la nivelul cantusului intern, pleoapei superioare şi cantusului extern
  - **malignitatea este locală şi foarte rar metastazează**.
  - forme anatomo-clinice:
    - ***perlat*** - nodul izolat, ferm, cenuşiu, deprimat în mijloc, înconjurat de perle epiteliomatoase, situat pe o zonă îndurată;
    - ***ulcerat***, urmează în evoluţia epiteliomului perlat; nodulul se ulcerează şi se acoperă de o crustă hematică, formaţiunea neavând tendinţa spre vindecare;
    - ***plan cicatriceal (sclerozant),*** are formă de placă infiltrată, cu modificări minime ale suprafeţei, care poate mima o inflamaţie cronică (blefarită cronică marginală).
    - ***vegetant***, mai rar, evoleazã la nivelul unui papilom preexistent.
  - evoluţia carcinomului bazocelular este lentă (5-15 ani), extensia fiind numai locală, spre pleoape, comisurile palpebrale, dar şi în profunzime, spre ţesutul celular al orbitei şi sinusurile învecinate. Invazia ganglionară şi metastazele sunt excepţionale.
  - tratamentul constă în
    - ***Excizia chirurgicală largă*** exereză şi biopsie;
      - se recomandă păstrarea unei limite de siguranţă oncologică, excizia trebuind să înainteze cel putin 4-5 mm în ţesut aparent sănătos
      - pierderile de substanţă în cazurile cu leziuni extinse se completează prin plastii palpebrale cu lambouri pediculate sau prin grefe cutanate ori cutaneo-mucoase.
    - ***Radioterapia*** se poate aplica
      - preoperator, unii autori susţinând că poate avea un efect de combatere a recidivelor
      - postoperator, tratamentul radioterapic, este indicat în cazurile în care nu se poate respecta limita de siguranţă oncologică prin tehnica operatorie aplicată
      - segmentul anterior al ochiului se protejează

- în formele neinfiltrative, nodular-ulcerative,cu leziuni mici, sub 1,5\0,5 cm, se poate aplica radioterapia de contact.

➢ ***Crioterapia*** se indică în epitelioamele bazocelulare mici,superficiale.

➢ ***Laserterapia cu dioxid de carbon*** este benefică în epitelioamele bazocelulare bine delimitate ale marginilor palpebrale fără interesarea conjunctivei.

➢ ***Chimioterapia*** pe cale generală se indică numai în cazurile depăşite, în care excizia şi radioterapia nu mai dau rezultate.

- **Carcinomul cu celule scuamoase (spinocelular)**
  - este o tumoră malignă a epidermului, ce apare cu o frecvență mult mai redusă (2-5% din tumorile palpebrale maligne)
  - apare după 50 de ani şi este mai agresiv decât carcinomul cu celule bazale
  - factori de risc : expunerea la soare (cheratoza solară), sau prezența altor leziuni precanceroase (xeroderma pigmentosum)
  - poate fi asociat cu HPV, HIV
  - afectează frecvent pleoapa superioară
  - **are o mare capacitate de metastazare**
  - extensie
    - ➢ în suprafață spre pleoape şi comisuri
    - ➢ în profunzime : fund de sac conjunctival, frecvent şi grav în orbită (persoane în vârstă, cu extensie tenebrantă, cu respectarea mult timp a globului ocular)
    - ➢ la pereții orbitari, sinusuri adiacente : maxilar, etmoidal
  - forme clinice :
    - ➢ ***formă nodulară***: cu hipercheratoză, margini neregulate, asemănătoare epiteliomului bazocelular de tip perlat;
    - ➢ ***formă de placă***: cu aspect eritematos ,crustă hipercheratozică şi hematică ;
    - ➢ ***forma ulcerată***: cu baza congestionată,indurată,bine delimitată,cu margini abrupte.
    - ➢ ***t***oate aceste leziuni se pot ulcera, pot disemina pe cale limfatică şi perineurală şi pot metastaza.
  - indicațiile terapeutice depind de :
    - ➢ extinderea în suprafață a tumorii
    - ➢ infiltrația profundă tumorală
  - tratamentul
    - ➢ utilizează metode asemănătoare cu cele aplicate în carcinomul bazocelular
    - ➢ examenul histopatologic confirmă tipul de tumoră.

- extensia orbitară în cazurile avansate poate necesita exenterație.

Tumori primitive melanice maligne

- **Melanomul malign**
  - afectează rar pleoapele (sub 1% din cancerele pleoapei)
  - leziune plană cu margini neregulate și pigmentație variabilă sau leziune negricioasă nodulară
  - factorii de risc sunt
    - vârsta înaintată, rasa albă
    - expunerea la soare
    - unele sindroame cutanate (sindromul nevilor displazici, xeroderma pigmentosum).
  - clasificarea oncologică T.N.M. indică invazia ganglionară si metastazarea leziunii.
  - tratament
    - ***Chirurgical - excizie largă***, cu respectarea limitei de siguranță oncologică (10 mm, confirmată histologic), atât în suprafață cât și în profunzime, atunci când este posibil. Se recomandă utilizarea bisturiului cu laser cu CO_2 sau prin criochirurgie. Când există suspiciunea invadării ganglionilor sateliți, se efectuează evidarea ganglionară.
    - ***Radioterapia*** se efectuează prin cobaltoterapie sau iradierea cu raze beta.
    - ***Chimioterapia*** se aplică în asociere cu tratamentul operator sau numai ca metodă paleativă în cazurile depașite chirurgical.
  - prognosticul în melanomul malign este corelat cu profunzimea histologică a invaziei și cu grosimea leziunii; astfel, supraviețuirea la 5 ani după excizie este de 100% în cazul unor tumori sub 0,75 mm grosime, și de numai 50% pentru leziuni peste 1,5 mm.

Tumori primitive conjunctive maligne

- **Sarcom de pleoapă** - excepțional

- **Sarcomul Kaposi**
  - este o tumoră rară
  - apare mai frecvent la nivelul pleoapei superioare
  - nodul vascular, roșietic violaceu de 1-2 cm diametru, care poate afecta și conjunctiva, apar în SIDA
  - pentru angiosarcoamele care se însoțesc de simptome evidente, se poate efectua un tratament radioterapic paleativ.

Tumori primitive glandulare maligne

- **Adenocarcinom sebaceu**
  - tumoră rar întalnită (reprezintă 1-2% din tumorile maligne ale pleoapelor), se dezvoltă din glandele Meibomius sau mai rar din glandele Zeiss,
  - este o leziune agresivă, generând o rată mare a mortalităţii
  - poate fi mascat printr-un diagnostic eronat de şalazion recurent sau blefarită cronică
  - factorii de risc includ vârsta înaintată şi sexul feminin.
  - apare mai frecvent la pleoapa superioară
  - poate fi adesea asociat cu madaroză
  - tratamentul constă în
    - excizie largă a formaţiunii tumorale (cu criocoagulare şi biopsie) , cu limită de siguranţă oncologică; uneori acest deziderat poate fi destul de greu de obţinut, datorită extensiei multicentrice
    - radioterapie – paleativ

Tumori limfoide maligne

- aspect boselat la nivelul pleoapei având aspect de multiple şalazioane
- poate fi prezent în cadrul limfosarcomului cu prognosticul bolii de fond
- cel mai frecvent sunt localizate în fundurile de sac conjunctivale

- **Limfom malign**
  - localizat mai mult conjunctival
  - asociat în 10% cu boală sistemică
  - sunt limfoame non Hodkin şi cu celule B

- **Limfom Burkitt**
  - frecvent la copii africani
  - are predilecţie pentru ţesuturile perioculare
  - s-a demonstrat asociere cu virusuri Epstein-Barr

Tumori neurogenice

- **Neurofibrom** – se asociază cu neurofibromatoza

- **Neurilemon (Schwanom)**
  - nodul palpebral unic compus din celule Schwann, localizat frecvent lângă cantusul intern
  - poate fi asociat cu neurofibromatoza
  - tratament : la nevoie – excizie

- **Carcinom cu celule Merkel**
  - tumori rare, roz albăstrui localizate în pleoapa superioară cu metastaze şi deces la 30%
  - tratament : excizie cu chimioterapie, disecţie limfatică şi radioterapie

TUMORI METASTATICE – foarte rare

Tratament al tumorilor maligne palpebrale

- Excizie chirurgicală
  - carcinoame bazocelulare - excizie la 4 mm de zona tumorală
  - excizie radicală largă în carcinoamele bazocelulare de dimensiuni mari, carcinoame spinocelelare şi sebacee, melanoame
- Radioterapie
  - carcinom bazocelular de dimensiuni mici fără atingerea cantusului intern
  - sarcom Kaposi
- Crioterapie
  - carcinom bazocelular de dimensiuni mici şi superficial
- Chimioterapie în tumori metastatice

TUMORILE ORBITEI

LEZIUNI CHISTICE ORBITARE			
Chist dermoid	**Cea mai frecventă tumoră congenital**	**În cadranul superoextern al orbitei Conține glande sebacee, folicul pilos, keratină**	**Exereza completă**
Teratom	**Tumoră congenitală**	**Creşte în volum după naştere cu zone chistice grăsoase, calcificări +/- exoftalmie**	**Exereză totală, completă**
Cefalocel		**Herniere în orbită a creierului / meningelui, ambele Exoftalmie pulsatilă**	
TUMORI BENIGNE ORBITARE			
Hemangiom capilar	**Prezent în primele săptămâni, luni, se lărgesc la 6-12 luni, se pot stabiliza, regresa la 5-8 ani (80%) Mai frecvent la femei**	**Forme clinice multiple**	**Nu se intervine chirurgical pentru că se pot rezorbi spontan Exereză chirurgicală**

			Radioterapie **Corticoterapie** **Laser**
Hemangiom cavernos	**Malformaţie vasculară, rară, la copil mare, adult tânăr**	**Exoftalmie progresivă, nedureroasă, tumoră încapsulată**	**Excizie totală**
Limfangiom	**Copil mic**	**Tumoră benignă infiltrantă, rară la nivelul pleoapelor, conjunctiva orbitară localizată superonazal, agresivă**	**Monitorizare** **Nu exereză datorită caracterului infiltrativ al tumorii**
Adenompleiomorf al glandelor lacrimale	**20-50 ani**	**Afectează lobul orbitar al glandei lacrimale cu exoftalmie, diplopie**	**Extirparea tumorii**
Displazie fibroasă a orbitei	**Cea mai frecventă tumoră fibroosoasă la copil** **Rar**	**Exoftalmie, diplopie, scăderea AV**	
Granulom eozinofil	**Copil adolescent**	**Superotemporal, debut rapid, evoluţie dureroasă**	**Steroizi** **radioterapie**
TUMORI MALIGNE LA ADULT			
Gliom de nerv optic şi chiasmă	**30% asociat cu maladie Recklinghausen şi atunci are caracter malign** **copil 10 ani** **lent evolutiv** **mai frecvent la femei**	**Exoftalmie tardiv, axială, lent evolutivă** **Strabism** **Scăderea AV** **Edem papilar**	**Excizie când tumora este uneori la nervul optic** **Dacă tumora extinsă se asociază radioterapie**
Meningiom teacă de nerv optic	**Potenţial metastatic** **Tumoră foarte rară**	**Scăderea AV** **Edem papilar** **Strabism** **Exoftalmie** **Atrofie optică**	**Excizie chirurgicală**
Limfom / limfosarcom	**Grad redus de malignitate** **Proliferare limfocite monoclonale B (non Hodkin)** **50-70 ani**	**Exoftalmie progresivă, săptămâni, luni** **Leziuni "pată de somon" subconjunctival intactă**	**Monitorizat dacă nu există determinare sistemică** **Chimio, radioterapie**
Carcinom de glandă lacrimală	**Cea mai frecventă tumoră malignă de glandă lacrimală cu metastazare ridicată** **40 ani**	**Exoftalmie importantă cu ptoză, diplopie** **Durere** **Hipoestezie corneeană**	**Excizie în bloc sau exenteraţie** **Prognostic rezervat**

TUMORI MALIGNE LA COPIL			
Rabdomiosarcom	**Tumoră malignă la copil Mai frecvent la băieți Localizat intraconic sau superior Diseminare hematogenă în pleoapă și limfatică**	**Exoftalmie Ptoză Pseudoinflamații orbitare (celulită)**	**Urgent biopsie pentru a preveni metastaze Excizie în tumori localizate Chimioterapie radioterapie**
Neurofibrom plexiform	**Copil asociat cu neurofibromatoză**	**Localizat anterior "ghem de sfoară" în pleoapă sau posterior Tumoră difuză, fără capsulă**	**Evitarea rezecției chirurgicale**
Sarcom granulocitic – clorom	**Formă extramedulară a leucemiei mieloblastice**	**Exoftalmie unilaterală, nedureroasă, progresivă, înainte de diagnosticul de leucemie Coloratie violacee apleoapei cu echimoze (diagnostic diferențial cu rabdomiosarcom, neuroblastom)**	**Chimioterapie**
TUMORI METASTATICE LA COPIL			
Neuroblastom	**Cea mai frecventă tumoră metastatică la copil Înainte de 5 ani (22 luni) Tumoră originală în lanțul ganglionar simpatic, mediatin**	**Diagnostic tardiv Rata supraviețuire 15% Tumoră localizată superolateral Clinic bilateral Exoftalmie, echimoze Edem papilar**	**Biopsie prin incizie Tratament chirurgical Radioterapie chimioterapie**
Sarcom Ewing	**Tumoră orbitară metastatică cu origine osoasă în schelet axial, oase lungi 20-30 ani**	**Exoftalmie Inflamații și hemoragii în tumoră prin necroză**	**Evoluție fatală radiosensibil**

Tumorile orbitare benigne sau maligne produc exoftalmie tumorală ireductibilă, axială sau laterală, nedureroasă, însoțită sau nu de diplopie

Pot afecta AV, câmpul vizual sau prin compresiune tumorală invadează papila.

LEZIUNI CHISTICE ORBITARE

Chistul dermoid

- Cea mai frecventă tumoră care se dezvoltă de la structurile embrionare epidermice
- tumoră congenitală de tip teratom(choristom) ce apare prin deplasarea ectodermului spre zonele subcutanate, de-a lungul fisurilor embrionare
- conține un chist cu epiteliu keratinizat care conține structuri dermice anexe: fire de păr, glande sebacee, sudoripare,cheratină ,și mai rar, chiar dinți, conținute într-o capsulă fibroasă
- poate fi localizat superficial (anterior de septul orbitar), sau profund (posterior de septul orbitar).
- *Dermoidul superficial*
  - apare din primii ani de viață;
  - are aspect de tumoretă rotundă, netedă, de consistență fermă, nedureroasă, de aprox. 1-2 cm diametru, mobilă sub tegument, în porțiunea supero- temporală a orbitei, anterior de septul orbitar
  - dezvoltarea este lentă;
- *Dermoidul profund*
  - apare la adolescenți sau adulți ;
  - semne clinice : exoftalmie progresivă, deplasarea globului ocular, prezența unei tumori ferme cu margini posterioare imprecise,tulburări de motilitate oculară,și chiar scăderea vederii;
  - poate fi asociat cu defect osos
  - se poate extinde dincolo de orbită la sinusul frontal ,fosa temporală sau craniu.
- Tratament - chirurgical
  - excizia completă ,împreună cu capsula, evitând pe cât posibil ruperea acesteia
  - excizia incompletă poate duce la recidive, iar pierderea conținutului în țesuturile din jur poate genera o inflamație dureroasă, granulomatoasă, urmată de fibroză.
  - chistul dermoid profund,extins la sinusuri sau intracranian necesită o abordare în echipă cu specialistul O.R.L.-ist sau neurochirurg.

Chist epidermoid (coristom)

- derivă din elemente epidermale
- conține cheratină
- ruptura lui poate da proces acut inflamator

Teratom

- tumoră congenitală rară, cu creștere rapidă, conține celule din toate trei straturile germinative

- poate fi solid, chistic (mai frecvent) sau ambele
- tumora este benignă, dar unele forme solide la nou născut pot fi maligne
- poate fi intraorbitar, intraocular, orbitar cu extensie intracraniană sau secundar orbitar prin extensie de la o tumoră cerebrală
- extirparea chistului cu cămaşă prin plan de clivaj foarte dificil uneori poate predispune la recidivă dacă cămaşa nu a fost decupată în totalitate
- neoperat antrenează moartea în primele săptămâni de viaţă

Cefalocel

- sunt anomalii congenitale care constau în hernierea la nivelul orbitei a creierului - encefalocel, meningelor - meningocel sau a ambelor structuri – meningoencefalocel
- aceste malformaţii pot fi localizate:
  - *Anterior* prin defect de coalescenţă fronto maxilară în unghiul superointern al orbitei cu deplasarea globului anterior şi temporal
  - *Posterior* – excepţional prin displazie de sfenoid
    - este localizat pe peretele superointern al orbitei
    - se poate însoţi de malformaţii oculare – microftalmie
    - exoftalmia este anterioară şi inferioară
- CT arată defectul osos responsabil de hernierea acestor structuri

Tumori parazitare

- **Chist hidatic al orbitei**
  - este o echinococoză primitivă
  - este prezent la copil, adolescent
  - are debut insidios cu dureri orbitare sau retroorbitare care se accentuează, devin permanente, paroxistice
  - exoftalmie progresivă după 3-5 luni, discretă până la exorbitism
  - tratament chirurgical cu exereza chistului după formolizare prin puncţie prealabilă
  - posibile reacţii anafilactice

PSEUDOTUMORI INFLAMATORII

- prezintă simptomele unei tumori orbitare (exoftalmie, limitarea motilităţii oculare, chemozis conjunctival, masă tumorală) care la examen histologic şi tratament medical are un caracter inflamator cronic, nespecific
- debut 15-20 ani, mai frecvent la femei, uneori bilateral
- durere orbitară prin participarea muşchilor în procesul inflamator
- diplopie prin afectarea muşchiului mic oblic, drept inferior
- semne obiective variabile în funcţie de localizarea inflamaţiei
- diagnosticul diferenţial se face cu

La adulți	**La copii**
celulita orbitară **inflamații orbitale în :** - **sarcoidoză (uveită, dacrioadenită, leziuni orbitare)** - **granulomatoza Wegener (leziuni de tract respirator, vasculite, nefrite, inflamații orbitare, uveite)** - **sindrom Sjogren (ochi uscat, gură uscată, boli autoimune, lărgirea glandei lacrimale)**	**celulita orbitară** **ruptură de chist dermoid** **rabdomiosarcom** **neuroblastom – metastaze** **leucemie orbitară infiltrativă**

- tratament – steroidian poate fi eficace – prednison 60-100mg/zi
  - dacă semnele orbitale nu cedează este necesară biopsie
  - iradierea oculară şi agenții citotoxici sunt uneori indicați în cazurile rezistente

TUMORI FIBROOSOASE

Displazia fibroasă

- este o tumoră de țesut conjunctiv, cartilaj, oase
- tumora are evoluție progresivă şi afectează copilul şi adultul tânăr

Osteom orbitar

- tumoră benignă ce apare la tineri de sex masculin, cu evoluție lentă
- tumoră de perete osos orbitar cu origine în sinusurile paranazale, sinusul frontal, etmoidal, rar maxilar, sfenoidal sau periorbitar
- clinic : semne sinuzale (obstrucție nazală, catar nazal, epistaxis) şi exoftalmie laterală ireductibilă

Osteosarcom

- primitiv la tineri cu antecedente de traumatism cu prognostic rezervat
- secundar după o latență de 10-30 ani după retinoblastom iradiat

Sarcom Ewing

- este o tumoră orbitară metastatică, a doua ca frecvență, cu origine osoasă în extremități şi schelet axial
- este prezentă la tineri 20-30 de ani
- se poate însoți de exoftalmie, hemoragii şi inflamații de la necroza tumorală
- fără modificări radiologice
- radiosensibilă, dar evoluția poate fi fatală

TUMORI HISTIOCITARE

– grup de dezordini rezultat din proliferarea anormală a histiocitelor (celule Langerhans) care pot interesa orbita.

Granulom eozinofil

- tumoră benignă, izolată
- localizat superotemporal în orbită
- este prezentă la copil, adolescent
- CT şi radiografia arată leziuni osteolitice delimitate

Boala Hans Schuller Cristian

- triada simptomatică : exoftalmie, diabet insipid, leziuni osoase multifocale
- tineri şi adolescenți de sex masculin cu tumoră localizată în partea superolaterală a plafonului orbitar
- caracter mai agresiv
- tratamentul se face cu steroizi sistemic, la nevoie chimioterapie
- prognostic favorabil

Boala Letterer-Siwe

- cea mai severă şi malignă
- copil 2 ani, rată de supraviețuire 50%
- leziuni oculo-orbitare rare
- tratament chimioterapic şi sistemic steroidian

Xantogranulom juvenil (nevoxantoendoteliom)

- proliferare histiocitară a pielii înainte de 1 an
- noduli galben portocaliu pentru că se combină vascularizația roşie cu conținutul în lipide galbene
- poate interesa irisul (producând hifemă spontan), muşchi, glande salivare, stomac, alte organe interne
- rar este asociat cu granulom orbitar, când se însoțește de exoftalmie

TUMORI BENIGNE PROPAGATE IN ORBITA

Tumori din fosa cerebrală medie

- **Meningiom de aripă mică a sfenoidului** - propagat prin efracția peretelui osos poate antrena o exoftalmie redusă, dar tumora poate creşte în orbită simulând o tumoră primară
  - este localizat temporal
  - se poate însoți de exoftalmie şi edem papilar
  - CT arată hiperostoză şi calcificări
  - intervenție chirurgicală pe cale endocraniană

- **Tumoră din regiunea lateroselară** se poate propaga în orbită simulând o tumoră primitivă

Fibrom nazofaringian

- tumoră rară, este prezentă la adolescenţi de sex masculin
- pătrunde în orbită prin fanta sfenomaxilară sau sfenoidală după invazia bazei craniului
- exoftalmia este importantă însoțită de edem palpebral, paralizii oculomotorii, cecitate prin compresiunea nervului optic

TUMORI INTRAOCULARE PROPAGATE IN ORBITA

Gliom de retină neglijat invadează orbita şi se prezintă ca o tumoră monstruoasă

Sarcom melanic al coroidei se poate propaga secundar în orbită cu recidive orbitare repetate la ani după enucleație

TUMORI DE PĂRȚI MOI PROPAGATE ÎN ORBITĂ

Epiteliom palpebral când este situat în unghiul intern la persoane în vârstă, cu evoluție lentă, ani

Nevocarcinom de conjunctivă dezvoltat pe caruncula, pliu semilunar – poate genera tumoră infiltrativă în orbită cu aspect de formațiune cu noduli multipli cu treneuri pigmentare.

Mucocel

- reprezintă o colecție de secreții la nivelul unui sinus paranazal datorată obstrucției orificiilor de drenaj printr-o infecție, alergie, traumatism,tumoră, sau o leziune congenitală
- în evoluție, prin erodarea pereților sinusali se produce extensia în orbită în ordinea frecvenței sunt afectate: sinusul frontal, etmoid şi mai rar, sinusul maxilar
- apare la adult sau la vârstnic;
- se manifestă prin:
  - cefalee
  - exoftalmie progresivă cu deplasarea infero- externă a globului
  - formațiune renitentă, fluctuentă ,situată în porțiunea supero- internă a orbitei;
  - C.T. arată o opacifiere a sinusului frontal sau etmoid,cu absența septului etmoidal şi prezența unui defect osos care favorizează o extensie intraorbitară
  - ecografia-B: evidențiază o leziune bine definită cu ecogenitate internă redusă;

- tratamentul este efectuat de către specialistul O.R.L.-ist, şi constă în excizarea completă a mucocelului, restabilirea drenajului normal al sinusului sau obliterarea cavității sinusale.
- ***Mucocel de sinus frontal***
  - sinus frontal dilatat, bombează în cavitatea orbitară
  - tumoră la adult, localizată în unghiul supero-intern al orbitei, boselată, care împinge globul ocular
  - exoftalmie importantă
  - diagnostic diferențial între mucocel gigant şi meningocel dificil
  - mucocel etmoidal – rar
  - mucocel de sinus maxilar - excepțional

TUMORI VASCULARE ALE ORBITEI - Sunt cele mai frecvente tumori benigne în orbită

Hemangiomul capilar

- este cea mai frecventă tumoră orbito-periorbitară la copii cu involuție spontană în următorii ani
- apare în primele săptămâni-luni de viață, se lărgesc la 6-12 luni, se pot stabiliza cu regresie completă la 5-8ani la 80% din copii
- nu este bine delimitat, se poate extinde la pleoapă
- are predilecție pentru cadranul nazal superior al orbitei
- mai frecvent la femei decât la bărbați (3/2)
- semnele clinice:
  - tumoră roşie-violacee situată subcutanat, la nivelul pleoapelor sau în porțiunea anterioară a orbitei ,vizibilă prin tegument;
  - este posibilă atât modificarea culorii spre albastru- violaceu, cât şi mărirea dimensiunilor leziunii în timpul plânsului sau efortului
  - tumoră orbitară profundă, care nu este vizibilă , fără modificări de culoare ale pielii; generează exoftalmie unilaterală, de grad variabil (accentuată după manevra Valsava)
  - localizarea cea mai frecventă este în porțiunea anterioară şi superioară a orbitei cu deplasare a globului de la poziția lui axială
  - hemangioamele capilare mari pot fi asociate cu manifestări sistemice
  - C.T. este necesară în cazurile cu leziuni profunde,
- tratament
  - în unele cazuri nu se intervine terapeutic având în vedere posibilitatea rezorbției spontane.
  - injectarea de corticosteroizi intralezional (în stadiile incipiente ale leziunii), triamcinolon asociat cu dexametazonă

- administrarea de steroizi sistemic (în aceste cazuri este posibilă apariţia unei recidive cu fenomen de rebound la întreruperea tratamentului),
- interferon;
- laser,
- radioterapie cu doză scăzută
- excizia tumorii cu bisturiu electric în cazul unor hemangioame bine delimitate, situate în porţiunea anterioară a orbitei, când perioada de creştere a formaţiunii s-a oprit.

Hemangiomul cavernos

- cea mai frecventă tumoră benignă orbitară la adult
- predomină la femei -70% din cazuri în decada a patra sau a cincea de viaţă
- situat intraconic,imediat în spatele globului
- are dezvoltare lentă, progresivă
- semne clinice:
  - exoftalmie axială (în leziune intraconală) progresivă după 40 de ani, cu posibilă compresie a nervului optic
  - leziuni de vârf de orbită
  - limitarea motilităţii oculare
  - edem papilar, pliuri coroidiene prin compresie de nerv optic
  - scăderea acuităţii vizuale
  - strabism
  - creşterea PIO
- tratament
  - excizie chirurgicală completă (tumora este bine încapsulată şi relativ uşor de excizat)
    când leziunea creşte progresiv.

Hemangiopericitom

- tumoră rară cu pericite anormale care înconjură vasele
- femei, vârstă medie
- localizată în porţiunea superioară a orbitei
- poate da metastaze în pleoapă
- semne clinice: exoftalmie progresivă
- tratament: excizie completă

Limfangiomul

- tumoră congenitală rară a vaselor limfatice, care apare de obicei în copilărie
- sunt malformaţii vasculare congenitale benigne care pot afecta conjunctiva, pleoapele sau orbita profund
- tipic tumora este prezentă în primele decade de viaţă
- evoluţie lentă, cu exoftalmie lent progresivă sau brusc instalată

- leziunile superficiale sunt mai frecvente şi pot avea prognostic mai bun pentru vedere decât leziunile de profunzime
- CT şi RMN evidenţiază structura multicompartimentată a malformaţiilor limfovenoase
- forme clinice:
  - leziuni superficiale, anterioare, cu spaţii chistice ale pleoapei sau conjunctivei,care uneori pot conţine şi sânge
  - leziuni orbitare profunde, ce nu se observă la inspecţie, dar care conduc la o exoftalmie progresivă, cu apariţia unor fenomene acute:durere, hemoragie("chistul de ciocolată'') şi scăderea vederii.
- tratament
  - dificil datorită naturii infiltrative a tumorii
  - **limfangiomul se monitorizează fără a se interveni terapeutic.**
  - în cazul unei sângerări (""chist de ciocolată'') care poate conduce la scăderea vederii, chistul este drenat chirurgical sau rezecat (cu laserul cu dioxid de carbon); extirparea este de multe ori subtotală (limfangiomul este friabil, fără capsulă externă).

Adenom pleiomorfic al glandei lacrimale - tumoră benignă cu celule mixte

- este cea mai frecventă tumoră a glandei lacrimale, reprezentând aprox. 50% din tumorile epiteliale ale glandei lacrimale
- afectează cu precădere lobul orbitar al glandei lacrimale
- apare frecvent la persoane cu vârste cuprinse între 20-50 de ani, atât la bărbaţi cât şi la femei
- se asociază cu exoftalmie, diplopie, striuri retiniene
- tumori lent progresive, ajungând la dimensiuni evidenţiabile clinic în aproximativ 1 an de la debutul bolii.
- tratamentul constă în extirparea tumorii cu capsulă intactă şi examen histopatologic (nu se practică biopsia preoperatorie pentru că poate favoriza diseminare orbitară)
- prognosticul este în general bun.

TUMORILE STRUCTURILOR NERVOASE ALE ORBITEI

Gliomul nervului optic

- este o tumoră benignă, derivată din astrocite, relativ frecventă la copii (20-25%), rară la adulţi, lent evolutivă, spre sfârşitul primei decade de viaţă
- predomină la sexul feminin
- la adult poate fi asociat cu neurofibromatoza tip I 70% şi atunci are caracter malign
- evoluţia lentă a gliomului de nerv optic necesită supraveghere atentă prelungită a pacientului oftalmologic, radiologic, neurochirurgical

- tumora este în aparență benignă și este asociată cu morbiditate și mortalitate semnificativă, mai ales atunci când tumora se extinde la chiasma optică, hipotalamus, ventricul III, de aceea este necesară excizia tumorii când este localizată la nervul optic
- semne clinice:
  - scăderea progresivă a acuității vizuale fără corelație cu exoftalmia
  - scăderea precoce a AV asociat cu durere
  - exoftalmie axială cu debut tardiv, urmând scăderea de vedere
  - motilitatea oculară poate fi afectată
  - edem papilar care evoluează spre atrofie optică, vene angorjate
  - extensia intracraniană poate produce cefalee și durere locală
- investigații paraclinice:
  - C.T.: arată dilatarea fuziformă a nervului optic care este isodens până la creier
  - R.M.N.: evidențiază extensia intracraniană până în canalul optic și chiasma optică
- deși tumora este benignă și cu creștere lentă, glioamele sunt asociate cu morbiditate și mortalitate posibilă când tumora se întinde până la chiasma optică, hipotalamus, ventricul III
- tratament:
  - în cazurile cu afectare izolată a nervului optic, cu acuitate vizuală normală, și exoftalmie moderată, se recomandă monitorizarea pacientului, fără alte măsuri terapeutice, cu excizia tumorii în funcție de RMN prin orbitotomie laterală
  - la pacienții cu exoftalmie severă, durere, extensie posterioară spre chiasmă, se practică excizie chirurgicală cu păstrarea globului ocular;
  - dacă tumora s-a exins la chiasmă, intervenția chirurgicală nu este indicată
  - în cazurile cu interesare chiasmatică, sau hipotalamică, chimioterapia și radioterapia preced intervenția operatorie neurochirurgicală la nevoie
  - prognosticul vital este favorabil în cazurile cu leziuni limitate la nervul optic, dar destul de sever la pacienții cu extensie intracraniană a leziunilor.

Glioblastom

- prezent la adult
- se însoțește de scăderea bilaterală a AV
- poate fi letal în 3-9 luni

Meningiomul tecilor nervului optic

- este o tumoră benignă rară (locul II ca frecvență pentru tumorile de nerv optic după glioame), care se dezvoltă din celulele meningoteliale ale meningelor (arahnoida) în lungul nervului optic în interiorul orbitei sau în interiorul canalului optic
- apar la persoane de vârstă mijlocie (40 ani) cu o ușoară predominență la femei(F\M:1,5\1)
- poate fi asociată cu neurofibromatoza
- tumora este unilaterală, rar se poate extinde la al doilea ochi
- factorii de risc pentru extensia intracraniană şi implicarea celui de al doilea nerv optic sunt
  - localizarea intracanaliculară a tumorii
  - vârsta mai mică
  - prezența neurofibromatozei tip II
- clinic:
  - ebluisarea tranzitorie unilaterală a vederii (ca simptom inițial)
  - semne oculare (evoluează aproximativ în această ordine)
    - ➢ scăderea vederii progresiv, unilateral
    - ➢ semne de neuropatie optică prin compresiune tumorală cu
      - □ disc optic edemațiat sau palid
      - □ edem papilar cronic - turgescența VCR poate precede apariția șunturilor cu 1-2 ani
      - □ șunturi vasculare opticociliare (legături între VCR şi circulația coroidiană ca răspuns la ocluzia VCR); ele asigură o cale alternativă pentru eliminarea sângelui din sistemul venos retinian din jurul zonei de obstrucție provocată de compresia tumorală (șunturile sunt asociate mai mult cu meningioamele decât cu glioamele)
    - ➢ deficite de motilitate oculară (îndeosebi la privirea în sus) prin rigidizare tumorală a tecii nervului optic, rar deficitele sunt paretice prin compresie de nerv oculomotor
    - ➢ exoftalmie care apare după debutul scăderii de vedere
    - ➢ în timpul stadiului intradural, meningiomul de teacă de nerv optic nu poate fi deosebit clinic de gliomul nervului optic
- investigații paraclinice:
  - C.T. scan arată
    - ➢ lărgire tubulară sau fuziformă în jurul nervului optic
    - ➢ calcificări de nerv optic la 20-55% din tumori
    - ➢ hiperostoză reactivă dacă tumora este adiacentă osului
    - ➢ dacă tumora se extinde în afara tecii durale apare lărgire globulară cu margini neregulate
  - RMN este cea mai sensibilă modalitate de a delimita meningioamele de teacă de nerv optic; semnele care permit diferențierea meningioamelor de glioamele optice sunt:

- semnul de şină de tramvai
- prezența calcificărilor
- absența răsucirii NO
- absența degenerării chistice în interiorul tumorii

- opțiunile de tratament sunt:
  - urmărire clinică, radiologică pentru că procentul de pierdere a vederii este lent (mai ales la persoanele în vârstă cu AV bună şi meningiom limitat la orbită)
  - radioterapia cu o doză de 5000 până la 5500 rad poate îmbunătăți sau stabiliza AV
  - exereză chirurgicală a tumorilor agresive
  - rezecția chirurgicală se practică la
    - pacienții cu forme agresive
    - când ochiul a pierdut AV
    - exoftalmia este accentuată
    - extensie la nivelul chiasmei
  - deoarece mortalitatea legată de tumoră este zero chiar cu extensie intracraniană, principala indicație pentru rezecție chirurgicală este prevenirea extensiei tumorii spre celălalt NO.
- prognosticul vital al leziunii este favorabil.

Meningiom orbitar secundar

- este meningiom intracranian (aripă sfenoidală) care invadează secundar orbita prin fosa craniană anterioară, fisura orbitară şi canalul optic
- tumoră prezentă la femei de vârstă medie
- proptoză importantă
- scăderea AV moderată
- edem în regiunea temporală a feței
- hiperostoza peretelui lateral şi al podelei orbitei (accentuează proptoza)
- CT – arată extensia tumorii

Neurofibromul

- proliferare neoplazică interesând teaca fibrei nervoase terminale
- este o displazie ectomezodermică congenitală (Neurofibromatoză)
- clinic:
  - pete cutanate „cafea cu lapte”
  - tumori cutanate – tumori perineurale
- forme clinice:
  - *Neurofibromul plexiform(difuz)*: apare în copilărie, fiind asociat cu neurofibromatoza în cele mai multe din cazuri.
    - localizarea anterioară: la palpare se constată o formațiune asemănătoare cu un''ghem de sfoară'', care produce o

deformare a pleoapei în ''S''orizontalizat, prost delimitată, lipsită de capsulă

- localizarea posterioară se manifestă prin interesarea difuză a orbitei, cu hipertrofie importantă a țesuturilor perioculare care duc la alterarea aspectului feței;
- tratament - este recomandată evitarea rezecției chirurgicale, datorită dificultăților care pot apare(tumoră difuză, fără capsulă).

- *Neurofibromul izolat*: apare la adult, în decada a treia sau a patra de viață;
  - exoftalmie progresivă,lentă, nedureroasă
  - tumoră bine încapsulată
  - nu se asociază cu scăderea vederii sau cu tulburări de motilitate oculară
  - asocierea cu neurofibromatoza este foarte rară;
  - tratament: excizia chirurgicală completă (leziunea este bine delimitată).

Neurilenom - Schwanom

- este o tumoră rară, lent progresivă a nervilor periferici sau cranieni, ce constă în proliferarea benignă a celulelor Schwan
- frecvent este benignă , dar se poate maligniza
- apare din orice nerv din interiorul orbitei
- apare îndeosebi la adulți, 20-70 de ani
- leziunea este localizată în porțiunea superioară a orbitei, având consistență fermă
- este asociată cu exoftalmie, diplopie nedureroasă, diminuarea motilității, rar scăderea vederii cu defect pupilar aferent
- tratament excizia operatorie completă
- prognosticul postoperator este favorabil.

Adenocarcinom pleiomorfic – tumoră malignă cu celule mixte

- rapid progresivă însoțită de exoftalmie progresivă
- necesită punerea rapidă a diagnosticului care uneori este dificil pentru că seamănă cu tumora benignă
- tratamentul constă în orbitectomie radicală

Carcinomul de glandă lacrimală (carcinom adenoid chistic)

- **este cea mai frecventă tumoră malignă a glandei lacrimale;**
- rar întâlnită, cu evoluție severă și mortalitate ridicată (evoluție mai puțin de 6 luni)
- reprezintă 23% din tumorile epiteliale ale glandei lacrimale
- apare în decada 4, fiind prezentă la bărbați și la femei

- semne clinice
  - hipertrofia glandei lacrimale cu distopie inferonazal
  - edem periorbitar
  - congestie conjunctivală
  - exoftalmie importantă cu împingere în jos a globului ocular, ptoză şi diplopie
  - durerea orbitară apare în 25-50% prin infiltrarea elementelor nervoase de la nivelul orbitei
  - oftalmoplegie când este invadată fisura orbitară superioară
  - hipoestezie în zona deservită de nervul lacrimal
  - edem papilar, cute coroidiene (pin compresia globului)
  - masă tumorală de consistență fermă în porțiunea latero-superioară a orbitei;
- investigații paraclinice:
  - C.T, RMN evidențiază o masă tumorală neregulată, slab delimitată, cu distrucție osoasă şi uneori cu calcificări
  - ecografia relevă prezența unei mase infiltrative cu marginile slab definite sau nedefinite, cu reflectivitate internă înaltă şi atenuare moderată sau înaltă
  - biopsia este necesară pentru stabilirea tipului histologic de tumoră, asigurând astfel punctul de plecare pentru stabilirea planului terapeutic în raport de extensia tumorii
  - examenul neurologic este necesar în cazurile cu diseminare perineurală pentru că poate fi invadat sinusul cavernos.
- tratament
  - chirurgical cu excizie în bloc sau exenterație de orbită incluzând şi zonele osoase dacă acestea sunt afectate
  - radioterapie asociată cu rezecție locală poate prelungi speranța de viață şi poate reduce durerea
  - prognosticul este nefavorabil, sever pentru că tumora nu poate fi aproape niciodată surprinsă în stadiu curativ, măsurile aplicate având drept scop reducerea durerii şi prelungirea vieții pacientului.

LEZIUNI ORBITALE LIMFOPROLIFERATIVE

Hiperplazia limfoidă benignă reactivă

- este o afecțiune rară
- reprezintă o proliferare multiclonală a țesutului limfoid
- leziunea este frecvent localizată în zona antero-superioară a orbitei, adesea interesând glanda lacrimală.
- diagnostic clinic
  - sub marginea orbitei se palpează o formațiune de consistență fermă , ''cauciucată'', de culoare roz-portocalie, cu aspect de ''carne de somon''

- evoluează cu exoftalmie nedureroasă, globul este deplasat față de axul orbitei, vederea nu este modificată.

- tratamentul necesită
  - administrarea de corticosteroizi sistemici şi radioterapia locală
  - unele cazuri care nu răspund favorabil, necesită agenți citotoxici (clorambucil).
  - în aprox. 20% din cazuri leziunea poate evolua spre limfom malign.

Hiperplazia limfoidă atipică

- este o leziune intermediară între hiperplazia benignă reactivă şi limfom
- există 2 tipuri de limfom: Hodkin sau nonHodkin (mai frecvent) cu multiple subtipuri histologice
- are aspect clinic de hiperplazie benignă reactivă , dar se asociază cu alte localizări la nivelul sistemului limfatic.
- tratament:
  - în suspiciune de limfom orbitar se face biopsie prin incizie aspirație cu examen histopatologic şi examen de sânge periferic, oase, sân, electroforeză, CT
  - nu răspunde la corticosteroizi
  - se utilizează radioterapie locală(în cazurile cu leziuni oculare)
  - tumorile limfocitare sunt radiosensibile: radioterapie 4000razi în 4 săptămâni dacă nu există diseminare; în caz de diseminare se face chimioterapie
  - în cazurile cu manifestări sistemice, tratamentul aparține specialistului oncolog şi radioterapeut.

Limfomul malign orbitar (Limfosarcomul)

- este o tumoră cu un grad redus de malignitate
- este caracterizată printr-o proliferare a limfocitelor B monoclonale (non-Hodgkin),care apare în ganglionii limfatici sau extraganglionar(de ex.,în orbită)
- afectează cu predilecție persoanele cu vârsta între 50-70 ani
- evoluția cu creşterea tumorii provoacă exoftalmie nedureroasă progresivă pe parcursul a câtorva săptămâni, luni
- leziunea clasică este o masă de culoare roz portocalie (pată de somon) sub o conjunctivă intactă
- tratament
  - în cazurile de leziuni cu slabă diferențiere histologică, fără interesare sistemică, pacientul este monitorizat
  - pentru formele cu grad moderat de diferențiere a leziunilor, se practică chimioterapie sau radioterapie, în colaborare cu specialistul oncolog şi radioterapeut.

Limfom Burkitt

- tumoră prezentă la copii negri ce afectează primar maxilarul cu invazie secundară în orbită
- este relaționată cu infecția cu virus Epstein-Barr
- prezintă exoftalmie și distrucție osoasă

TUMORI MUSCULARE

Rabdomiom

- tumoră benignă
- net delimitată, încapsulată aderentă la un mușchi extrinsec

Rabdomiosarcomul

- **cea mai frecventă tumoră orbitară malignă care apare la copii, înainte de 15 ani 90%, pornită de la mușchii extraoculari**
- se manifestă în prima decadă de viață și afectează într-o proporție ceva mai mare sexul masculin 5/3
- leziunea este localizată de obicei intraconic, sau la nivelul orbitei superioare, inferior
- histologic: derivă din țesuturi mezenchimale pluripotente, putând fi deosebite mai multe tipuri: embrionar, botrioid, alveolar, pleomorfic
  - tipul embrionar
    - prezent la copil
    - cel mai frecvent 70%
    - tumoră circumscrisă cu invazie în straturile vecine
  - tipul botrioid
    - derivat din tipul embrionar
    - localizat anterior în orbită, pe suprafață mucoasă, sub formă de mase multiple polipoide protruzionate
  - tipul pleomorfic
    - afectează adultul, rar în orbită
    - are prognostic bun
  - tipul alveolar
    - are prognostic rezervat
    - prezent la adolescent
    - tumora în orbită este localizată inferior
- simptomele și semnele clinice pot să debuteze acut sau subacut cu exoftalmie, ptoză și aspecte pseudoinflamatorii orbitare;poate astfel să mimeze o afecțiune inflamatorie (celulita orbitară);
  - produce agresiune locală în orbită
  - diseminare hematogenă în plămân și limfatică în ganglionii cervicali
- investigații paraclinice:
  - ecografia modul B:leziune de aspect neregulat, cu margini bine definite, cu reflectivitate joasă\medie;

  - C.T.\R.M.N.:leziune slab definită, cu densitate omogenă,neregulată şi uneori distrucţie osoasă adiacentă
  - biopsia este necesară pentru confirmarea diagnosticului;
  - explorările sistemice pot stabili extensia leziunilor;
- tratament
  - dacă se suspectează rabdomiosarcom este indicată urgent biopsia pentru a preveni pe cât posibil metastazarea
  - excizia chirurgicală este posibilă pentru tumorile localizate, bine circumscrise;
  - chimioterapie şi radioterapie în tumorile extinse (radioterapie 6000 cGy)
  - chimioterapie pentru metastaze
- prognosticul este legat de stadiul de boală şi tipul histologic
- bilanţ general
  - radiografie torace
  - bilanţ hepatic
  - biopsie de măduvă osoasă
  - puncţie lombară
  - supraveghere schelet
  - metastazele în prostată şi intratoracale au prognostic rezervat

TUMORI CONJUNCTIVALE

Benigne

- **Fibrom** – rar la tineri
  - tumoră densă, încapsulată, neaderentă la globul ocular
  - localizată în unghiul superointern al orbitei în vecinătatea plafonului orbitar
  - se însoţeşte de exoftalmie tumorală progresivă
  - tratament chirurgical
- **Lipom** – structură asemănătoare ţesutului adipos
  - se dezvoltă în vecinătatea unui muşchi sau nerv

Maligne

- **Fibrosarcom**
  - mai frecvent la copil
  - tumoră slab delimitată cu zone hemoragice, focare chistice şi de necroză (aspect de carne de peşte)
  - evoluează cu exoftalmie axială sau laterală, ireductibilă, dură, dureroasă, edem palpebral, chemozis, echimoză palpebrală
- **Reticulosarcom**
  - la copil este mortal
  - la adulţi evoluţia este favorabilă

- evoluează clinic cu exoftalmie tumorală însoțită de fenomene inflamatorii
- dă metastaze precoce în ficat, plămâni, ganglioni
- tumora este radiosensibilă

TUMORILE ORBITARE METASTATICE

- reprezintă o cauză importantă a bolii orbitare, 8% din toate tumorile orbitare
- semne clinice
  - exoftalmie accentuată rapid
  - diminuarea motilității oculare
  - interesarea nervilor cranieni
  - inflamația țesuturilor orbitei
  - tumorile cu aspect schiros (de sân, gastrice) pot produce enoftalmie.
- principalele tumori care dau metastaze orbitare sunt(în ordinea frecvenței):
  - la adulți:
    - la bărbați: neoplasmul pulmonar, cancerul de prostată, cancerul gastrointestinal
    - la femei: neoplasm de sân, pulmonar
  - la copii: neuroblastomul, nefroblastomul, sarcomul Ewing, leucemia limfoblastică

Neuroblastom metastatic

- este cea mai frecventă tumoră orbitară metastatică la copii
- înainte de 5 ani (media 22 luni)
- tumoră originală în lanțul ganglionar simpatic mediastin, gât, torace, abdomen, pelvis
- bilateral cu echimoze palpebrale, exoftalmie
- semne generale:
  - dureri abdominale
  - HTA probabil prin SR cu creşterea catecolaminelor în urină 95%
  - majoritatea copiilor prezentați sunt în stadiul avansat cu rată de supraviețuire sub 15%
- biopsie prin incizie (contraindicată puncția bioptică) confirmă diagnosticul
- tratamentul este: chirurgical, chimioterapie, radioterapie, transplant de măduvă

Manifestări orbitare în leucemie acută, cronică

- se produc infiltrări leucemice ale orbitei în special glanda lacrimală, mușchi drepți, derm
- la copii în leucemie acută
- la adulți în leucemie cronică

- iniţial asimptomatic, devin evidente clinic când apar leziuni ocupatoare de spaţiu cu:
  - exoftalmie
  - chemozis
  - diplopie
  - tulburări de vedere
  - tulburări de motilitate
- la copii poate fi confundată cu celulita orbitară, dar este bilateral şi fără interesarea pereţilor osoşi orbitari

Sarcomul granulocitic al orbitei (clorom) este o formă extramedulară a leucemiei mieloblastice

- exoftalmie unilaterală, nedureroasă cu evoluţie în săptămâni, luni înaintea diagnosticului de leucemie
- debut în primii 10 ani
- coloraţie roşie violacee a pleoapelor care se transformă în echimoze (confuzie cu rabdomiosarcom sau metastază de neuroblastom)
- exoftalmie rapid progresivă, uneori bilaterală
- în leucemie – exoftalmie rapidă, bilaterală

TUMORI SECUNDARE – pornite de la

- conjunctivă
  - carcinom scuamos
  - melanom
- globul ocular
  - retinoblastom
  - melanom coroidian
- pleoapă
  - carcinom sebaceu
  - carcinom scuamos
  - carcinom cu celule bazale
- sinusuri paranazale invadează orbita în 50%
  - mucocel
  - carcinom scuamos cu origine în sinus maxilar
  - sarcom
  - osteom
- tumori nazofaringiene – carcinom nazofaringian care produce invazie orbitară frecvent cu exoftalmie şi afectare nerv V, VI, mai rar III, IV
- creier
  - meningiom
  - enecefalocel
  - gliom

Tumori sinusale sau de la cavum invadante în orbită

- tumorile sinusale maligne pot invada orbita şi pot conduce spre un prognostic nefavorabil
- majoritatea tumorilor care invadează orbita pornesc de la nas şi sinusurile paranazale
- ***Carcinomul de sinus maxilar***
  - este cea mai frecventă tumoră sinusală care invadează orbita
  - sunt prezente atât semne O.R.L. ,cât şi semne oftalmologice:
    - durere, congestie şi tumefacţie facială;
    - epistaxis, secreţie nazală
    - devierea superioară a globului ocular, diplopie, epiforă.
- ***Carcinomul etmoidal*** invadează mai rar orbită - determină deplasarea laterală a globului
- ***Carcinomul nazofaringian***
  - poate invada orbita prin fisura orbitară inferioară
  - se manifestă prin exoftalmie cu debut tardiv.

TUMORI ORBITARE LA COPIL

Benigne	Maligne
Chist dermoid (coristom) Chist epidermoid Lipodermoid Teratom Hemangiom capilar Limfangiom Neurofibrom Gliom de nerv optic Pseudotumori orbitare (inflamatorii)	Rabdomiosarcom Neuroblastom Sarcom Ewing Sarcom granulocitic (clorom) Histiocitoză Limfom Burkitt

DIAGNOSTICUL UNEI TUMORI DE ORBITĂ

Diagnosticul unei tumori de orbită nu este uşor, iar diagnosticul de certitudine este uneori imposibil.

Câteva semne care pot orienta diagnosticul

- Vârsta
  - copil înainte de 2 ani
    - malformaţii congenitale: limfangiom, meningocel
    - gliom de retină propagat în orbită
    - tumori congenitale: angiom, chist dermoid
  - copil înainte de 10 ani
    - tumori maligne – reticulosarcom, sarcom, rabdomiom
    - meningiom
  - adolescenţi
    - tumori congenitale: angiom, chist dermoid

        - tumori de nerv optic
    - adult – toate tumorile benigne, maligne pot fi posibile
    - bătrâni
        - tumori maligne propagate în orbită
        - tumori metastatice
- Antecedente – cancer de sân, prostată atrag atenţia pentru posibilă metastază
- Mod apariţie, evoluţie
    - exoftalmie rapid evolutivă – tumoră malignă
    - durere însoţind exoftalmia - tumoră malignă, pseudotumoră
    - tulburări vizuale – tumoră de nerv optic
- Caracterul exoftalmiei
    - axială – tumoră de nerv optic
    - laterală – tumoră pereţi orbitari
    - intermitent – tumoră vasculară
    - inflamatorie cu edem de pleoapă – pseudotumoră
- Afectarea motilităţii oculare
    - tumoră malignă metastatică
    - pseudotumoră
    - fără afectare a motilităţii – tumoră benignă
- Palparea orbitei
    - în unghiul supero-intern, tumoră depresibilă – meningocel
    - consistenţă de balon – mucocel de sinus frontal
    - boselat, consistenţă osoasă – osteom sinus frontal, etmoidal
    - scăderea AV – tumoră de nerv optic
    - afectarea CV – meningiom de aripă mică sfenoidală propagat în orbită
- Tumorile orbitare în funcţie de localizarea lor pot produce deplasări ale globului ocular
    - deplasarea în jos a globului ocular în
        - displazie fibroasă
        - mucocel frontal
        - limfom
        - neuroblastom
        - neurofibrom
        - schwanom
        - oftalmopatie tiroidiană
    - deplasare în sus a globului ocular în
        - tumori de sac lacrimal
        - limfom
        - tumori de sinus maxilar
        - tumori metastatice
    - deplasări laterale ale globului ocular în
        - mucocel etmoidal
        - tumori de sac lacrimal
        - tumori metastatice
        - tumori nazofaringiene
    - deplasări mediale- meningiom de aripă de sfenoid

DIAGNOSTICUL DIFERENȚIAL AL LEZIUNILOR TUMORALE ȘI PSEUDOTUMORALE CU LOCALIZARE ORBITARĂ ȘI PALPEBRALĂ

Leziuni palpebrale subepiteliale

- chistice
  - chist Moll
  - chist Zeiss
  - chist sebaceu
- leziuni solide
  - chist meibomiam
  - xantelasmă
  - adenocarcinom sebaceu

Leziuni palpebrale epiteliale

- cu creştere lentă
  - papilom cu celule scuamoase
  - keratoză seboreică
  - keratoză actinică
  - carcinom cu celule bazale
  - carcinom cu celule scuamoase
- cu creştere rapidă
  - molluscum contagiosum
  - keratoacantom

Exoftalmie infantilă

- hemangiom capilar – cel mai frecvent
- chist dermoid
- encefalocel
- histiocitoză
- leucemie
- retinoblastom
- dezordini craniofaciale

Exoftalmie la copii

- hemangiom capilar
- chist dermoid
- pseudotumori inflamatorii
- limfangiom
- lentigo malign
- melanom malign
- melanocitoza oculo-dermală – nev Ota

Lărgirea mușchilor extraoculari la CT scan

- metastaze orbitale
- limfom
- histiocitom
- fibrom
- chist de Tenon

Inflamații periorbitale unilaterale

- ruptură de chist dermoid
- rabdomiosarcom
- pseudotumori orbitare
- leucemie
- granulom eozinofilic
- hiperostoză corticală infantilă

Enoftalmie

- tumori metastatice cu scleroză carcinom sân

Exoftalmie nedureroasă

- hemangiom cavernos
- tumori de nerv optic
- neurofibrom
- neurilenom
- tumori benigne de glandă lacrimală
- rabdomiosarcom
- histiocitom
- limfom
- osteom

Exoftalmie bilaterală

- limfom orbitar
- tumori metastatice
- clorom
- neuroblastom metastatic
- histiocitoză
- mielom multiplu

- neuroblastom metastatic
- sarcom granulocitic
- extensie orbitală a retinoblastomului
- gliom de nerv optic
- rabdomiosarcom
- limfom (leucemie)
- meningiom
- neurofibromatoză
- encefalocel sfenoorbital
- nevrom plexiform în orbită

Exoftalmie la adult

- hemangiom
- tumori orbitare
- pseudotumori orbitare

Leziuni palpebrale pigmentate

- nev
- carcinom pigmentat

Exoftalmie dureroasă

- tumori maligne de glandă lacrimală
- carcinom nazofaringian
- limfangiom
- tumori orbitale primare
- hemangiom
- meningiom, gliom de nerv optic
- rabdomiosarcom

TRATAMENTUL TUMORILOR DE ORBITĂ - chirurgical

- orbitotomie simplă – tumori benigne, încapsulate sau nu: angiom difuz, cavernos; în funcție de sediul tumorii orbitotomia trebuie să fie largă, cu clivarea tumorii
- orbitotomie lărgită – operația Kronlein cu rezecție largă a peretelui extern al orbitei
- operație pe cale endocraniană sub volet frontal cu rezecția plafonului orbitar: gliom de nerv optic, meningiom propagat în orbită
- exenterație extraperiostică a orbitei pentru toate tumorile considerate maligne (biopsie obligatorie)
- exenterație cu rezecție de maxilar superior în cancer de sinus maxilar propagat în orbită
- radioterapia după exenterația de orbită poate fi formal contraindicată din cauza riscului probabil de radionecroză.

TUMORILE CONJUNCTIVEI

TUMORI CONJUNCTIVALE NEPIGMENTATE			
Tumori congenitale disgenezice			
dermoid limbic	**cea mai frecventă tumoră congenitală copil inferotemporal la limb conține foliculi piloși, glande sebacee**	**tumoră mică, rotundă alb ivoar +/- vascularizație**	**excizie dacă produce astigmatism +/- keratoplastie lamelară**
dermolipom	**conține țesut adipos**	**Roz gălbuie, superotemporal bulbar Proptoză**	**excizie**
Tumori benigne			
papilom	**localizat pe conjunctivă**	**leziuni pedunculare sau sesile**	**excizie +/- crioterapie în formele recurente interferon, mitomicin, cimetidin**
granulom			
adenom			
fibrom			
angiom			
keratoacantom	**tumoră rară, mai frevent la pleoapă**		
Leziuni precanceroase			
neoplazia intraepitelială conjunctivală şi corneeană	**tumori benigne cu potențial malign evoluție spre infiltrarea corneei – boala Bowen Poate degenera în carcinom in situ**	**tumori gelatinoase, mamelonate alb/roz cu tuberozități vasculare**	**excizie+/-crioterapie în recurențe mitomicin, 5fluorouracil, interferon**
diskeratoza intraepitelială ereditară	**rară, bilaterală +/- leziuni mucoase AD 1an**	**plăci conjunctivale proeminente gri nazal, temporal, intens vascularizate**	**urmărire clinică**
keratoza actinică	**poate degenera în carcinom**	**tumoră limbică albicioasă net keratinizată, dar vascularizată**	**exereză**
xeroderma pigmentosum	**la pacienți expuși la radiații solare**	**edem urmat de pigmentație, atrofie, tumoră pot genera carcinom invaziv**	
Tumori maligne			
carcinom conjunctival cu celule scuamoase	**Rar ritm lent potențial malign**	**se poate dezvolta după xeroderma sau HIV tumoră vegetantă,**	**excizie+/- crio pentru recurențe mitomicin,**

	redus	**vascularizată juxtalimbic**	**5fluorouracil chimioterapie dacă invadează: enucleaţie, exenteraţie**
carcinom cu celule bazale	**invazie de la pleoapă**		**radiosensibil +/- excizie chirurgicală**
TUMORI CONJUNCTIVALE PIGMENTATE			
Tumori benigne			
nevi	**cea mai frecventă tumoră conjunctivală potenţial malign în extensie, pigmentaţie, vascularizaţie**	**localizat pe conjunctiva bulbarăjuxtalimbic, plica semilunară**	**excizie în caz de transformare malignă**
melanocitoza oculară congenitală are 3 forme • **melanocitoza oculară** - **unilateral la conjunctivă, scleră, uvee** - **leziune gri albă** • **melanocitoza dermică – interesează doar pielea** • **melanocitoza oculodermală – nev Otta** - **ochi, piele, conjunctivă hiperpigmentate +/- melanom uveal la albi**			
Leziuni precanceroase			
melanoza dobândită Reese	**40-50 ani unilateral**	**invazie corneeană cu sau fără atipii celulare**	**biopsie, excizie +/- crioterapie mitomicin**
Tumori maligne			
melanom malign primar	**50-55 ani excepţional la negri**	**localizat pe conjunctiva bulbară, nodular, sesil, pediculat pigmentat, vacularizat poate fi prin degenerare malignă a PAM**	**excizie +/- crioterapie, mitomicin control periodic radioterapie la nevoie exenteraţie**

BOLI CONJUNCTIVALE DEGENERATIVE

Pinguecula

- leziune alb gălbuie, rotundă a conjunctivei bulbare situată la nivelul limbului nazal sau temporal , prezentă la persoanele expuse cronic la soare
- mai frecventă la persoanele în vârstă
- epiteliul poate fi normal, subţiat, hiperplazic, displazic
- creştere lentă sau absentă
- tratament cu corticoizi în inflamaţie

Pterigion

- leziune proliferativă triunghiulară fibrovasculară subepitelială a țesutului degenerat al conjunctivei bulbare; poate creşte depăşind limbul şi să se insere pe cornee
- la capul pterigionului, la nivelul epiteliului cornean anterior pot exista depozite de fier – linia Stocker
- complicații: iritație cronică, astigmatism, scăderea acuității vizuale dacă pterigionul depăşeşte centrul corneei
- tratament chirurgical:
  - excizia simplă; se însoțeşte de recurențe
  - excizia urmată de grefă cu membrană amniotică sau cu autografă de conjunctivă
  - mitomicină sau iradiere cu raze beta pentru a reduce recurența

ANOMALII CONJUNCTIVALE TUMORALE DISGENEZICE

- Sunt coristoame

Dermoidul limbic

- cea mai frecventă tumoră congenitală frecvent localizată la limb
- poate fi izolat sau prezent la pacienții cu sindrom Goldenhar unde sunt dermoid sau dermolipom limbic bilateral
- tumoră prezentă la copil sub formă de masă subconjunctivală localizată la nivelul limbului inferotemporal
- tumoră mică, rotundă, strălucitoare alb-ivoar unică sau multiple
- tumora se poate însoți de vascularizație profundă care poate invada corneea
- poate produce în funcție de localizare un astigmatism important
- poate conține formațiuni cartilaginoase, lacrimale, foliculi piloşi, glande sebacee, sudoripare constituind atunci un coristom complex
- tratament
  - excizie dacă se produc afectări ale funcției vizuale prin astigmatism indus, dellen sau iritație cronică oculară
  - excizia este relativ uşoară pentru tumorile mici, pentru tumorile mari fiind necesară uneori keratectomie lamelară, asociată sau nu cu keratoplastie lamelară

Dermolipom epibulbar

- este un dermoid care conține țesut adipos
- tumora are culoare roz-gălbuie, este localizată în partea supero-temporală a conjunctivei bulbare în spatele septului orbital cu posibilă extensie spre orbită, însoțindu-se atunci de proptoză
- uneori tumora poate fi localizată în orbită cu extensie subconjunctivală
- tumora este aderentă la conjunctivă, dar mobilă față de scleră
- tratament chirurgical

- excizia tumorii fără a leza structurile anatomice vecine (mușchi, glandă lacrimală)
- grefă de conjunctivă la nevoie

Chiste conjunctivale

- sunt prezente în fundurile de sac conjunctivale sub formă de tumori translucide, moi, mobile, rotunde sau oval tubulare
- pot fi.
  - chist de incluzie – posttraumatic (accidental, chirurgical)
  - chist al glandelor lacrimale accesorii
  - chist care interesează canale limfatice

TUMORI EMBRIONARE

Rabdomiosarcom

- tumoră rară, localizată la conjunctivă, în fundul de sac conjunctival supero-nazal, uneori secundar extensiei orbitare
- se prezintă ca o masă pedunculată, roșietică, moale, cu creștere rapidă
- diagnosticul trebuie stabilit rapid pentru că în absența tratamentului cu radioterapie și chimioterapie prognosticul local și chiar ad vitam poate fi fatal

TUMORI NERVOASE

Neurinom și nevrom

- sunt tumori rare
- pot fi prezente în neurofibromatoza Recklinghausen

TUMORI HISTIOCITARE ȘI XANTOMATOASE

Fibrosarcom de conjunctivă

- tumoră localizată în vecinătatea limbului
- tumora este de dimensiuni mici, gălbui.
- poate fi prezent în maladia Hans Schuler Christian

Xantogranulom juvenil

- tumoră prezentă la copil
- poate fi izolat sau asociat cu localizări cutanate de aceeași natură
- se prezintă ca o masă de culoare gălbuie sau rozată, groasă, localizată juxtalimbic
- necesită corticoterapie

SARCOM KAPOSI

- tumoră cu ritm lent de creştere şi grad scăzut de malignitate care apare la pacienții HIV
- se prezintă sub formă de noduli sau plăci difuze, bine vascularizate (uneori pot mima hemoragie subconjunctivală)
- tratamentul este paleativ, fiind indicat în infecţie, sângerare şi constă în radioterapie şi excizie urmată de crioterapie

TUMORI EPITELIALE ALE CONJUNCTIVEI

Tumori benigne

- **Papilomul conjunctival** - se prezintă sub două forme
  - leziuni multiple pedunculate sau sesile cu suprafața netedă, nekeratinizat
    - ➢ prezent la copii şi adulți tineri
    - ➢ poate fi indus de infecția cu human papiloma virus (HPV tip 6, 11)
    - ➢ uni, ocazional bilateral este localizat în fundurile de sac conjunctivale, pe conjunctiva tarsală, caruncul㠎 limb
    - ➢ leziunile mici nu necesită tratament pentru că se pot rezolva spontan
    - ➢ leziunile mari necesită excizie bioptică şi crioterapie
    - ➢ leziunile recurente au indicație de injecții intralezionale, subconjunctivale cu interferon alfa, aplicații locale cu mitomicină C sau oral cimetidină (Tagamet)
  - papilom sesil neinfecțios, localizat la nivelul limbului sau lângă acesta
    - ➢ se poate extinde spre cornee sau spre conjunctiva bulbară
    - ➢ are suprafața neregulată şi este prezent la adulți
    - ➢ aceste tumori sunt benigne, dar pot fi şi precanceroase şi necesită excizie completă
- **Moluscum contagiosum** - tumoră rară la conjunctivă, mai frecvent se localizează la pleoapă
- **Leucokeratoza limbului**
  - este cheratinizarea anormală a conjunctivei localizată mai ales la nivelul limbului temporal
  - histologic este o leucoplazie
  - se prezintă sub forma unor mici plăci leucoplazice, dense, avasculare cu margini netede şi suprafața albă, uscată
  - rar suferă a transformare malignă în cazul unor excizii incomplete
- **Keratoacantom - Hiperplazia pseudoepiteliomaoasă**
  - tumori rare, mai frecvent localizate la pleoape, cu prezența unor leziuni inflamatorii

Leziuni precanceroase

- **Neoplazia intraepitelială conjunctivală şi corneeană (CCIN)** cuprinde:
  - **Displazia conjunctivală**
    - leziuni benigne, progresive, unilaterale cu discret potențial malign, localizate în straturile profunde ale epiteliului
    - mici tumori „cărnoase albicios rozate, mamelonate, gelatinoase cu tuberozităţi vasculare fine pe suprafața sa
    - când atipiile celulare şi diskeratoza sunt importante se instalează **boala Bowen a conjunctivei**
    - se poate extinde lateral spre cornee de care se detaşează lăsând membrana Bowman intactă
    - dacă membrana bazală se rupe se produce carcinom in situ sau carcinom spinocelular invaziv
  - **Carcinom in situ**
    - leziunile sunt maligne, mai frecvent la adulți şi bătrâni, bărbații fiind mai frecvent afectați decât femeile
    - factorii de risc sunt:
      - expunere prelungită la UV
      - infecția HPV
      - infecția HIV
  - diagnosticul pozitiv de tip de CCIN se pune NUMAI pe examen anatomopatologic deoarece leziunile maligne şi benigne au acelaşi aspect
  - tratament
    - formele localizate – excizie cu crioterapie
    - formele difuze
      - excizia poate fi dificilă pentru că limitele tumorii sunt imprecise
      - frecvent excizia rămâne incompletă şi presupune recurențe
    - la nevoie, pentru scăderea recurențelor se vor face aplicări de Mitomicină C, 5 Fluorouracil, Interferon alfa

- **Discheratoza intraepitelială benignă ereditară**
  - rară, bilaterală cu cheratinizare anormală
  - se poate asocia cu leziuni bucale pe partea ventrală a limbii, mucoasa labială sub formă de mase albe, spongioase
  - transmitere AD
  - leziuni prezente în primul an de viață
  - se prezintă sub formă de plăci conjunctivale proeminente, alb cenuşii nazal sau temporal semicirculare cu suprafața uscată, margini nete şi intens vascularizate
  - pot coexista noduli limbici izolați

- rar este afectată corneea cu opacități corneene profunde, vascularizate
- fiind o leziune precanceroasă, urmărirea clinică atentă a pacientului este necesară

- **Keratoza actinică**
  - se poate dezvolta în epiteliu producând pinguecula sau pterigion
  - tumoră limbică, albicioasă, net cheratinizată (seamănă cu leucokeratoza), dar este vascularizată
  - sunt evidențiate dezorganizări structurale şi anomalii citologice
  - exereza trebuie făcută în totalitate pentru că poate genera carcinom

- **Xeroderma pigmentosum**
  - localizarea conjunctivală este frecventă şi gravă
  - este prezentă la pacienți expuşi la radiații solare
  - inițial apare edem urmat de pigmentare, atrofie şi tumoră
  - unele forme pot provoca carcinom al conjunctivei rapid invaziv

Tumori maligne

- **Carcinom conjunctival scuamos**
  - tumoră rară cu ritm lent de creştere şi potențial malign scăzut care se poate dezvolta din CCIN sau apare per primam
  - se poate dezvolta la pacienți cu xeroderma pigmentosum sau infecție HIV
  - este localizat juxtalimbic pe conjunctiva palpebrală sau pe cornee
  - se prezintă ca o tumoră vegetantă, mamelonată, lobulată, albicioasă, vascularizată (fiecare lobul fiind axat pe un capilar)
  - tratamentul necesită:
    - excizie completă cu biopsie şi crioterapia marginilor
    - pentru cazurile incipiente sau pentru recurențe se poate folosi chimioterapie: Mitomicina C, 5Fluorouracil
    - tumorile ce interesează 50% din limb au prognostic mai rezervat fiind indicat transplant limbic cu celule stem
    - în invazia oculară este indicată enucleația, iar în cele cu interesarea orbitei exenterația

- **Carcinom mucoepidermoid sau cu celule diskeratozice**
  - se asociază cu celule mucipare
  - are tendință de invazie în profunzime în stroma corneeană şi în interiorul globului ocular
- **Carcinom cu celule bazale**
  - este invazia conjunctivei de la pleoapă
  - este foarte sensibil la radioterapie care completează excizia chirurgicală

TUMORI GLANDULARE ALE CONJUNCTIVEI

Se dezvoltă din glandele sebacee în caruncula şi plica semilunară
Adenom sebaceu de caruncula – format din noduli sebacei bine delimitaţi

Oncocitom sau adenom cu celule oxifitice

- rar
- sunt tumori mici, benigne, compuse din mici celule granuloase, acidofile – oncocite – cu aspect pseudogranular
- pot fi plecate din ţesut lacrimal ectopic

Carcinom de glandă sebacee

- poate mima un şalazion, blefarită
- afectează glandele Zeiss, Meibomius şi conjunctiva în 40-80%
- au grad mare de malignitate
- pot fi prezente semne de inflamaţie conjunctivală necesitând diagnostic diferenţial cu: conjunctivite, blefarite, meibomite, keratită limbică
- tratamentul constă în excizie chirurgicală, ocazional exenteraţie

LEZIUNI LIMFOIDE

- leziunile benigne şi maligne au culoare roz somon, localizate frecvent în fundul de sac conjunctival, rareori fiind prezente în cazul unei boli sistemice
- sunt relativ plate cu suprafaţă netedă şi consistenţă moale
- aproximativ 2/3 din limfoamele ce derivă din pielea preseptală sunt asociate cu manifestări sistemice

Limfom conjunctival non Hodkin, cu celule mari B

- 10% au manifestări sistemice
- au debut insidios, nedureroase
- sunt leziuni omogen colorate, roz deschis (culoarea somonului) situate la nivelul conjunctivei bulbare a fundului de sac, formă ovală, uşor ridicată, asemănător cu icrele de peşte
- clinic pot fi asemănătoare cu pseudotumori inflamatorii, dar acestea au debut brusc, sunt dureroase şi se asociază cu vasculite sistemice sau boli de colagen
- stadiile incipiente sunt greu de diferenţiat de hiperplazia limfoidă reactivă
- biopsia este necesară pentru determinarea potenţialului malign
- tratament posibil eficace:
  - radioterapie (doză scăzută pentru tumorile policlonale, doze mai mari pentru cele monoclonale)

- la nevoie chimioterapie, excizie, crioterapie, injecţii locale cu interferon

Limfom Burkitt

- este una din cele mai frecvemnte tumori maligne la copiii africani
- s-a dovedit asocierea cu virusul Epstein-Barr

Localizarea conjunctivală a maladiei Hodkin – este rară

Sarcom granulocitic - este extensia anterioară a unei tumori orbitare (Clorom) şi poate fi precedat mai multe luni de apariţia leucemiei limfoide

TUMORI VASCULARE

Telangiectazii – dilatarea unor vase preexistente

Angioame

- hemangioame – proliferare de noi vase de sânge
- limfangioame – proliferare de limfatice

Telangiectazii

- nespecifice prin iritaţia locală sau inflamaţia prelungită, care poate duce la dilatarea ireversibilă a vaselor
- pot fi prezente în:
- boala Rendu-Osler-Weber – telangiectazia hemoragică ce interesează pielea, mucoasele din nas, gură, plămân, tract gastro-intestinal, conjunctivă
- oftalmopatia tiroidiană poate prezenta telangiectazii lângă inserţia drepţilor

Hemangiom – poate fi

- **Granulom piogenic**
  - este impropriu numit aşa pentru că leziunea nu induce puroi, nu este granulomatoasă
  - este format din ţesut de granulaţie cu multiple capilare şi celule inflamatorii cu aspect "cărnos", după traumatisme, postchirurgical sau după un şalazion ce drenează parţial la nivelul suprafeţei tarsale

- **Hemangioame capilare** ale pleoapei şi orbitei pot interesa conjunctiva palpebrală
  - apar precoce, pot creşte rapid şi uneori pot regresa spontan înainte de vârsta de 5 ani
  - plânsul produce creşterea tumorii
  - se poate produce ambliopie 50% secundară anizometropiei
  - tratamentul necesită:

- urmărirea clinică pentru posibila regresie spontană
- pentru tumorile mari care acoperă pupila se pot face injecţii cu corticosteroizi

- **Hemangiom cavernos**
  - este localizat mai profund
  - ritmul de creştere este mai lent
  - nu poate involua spontan
  - se poate însoţi de exoftalmie
- **Limfangiom**
  - tumori benigne, lent progresive care interesează orbita, pleoapa, conjunctiva
  - pot coexista cu limfangiom al feţei, cavităţii nazale, sinusuri paranazale, palat
  - tratamentul este chirurgical, dificil cu rezecţii parţiale, repetate

TUMORI PIGMENTATE ALE CONJUNCTIVEI

Tumori benigne

- **Nevii**
  - forma cea mai frecventă de tumoră conjunctivală
  - sunt leziuni congenitale, bine delimitate, mobile pe planurile subiacente, localizate pe conjunctiva bulbară juxtalimbic, caruncula, plica semilunară, marginea pleoapei
  - 20-30% rămân nepigmentate, dar spre 20-30 de ani devin mai pigmentate şi se lărgesc
  - trebuie diferenţiate de melanoza dobândită care survine mai târziu
  - semne de potenţial malign
    - extensie în fundurile de sac, palpebrală, corneeană
    - modificarea pigmentaţiei+/-
    - dezvoltarea vascularizaţiei exceptând perioada de pubertate
  - tratament - excizia este indicată când leziunea este inestetică sau există suspiciunea de transformare malignă
  - cinci tipuri de nevi:
    - joncţionali în epiteliul conjunctival
    - compuşi – în epiteliu şi substanţa proprie
    - nevul Spitz sau melanomul juvenil – rar, alcătuit din celule fuziforme şi/sau epiteliale
    - nevul albastru care are melanocite intens pigmentate, fuziforme sau dendritice situate profund în substanţa proprie

- **Melanocitoza oculară congenitală - este o hiperplazie melanocitară cu trei forme clinice**
  - ***Melanocitoza oculară*** – localizată numai la ochi

- este unilaterală, prezentă la nivelul uveei, sclerei, episclerei, epiteliului conjunctival
- leziuni gri-albăstrui care se mişcă odată cu conjunctiva pentru că pigmentul nu este în epiteliul conjunctival

- ***Melanoza dermală*** – interesează numai pielea
- ***Melanocitoza oculodermală – nev Ota***
  - cuprinde ochiul şi pielea fiind o hiperpigmentare a pielii pleoapelor asociată cu melanoză conjunctivală
  - este cea mai frecventă formă de melanocitoză oculară congenitală
  - unilaterală prezentă la populația neagră şi asiatică
  - melanocitele anormale se depun în straturile profunde din derm, scleră, țesuturile episclerale, uvee, orbită,creier, palat, nazofaringe cu pigment vizibil de la naştere, dar pigmentarea pielii apare mai târziu
  - hiperpigmentarea pielii feței în teritoriul trigemenului – ramul unu, doi, al mucoasei bucale şi nazale
  - localizarea la uvee, orbită, creier se asociază cu risc crescut de melanom malign uveal ipsilateral, mai ales la albi
  - asociații posibile
    - iris hipercrom
    - iris cu zone subțiate, mamelonate prezent în neurofibromatoza I, anomalii Axenfeld, Rieger, Peters
    - FO pigmentat
    - melanom de tract uveal, orbită, cap, nerv optic, creier
    - glaucom asociat cu hiperpigmentare trabeculară 10%

Leziuni precanceroase

- **Melanoza primară dobândită (PAM) – Melanoza precanceroasă Reese**
  - adulți 40-50 ani, caucazieni cu pigmentări unilaterale, difuze, neomogene, cafeniu brune
  - spre deosebire de nevi pot fi localizați pe conjunctivă în orice porțiune (fund de sac conjunctival, conjunctiva tarsală, cornee), invazia corneeană sugerând un proces proliferativ
  - pot retroceda spontan, până la dispariție completă sau pot coexista zone de regresie şi zone de progresie a leziunei
  - trebuie diferențiat de
    - *melanoza rasială*
      - bilaterală, asimetrică
      - apare la persoane pigmentate
      - nu invadează corneea
      - potențial malign mic
    - *melanoza secundară* în

- boala Adison, sarcină
- medicamente: clorpromazin, epinefrin local
- boli cu inflamaţie cronică şi cicatrici – trahom

- Histologic sunt două forme de PAM
  - cu atipii celulare
    - care conţin celule epitelioide care evoluează spre epiteliul superficial într-un pattern pagetoid
    - au risc mare de transformare malignă 50% în primii 5 ani
  - fără atipii celulare
    - unde melanocitele sunt situate în regiunea membranei bazale a epiteliului şi au formă dendritică
    - au potenţial malign scăzut
  - pentru a diferenţia aceste zone este necesar examenul histopatologic din materialul recoltat prin biopsii multiple din diferite locuri
- tratamentul
  - pentru leziunile mici – biopsie şi excizie
  - pentru leziunile multifocale – biopsii multiple
  - prezența atipiilor impune excizia completă a leziunilor urmată de crioterapie
  - leziunile foarte mari necesită:
    - excizie
    - crioterapie
    - aplicare topică de mitomicină C
    - reexaminare periodică la –6 luni

Tumori maligne

- **Melanom malign primar (MMP)**
  - reprezintă 2% din malignitatea oculară
  - este prezent la caucazieni 50-55 ani
  - excepțional la negri şi sub 20 de ani
  - localizată pe conjunctiva bulbară leziunea este nodulară, sesilă sau pediculată, pigmentată, bine vascularizată şi fixată la episcleră
  - rar tumora este amelanotică putând produce, atunci, confuzie de diagnostic
  - se poate dezvolta din:
    - melanoza primară dobândită (PAM)
      - 75%
      - transformarea malignă a PAM este sugerată de îngroşarea nodulară a unei arii pigmentare anterior netedă
      - MMP sunt bine vascularizate şi fixate de țesuturile subiacente, în timp ce PAM este mobilă pe acestea

- prin degenerarea unui nev preexistent, care creşte în volum, se pigmentează, se însoţeşte de reacţie inflamatorie
- prin apariţia spontană „de novo" în conjunctiva aparent intactă
  - formaţiune mamelonată, negricioasă, rar acromă, puternic vascularizată, care sângerează uşor şi care are tendinţa de dezvoltare în suprafaţă
  - diseminarea se face prin extensie locală sau pe cale limfatică
  - evoluţia este rapidă şi gravă cu invadarea conjunctivei în totalitate, a corneei, ganglioni preauriculari submandibulari şi cu metastaze în plămâni, ficat, creier

- diagnosticul diferenţial al MMP clinic şi prin examen anatomo-patologic se poate face cu:
  - nev mare care creşte la pubertate, dar nu afectează corneea
  - melanocitom – leziune rară, congenitală pigmentată, cu ritm lent de creştere fixată de ţesutul subiacent
  - carcinom conjunctival pigmentat
  - melanom de corp ciliar sau uveal extins spre scleră
  - metastaze de melanom malign din altă parte
- tratamentul MMP este:
  - excizie chirurgicală completă urmată de
  - crioterapie la baza leziunei şi pe marginile ei
  - reexaminare periodică la 6-12 luni
  - pentru MMP difuz se face excizia nodulilor, crioterapie, mitomicină C
  - pentru tumorile invadante în orbită – exenteraţie, radioterapie
  - exenteraţia nu ameliorează prognosticul global, dar va fi aplicată numai în formele extensive şi agresive de boală care nu pot fi altfel controlate
  - interesarea ganglionilor necesită radioterapie
  - prezenţa metastazelor necesită chimioterapie paliativă
- rata de mortalitate în MMP este de 12% la 5 ani şi 25% la 10 ani. În formele dezvoltate din PAM cu patern pagetoid mortalitatea ajunge la 44%.
- factori ce indică un prognostic rezervat
  - tumori multifocale
  - extinderea tumorii în conjunctiva tarsală, funduri de sac, caruncula
  - tumoră cu grosime mai mare sau egală cu 2mm, dă prognostic rezervat
  - diseminare limfatică, orbitară
  - recidive
  - atipii celulare
  - dezvoltare din PAM

- prognosticul depinde de aspectul histopatologic al melanozei primare dobândite din componența tumorii în care prezența modelului de creştere pagetoid oferă un prognostic evolutiv rezervat
- profunzimea invaziei dă un prognotic mai rezervat decât grosimea

TUMORI DE CARUNCULĂ

Benigne

- Papilom – 30%
- Nev – 25%
- Chist de incluzie
- Hiperplazie sebacee
- Adenom sebaceu
- Granulom piogenic
- Oncocitom – adenom oxifilic

***Maligne* – 5%**

- Carcinom scuamos
- Melanom malign
- Adenocarcinom sebaceu

TUMORI SECUNDARE DE CONJUNCTIVĂ

- sunt neoplasme maligne plecate de la ochi, orbită, pleoape care ajung la conjunctivă prin extensie directă
- cea mai importantă tumoră care se extinde la conjunctivă este rabdomiosarcomul orbitar la copil
- la copil retinoblastomul sau meduloepiteliomul se pot extinde anterior prin episcleră
- la adult tumora cea mai frecventă care se poate extinde conjunctival este melanomul
- carcinomul scuamos şi sebaceu, tumori maligne de pleoapă se pot extinde conjunctival ocazional

TUMORI METASTATICE ALE CONJUNCTIVEI

- uni sau bilaterale metastazele pot fi leziuni uni sau multifocale, extrem de rare pornite de la cancer de sân oase lungi, melanom cutanat pigmentat, infiltrate leucemice ale conjunctivei
- se manifestă sub formă de mase subepiteliale roz pal
- unilateral, rar bilateral cu leziuni difuze sub formă tumorală sau infiltrate leucemice

- tratament:
  - chimioterapic, al leucemiei
  - radioterapie

TUMORILE CORNEEI

TUMORI CORNEENE PROPRII			
Tumori benign			
Fibrom	**aspect de chist dermoid cu vascularizaţie**		
Tumori maligne			
carcinom primitive	**bărbaţi, în vârstă + xeroderma tineri cu imunodepresie**	**clinic variabil evoluţie lentă**	**exereză frecvente recidive, dar prognostic bun, cu sau fără radioterapie**
Melanoma	**Foarte rar**		**exereză Radiosensibil la doze foarte mari, incompatibile**
boala Bowen	**bărbaţi în vârstă**	**prost delimitat, gelatinos, vascularizat**	**excizie cu keratectomie**
TUMORI LIMBICE			
Tumori benigne			
dermoid limbic papilom limbic, chist incluzie limfom neurinom tumori de la xeroderma pigmentosum, papilom			
Tumori maligne			
carcinom limbic	**mai frecvent spinocelular**	**tumoră sesilă cu vascularizaţie abundentă evoluţie lentă cu metastaze**	
Tumoră melanică nevocitom limbic	**degenerescenţă malignă a unui nev, dar şi după inflamaţii, traumatisme**	**extrem de malign invazie corneeană, palpebrală, conjunctivală metastaze ficat, ganglioni deces în luni**	**enuclaţie exenteraţie radioterapie**

TUMORILE CORNEENE PROPRII

Tumorile proprii ale corneei sunt extrem de rare.

Tumori benigne

- **Fibrom congenital** - poate avea aspectul unui chist dermoid, dar se deosebeşte de acesta prin existenţa unui epiteliu corneean intact, cu un țesut conjunctiv heterogen şi o vascularizaţie bogată.

Tumori maligne

- **Carcinom primitiv**
  - este neoplasmul scuamos al suprafețelor oculare (NSSO), fiind o neoplazie epitelială corneoconjunctivală de la displazie la cancer invaziv
  - mai frecvent la bărbați, pacienți în vârstă, asociat cu xeroderma pigmentosum, imunodepresie (rar la tineri)
  - factori de risc pentru dezvoltarea NSSO:
    - vârsta înaintată
    - expunere la soare
    - infecție HIV, HPV
    - predispoziție genetică
    - prevalența bolii oculare a crescut, odată cu creşterea incidenței HIV, HPV în populația generală
  - este deosebit de carcinoamele limbice propagate la cornee mult mai frecvente
  - poate apare pe o cornee indemnă sau pe cicatrici vechi: pterigion, ulcer torpid
  - aspect clinic variabil, fiind localizat, uşor elevat, minim invaziv
    - leucoplacard cu aspect nodular sau leziuni albe neregulate care pot apare în orice loc la nivel corneo-conjunctival, dar sunt mai frecvente la nivelul limbului şi al fantei interpalpebrale
    - leziuni cu aspect cornos vascularizate care pot simula un papilom scuamos
    - arii translucide gri-cenuşii
    - tumori rotunde gri-rozat bogat vascularizate care sunt semne evocatoare de malignitate
    - uneori au aspect de metaplazie epitelială
  - evoluţia este lentă ocupând o mare parte de cornee, (elemente de diagnostic diferențial cu carcinom intraepitelial Bowen), evoluția fiind în profunzime şi spre conjunctivă
  - recidivele după intervenția chirurgicală sunt frecvente, dar metastazele în ganglionii de vecinătate sunt rare

- prognosticul după exerezã este în general favorabil cu sau fără radioterapie

- **Sarcoamele** – sunt exceptional de rare la cornee

- **Melanomul**
  - este o tumorã foarte rară şi se caracterizează prin proliferarea unui carcinom limbic
  - se poate dezvolta in situ din celule pigmentate ale straturilor bazale ale epiteliului sau din celulele Schwan ale nervilor corneeni
  - ele rămân mult timp în membrana Bowman, invadând stroma extrem de rar
  - tratamentul este preferabil chirurgical pentru că radiosensibilitatea tumorii necesită doze extrem de mari de raze X, incompatibile cu protejarea anatomiei ochiului

- **Carcinom intraepitelial – boala Bowen corneeană** – descrisă ca dermatoză precanceroasă
  - este o neoplazie preinvazivă a epiteliului cu celule scuamoase
  - este considerat carcinom in situ, lipsind afectarea membranei bazale
  - clinic formaţiunea este prost delimitată, uşor ridicată, vascularizată, cu aspect gelatinos
  - este prezentă la pacienţii în vârstă, mai frecvent la bărbaţi
  - se poate asocia cu antecedente traumatice sau inflamaţie corneeană
  - gradul de invazivitate este discutabil
  - tratamentul necesită extirpare chirurgicală cu keratectomie lamelară
  - posibilitatea de recurenţă după incizie simplă este de 10%

TUMORILE LIMBULUI SCLEROCORNEEAN

Limbul predispune prin arhitectura sa şi prin continuitatea epiteliului conjunctival - care ia caracter pavimentos pentru a deveni epiteliu cornean - la multiple neoplazii conjunctivo/corneene limbice (descrise la capitolul „Tumorile conjunctivei")

Tumori congenitale

- **Dermoid limbic**
  - tumoră benignă indoloră, congenitală, însoţită de alte malformaţii (adesea coloboame de pleoapă superioară), colobom irian, coroidian, malformaţii ale feţei, encefalocel în unghiul superointern al orbitei
  - are aspectul unei pete albicioase pe cornee, rozată pe conjunctivă, cu posibilitate de creştere uneori
  - se face excizie chirurgicală

Tumori benigne

- **Chist de incluzie**
  - se poate dezvolta din epiteliul conjunctival sau corneean după o plagă corneeană limbică
  - apare ca o tumoră boselată la limb, chistică

- **Limfoame conjunctivale**
  - în cursul leucemiei limfoide sau nu
  - în partea inferioară a globului tumoră conjunctivală care evoluează spre cornee ca un chemozis progresiv
  - la limb se dezvoltă o formațiune tumorală

- **Neurinom limbic -** în caz de neurofibromatoză arată ca o tumoră adevărată

- **Tumori ce apar la limb la pacienții cu xeroderma pigmentosum**
  - au caracter familial
  - se dezvoltă la prima vârstă
  - legat de inflamația provocată de razele solare pe părțile descoperite ale pielii
  - la nivelul limbului poate apare o formațiune mai mult sau mai puțin voluminoasă

- **Papilom al limbului**
  - formă intermediară între o tumoră inflamatorie şi o tumoră
  - tumoră net circumscrisă sesil sau pediculat, rozat cu aspect muriform (diagnostic diferențial cu carcinom)
  - unic, rar multiplu este de preferință localizat în fanta interpalpebrală
  - se poate dezvolta pe un pterigion
  - dacă este necesar se face extirpare chirurgicală, cu ablație facilă, dar recidive frecvente

Tumori maligne

- **Carcinomul limbic**
  - poate fi mai frecvent spinocelular, dar şi bazocelular
  - poate apare pe fondul unei inflamații cronice, sau rar, debut „per primam"
  - se prezintă ca o tumoră sesilă, solid implantată cu suprafața crevazată cu buchete vasculare tumorale abundente (are aspect de papilom malign) și vascularizație anormală la baza tumorii cu hiperplazie corneo-conjunctivală la baza de implantare a tumorii
  - are tendință de invazie scleralâ, în cornee, capsula Tenon devenind aderentă şi exuberantă, pătrunzând în ochi şi afectând ganglionii regionali (submaxilar, pretragian)
  - evoluție lentă, ani, dar poate fi letală prin metastaze

- **Tumora melanică**
  - uneori este un carcinom dezvoltat pe un nev pigmentar preexistent limbic, dar pot fi în antecedente inflamații locale, traumatisme
  - poate apare prin degenerarea malignă a unui nev pigmentat – este modalitatea cea mai frecventă
  - nevocitomul limbic este o tumoră extrem de malignă, cu tendință de invazie în cornee, în profunzime, în conjunctiva bulbară și palpebrală cu prinderea ganglionilor regionali
  - prognosticul este extrem de sumbru, putând produce deces în câteva luni prin diseminare generală metastatică (inițial ficat)
  - tratamentul trebuie să fie eficient și susținut
    - enucleație în formele de început, rapid și corect când conjunctiva bulbară și palpebrală NU sunt invadate
    - exenterație la nevoie
    - radioterapie

TUMORILE SCLEREI

Tumorile episclerei	**Tumorile sclerei**
Coristom osos episcleral Histiocitom fibros (fibroxantom) Reticulohistiocitom Xantom diseminat Melanocitom	***Tumori primitive ale sclerei*** Tumori dezvoltate din celule conjunctive Fibrom Fibrosarcom Fasceita nodulară Tumori dezvoltate din celule prezente normal Hemangiom Neurofibrom Schwanom Tumori dezvoltate din celule aberante Chist scleral Dermoid limbic Coristom osos: osteom, condrom ***Tumori secundare*** De la tumori de vecinătate – orbită, conjunctivă, pleoape, endoocular

Tumorile episclerei și sclerei sunt rare.
Majoritatea tumorilor sclerei sunt secundare prin:

- neoplasm intraocular extins
- carcinom conjunctival invadant

Un corp străin metalic intrascleral poate simula un neoplasm intraocular pigmentat

TUMORILE EPISCLEREI

Coristomul osos episcleral

- tumoră congenitală localizată la nivelul episclerei în cadranul temporal superior la 5-10mm de limb
- este formată din os compact înconjurat de țesut conjunctiv
- poate adera la scleră şi nu se asociază cu boli sistemice

Histiocitom fibros (fibroxantom)

- cuprinde un grup de tumori compuse din histiocite şi fibroblaşti
- este localizat la nivelul orbitei, uneori poate apare în episcleră
- nu sunt cazuri de histiocitom malign la nivelul sclerei şi episclerei
- există tendință invazivă locală

Reticulohistiocitom scleral, limbic cornean – *rare*

Xantom diseminat

- afecțiune progresivă, rară, neereditară, prezentă la adulți (rar la copii)
- afectează pielea gâtului, pleoape, limb sclerocornean superior, axilă, fosa antecubitală, regiunea perianală, plica inghinală, mucoasa faringiană orală şi laringiană
- se prezintă sub formă de multiple papule mici portocaliu galben, maronii care pot conflua
- se pot asocia cu leziuni infiltrative intracraniene cu afectarea hipotalamusului

Melanocitom

- tumoră foarte rară
- intens pigmentat
- porneşte de la episclera anterioară şi se poate extinde la orbită

TUMORILE SCLEREI

Tumori primitive ale sclerei

Tumori dezvoltate din celule conjunctive

- **Fibrom** - juxtalimbic anterior episcleral sau scleral
- **Fibrosarcom** – poate afecta o sclerită recidivantă
  - se manifestă clinic prin exoftalmie
  - poate da invazie malignă de vecinătate, dar puține metastaze

- **Fasceita nodulară**
  - este o proliferare pseudotumorală cu creştere rapidă care se dezvoltă în ţesutul subcutanat izolat la nivelul pleoapelor, sclerei, fasciei şi septului conjunctiv, dar şi la nivelul pielei capului, gâtului, scalpului
  - dacă interesează capsula Tenon poate prinde muşchii drepţi
  - clinic se prezintă ca un nodul moale, bine delimitat, dureros sau nu cu creştere rapidă
  - vindecare după excizie

Tumori dezvoltate din celule prezente în mod normal

- **Hemangiom**
  - este o tumoră extrem de rară şi poate fi legată de prezenţa posibilă a unei reţele vasculare sclerale în sindromul Sturge Weber Krabbe
- **Neurofibrom, schwanom**
  - se dezvoltă la nivelul unor porţiuni din nervii ciliari în traiectul lor scleral
  - se prezintă ca mici tumori ferme, rozate, la distanţă de limb
  - pot fi izolate sau în cazul Neurofibromatozei

Tumori dezvoltate din celule aberante

- **Chiste sclerale** – epiteliale de origine traumatică sau congenitale, dezvoltate din țesutul conjunctiv de vecinătate
  - se prezintă sub formă de mici vezicule translucide, conținând un lichid clar, localizate în peretele scleral
- **Dermoid limbic**
  - este localizat inferotemporal, lângă limb
  - este cel mai frecvent coristom
  - conține elemente ale epidermului, dermului, keratină, foliculi piloşi şi glande sebacee
  - clinic sunt formațiuni cu aspect nodular albicios gălbui solide sau chistice, ferme, mobile cu conjunctiva şi spațiul subconjunctival
  - poate fi asociat cu boli sistemice, mai frecvent în sindrom Goldenhar
  - excizia dermoidului limbic se face când
    - ➢ afectează cosmetica oculară
    - ➢ produce iritație
    - ➢ produce scăderea AV prin creştere cu afectarea axului vizual
    - ➢ generează astigmatism important
- **Coristom osos: osteom şi condrom**
  - mici noduli osoşi, duri, mobili sub conjunctivă, izolați, prezenți la naştere
  - pot creşte în volum în perioada de creştere
  - sunt localizați în cadranul superotempotal sau sub muşchiul drept
  - pot conține cartilagiu sau os matur compact şi au structură neepidermoidă
  - pot adera la scleră
  - nu se asociază cu boli sistemice

Tumori secundare

- produse prin invazia scleralã a tumorilor dezvoltate în vecinătate: orbită, conjunctivă, pleoape sau endocular: uvee, retină
- metastaze de la distanță – rar în seminom, neuroblastom, mielom multiplu

TUMORILE UVEEI

TUMORILE IRISULUI

Tumori benigne					
		clinic	**evoluție**	**tratament**	
Nev		**cea mai frecventă leziune a irisului**	**tumoră pigmentată plană a stromei iriene mai frecvent în neurofibromatoză**	**rar poate degenera în MM complicații: cataractă, glaucom secundar, creștere, heterocrmie iriană**	**urmărire clinică**
Chisturi iriene	**epitelial**	**traumatic perlat seros congenital iatrogen**			**observație clinică aspirație excizie**
	stromal	**primul an**	**se complică cu glaucom secundar**		**aspirație excizie**
Angiom		**rar**	**se complică cu glaucom secundar cu hiphemă**		**supraveghere**
Leiomiom					
Nevoxantoendoteliom juvenil		**copil sub 6 luni**	**hiphemă spontană recidivantă**	**complicat cu glaucom secundar cu buftalmie**	**corticoterapie iridectomie radioterapie**
Tumori maligne					
Melanom		**nodul irian brun**	**complicații: hifemă, glaucom secundar**		**tumori mici: urmărire tumori medii excizie localizată, radioterapie tumori mari enucleație**
Metastaze iriene		**bilateral**	**Complicații: glaucom secundar, hemoragie vitreeană**		**chimioterapie radioterapie enucleație**

TUMORI BENIGNE

Nev irian

- **cea mai frecventă leziune a irisului**
- tumoră benignă, pigmentată a stromei iriene cu modificarea arhitecturii iriene, plană sau uşor ridicată cu diametrul mai mic de trei mm.
- poate produce uşor ectropion irian şi cataractă sectorială
- incidenţa nevilor este mai mare la pacienţii cu neurofibromatoză
- trebuie urmăriţi şi fotografiaţi dacă se măresc
- melanomul malign irian este imposibil de diferenţiat de nevii irieni benigni
- semne sugestive de malignitate
  - ectropion irian extins
  - vascularizaţie proeminentă
  - cataractă sectorială
  - glaucom secundar
  - creştere progresivă documentată
  - aspectul melanoamelor de la amelanotic la maro închis
  - sindrom de heterocromie / hipercromie unilaterală dobândită cu glaucom secundar

Leiomiom

- tumoră benignă, rară, dezvoltată din musculatura netedă a irisului
- mai frecvent la femei între 30-50 ani
- puţin pigmentată localizată în cadranul temporal inferior al irisului extins până la marginea pupilară de formă şi vascularizaţie variabilă
- rămâne localizată, dar în evoluţie se poate complica cu hipertonie, cataractă, hifemă, invazie de corp ciliar
- tratament: iridectomie, iridociclectomie
- poate recidiva în caz de rezecţie incompletă

Chiste iriene primitive

- **Chiste epiteliale** sunt:
  - chist traumatic - după un traumatism accidental sau chirurgical cu implantarea în iris a unui cil
  - chist perlat - are evoluţie lentă
  - chist seros epitelial prin invazie de cameră anterioară
  - chist congenital
  - chiste iatrogene după miotice

- **Chist stromal**
  - debut în primul an de viaţă
  - leziune unică unilaterală cu conţinut lichid şi perete anterior translucid

- tratamentul necesită aspirație sau excizie chirurgicală

Nevoxantoendoteliom

- este prezent la copil sub 6 luni – 50%
- semnul patognomonic – hifemă spontană recidivantă
- rar semne iritative ale polului anterior (fotofobie, lăcrimare, cerc perikeratic, blefarospasm) şi semne palpebrale pseudoinflamatorii
- tumoră localizată gălbuie cu infiltrație difuză a irisului
- evoluție spre glaucom secundar cu buftalmie
- tratament – corticoterapie local, general, radioterapie, iridectomie dacă tumora este localizată

Angiom

- foarte rar
- în angiomatoze
- poate antrena hifemă şi glaucom

Schwanom de iris – în neurofibromatoză

TUMORI MALIGNE

Melanom irian

- nodul irian de culoare brun-închis sau brun-deschis cu dimensiuni variabile; cu cât dimensiunile sunt mai mari, riscul de malignitate este mai crescut.
- unic sau multiplu poate avea creştere rapidă vasculară
- semne asociate:
  - hipemă, ca urmare a fragilității vaselor intratumorale
  - glaucom secundar, pupilă deformată, care se dilată neuniform sub midiatrice
  - ectropion uveal
- predispoziție la melanoame uveale
  - melanocitoză oculară congenitală
  - nev cutanat displazic
  - melanom cutanat familial
  - neurofibromatoză tip 1
- tratament
  - dacă tumora este mică – este necesară urmărire clinică
  - dacă creşte sau tumora are dimensiuni mai mari este indicată excizie prin iridectomie iridociclectomie
  - radioterapie
  - enucleația este indicată în tumorile mari, difuze

TUMORI METASTATICE CU LOCALIZARE IRIANĂ

- pot fi asociate cu alte localizări la nivelul tractului uveal (MMC)
- uneori bilaterale pot apare la 1-5 ani de la descoperirea tumorii inițiale
- pot fi secundare diseminării tumorale pe cale sanguină
- tumorile metastatice se pot complica cu:
  - hipertonie
  - hemoragii în CA, vitros
  - reacție iridociliară

TUMORI IRIENE SECUNDARE

- de la o tumoră conjunctivală, corneeană
- excepțional prin extensia intraoculară a unei tumori orbitare

TUMORILE CORPULUI CILIAR

Tumori benigne			
Dezvoltate din epiteliul pigmentar: adenom, hiperplazia de corp ciliar			
Dezvoltate din epiteliul nepigmentat			
Congenitală Meduloepiteliom (dictiom)	**4-12 ani tumoră embrionară,**	**tumoră benignă sau malignă, poate bloca unghiul**	**excizie localizată enucleație**
Tumori dobândite		**adenom fuchs nevi hemangiom leiomiom**	
Tumori maligne			
Melanom de corp ciliar	**Formațiune nodulară, brun închis în periferia FO, cu vase episclerale dilatate**	**extensie în suprafață posterioară scleral și în CA complicații: glaucom secundar, cataractă, DR, neovascularizație iriană**	**observație rezecție locală enucleație, exenterație fotocoagulare laser radioterapie crioterapie chimioterapie**
Melanom Epitelion		**Exzensie locală**	

TUMORI BENIGNE

Tumori dezvoltate din epiteliu pigmentar

- **Adenom benign**
  - este localizat în epiteliul ciliar pigmentat, rar în cel nepigmentat
  - este greu de diferențiat de melanomul malign de corp ciliar
  - rar degenerează malign

- **Hiperplazia de corp ciliar**
  - apare ca răspuns la traumatisme, inflamații, agresiuni oculare
  - rar sunt evidente clinic
  - dacă cresc pot simula un melanom

Tumori dezvoltate din epiteliu nepigmentat

- Congenitale -

- **Meduloepiteliom – dictiom**
  - este un neoplasm primar intraocular derivat din celule epiteliale medulare imature sau cupa optică embrionară
  - tumoră nepigmentată de epiteliu ciliar, benignă sau malignă
  - are structură embrionară
  - este prezent la copii 4-12 ani, rar la adult
  - se prezintă ca o formațiune de culoare deschisă albicioasă localizată la nivelul corpului ciliar care poate ajunge în camera anterioară, devenind evidentă clinic la rădăcina irisului
  - blochează rapid unghiul iridocorneean
  - metastazează rar chiar dacă degenerează malign
  - tratament:
    - excizie microchirurgicală – iridociclectomie, ciclectomie pentru tumorile mici, circumscrise
    - enucleație pentru tumorile mari, recurente după excizie, ochi fără vedere

- Dobândite -

- **Hiperplazia pseudoadenomatoasă – adenom Fuchs**
  - este descoperit ocazional sau la autopsie
  - proliferare benignă a epiteliului ciliar nepigmentat
  - rar este aparent clinic
  - tumoră neregulată alb strălucitoare
- **Nevii**
  - pot fi descoperiți pe globii enucleați de alte cauze
- **Hemangioame** – excepțional, clinic invizibil
- **Leiomioame** – foarte rare

Toate aceste tumori sunt excepțional de rare şi imposibil de diferențiat clinic de melanoame. Trebuie supravegheate documentar prin fotografii, ecografii şi urmărite semnele de creştere pentru suspiciunea de metastazare.

TUMORI MALIGNE

Melanom de corp ciliar

- poate fi asimptomatic
- este puțin vizibil putând fi acoperit de iris
- este necesară midriază, gonioscopie pentru un examen corect

- se prezintă ca o formaţiune nodulară supraelevată, de culoare brun-închis, situată la nivelul periferiei fundului de ochi cu vase episclerale dilatate-vase santinelă- în acelaşi cadran cu tumora
- în evoluţie, exercită presiune asupra cristalinului pe care îl indentează, conducând la astigmatism secundar, opacităţi focale sau subluxaţii
- în evoluţie tumora se poate extinde extraocular cu aspect de masă epibulbară neagră
- pe suprafaţa sclerei, se observă, în regiunea adiacentă, vase episclerale dilatate (vase-santinelă); canalele emisare sclerale oferă cale de extensie pentru tumoră, care se exteriorizează sub forma unor mici mase brune subconjunctivale.
- formaţiunea tumorală poate eroda baza irisului şi invada camera anterioară.
- extensia posterioară conduce la decolare de retină.
- melanoamele necrotice pot produce fenomene inflamatorii, mimând uveita anterioară.
- în unele cazuri, melanomul de corp ciliar prezintă un pattern de creştere circumferenţial, de-a lungul corpului ciliar – melanomul inelar, asociat cu prognostic rezervat, din cauza dificultăţii în diagnosticare
- se poate complica cu: cataractă, subluxaţie de cristalin, glaucom secundar, DR, neovascularizaţie iriană
- investigaţii complementare: transiluminaţie, ecografie,RMN, pentru stabilirea dimensiunilor tumorii
- diagnostic diferenţial al melanomului malign de corp ciliar se face cu:
  - nev
  - metastaze carcinomatoase
  - sclerita posterioară
- tratamentul melanomului malign de corp ciliar şi coroidă este în funcţie de.
  - mărimea şi extensia tumorii intraoculare
  - localizarea tumorii
  - prezenţa sau absenţa extensiei tumorale
  - prezenţa sau absenţa clinic detectabilă a metastazelor în alte organe
  - statusul vizual şi afectarea sau nu a celui de al doilea ochi
  - vârsta şi starea generală de sănătate a pacientului
  - preferinţa pacientului şi a medicului
- opţiuni terapeutice sunt:
  - enucleaţie pentru tumori de dimensiuni mari
  - iridociclectomie pentru tumori mici, medii care cuprind mai puţin de o treime din unghi
  - radioterapie

Epiteliom

- evoluează spre camera anterioară împingând irisul spre cornee
- se pot complica cu glaucom secundar

- pot produce opacifiere cristaliniană
- malignitatea constă în extensie locală

Dictiom

- tumoră malignă de corp ciliar cu structură embrionară primar sau prin degenerarea tumorii benigne

TUMORI METASTATICE

- afectează mai frecvent coroida, rar irisul corp ciliar
- se produc prin diseminare hematogen

TUMORILE COROIDEI

Tumori benigne				
Nevi coroidieni		**4-6%** **1,25mm**	**pigment portocaliu pe suprafață** **sursa cea mai frecventă de MMC**	**observație clinică** **tratament MMC în transformare malignă**
leiomiom **neurofibrom** **limfom**		**rar** **rar** **rar, grav**		
Osteom		**femei tinere, asymptomatic**	**Tumori pseudopodice, galben oranj** **Se complică cu neovascularizație**	**Nu răspun la laser terapie**
Hemangiom coroidian	**difuz**	**hamartom congenital al coroidei**	**se complică cu degenerescență retiniană și DR exudativă**	**fotocoagulare** **criocoagulare** **TTT** **enucleație**
	circumscris			
hemangiom cavernos		**izolat, asociat bolii Sturge-Weber-Krabe**	**glaucom și complicații retiniene**	**fotocoagulare**
melanocitom				
Tumori maligne				
MMC		**cea mai frecventă tumoră oculară** **60 ani** **se pot dezvolta din nevi coroidieni**	**tumoră unilaterală pigmentată cu pigment portocaliu pe suprafață complicat cu hemoragie vitreeană, DR, glaucom secundar, uveită, cataractă** **prognostic mai bun la femei, la tineri**	**Observație periodică** **Excizie localizată** **Radioterapie** **Brahiterapie** **Radioterapie externă** **Radiochirurgie stereotaxică** **Tratament chirurgical** **Enucleație** **Exenterație** **Alte tehnici terapeutice** **Fotocoagulare laser**

			TTP Terapie fotodinamică Crioterapie Terapie npediatrică Chimioterapie imunoterapie
Limfom non Hodkin cu celule B	diagnostic dificil		radioterapie chimioterapie intratecală metotrexat
Simulatorii de tumori intraoculare			
sd de efuzie uveală	bărbați, vârstă medie	grămezi de pigment retinian sclera groasă	rezecție sclerală
proliferare melanocitară bilaterală difuză			
infiltrat limfocitar difuz al coroidei			
nanoftalmie	ochi normal cu ax mic sclera groasî		
Boala Vogt-Koyanagi-Harada			
Tumori intraoculare metastatice			

TUMORI BENIGNE

Nevi coroidieni

- tumoră benignă melanocitară a coroidei
- frecvență 4-6% în populația caucaziană
- tumori aplatizate gri-verzui localizate în coroidă frecvent temporal la polul posterioar
- pot fi şi nevi hipopigmentați, dar prezintă un inel hiperpigmentat
- diametrul mediu 1,25mm, poate creşte în lungime
- dacă sunt mai groşi de 2,5-3mm sau dacă cresc, se poate suspecta degenerarea malignă
- prezența unui pigment portocaliu (acumulare de lipofuscină) pe suprafața tumorii ridică suspiciunea unui melanom
- prezența drusenului pe suprafața unui nev arată caracterul lui cronic, benign
- deşi degenerarea malignă a unui nev este rară sursa cea mai frecventă de MM este nevul.
- nevul coroidian poate provoca degenerarea şi ruptura membranei Bruch asemănător DMLV şi se complică cu neovascularizație subretiniană cu decolare serohemoragică disciformă a EP şi a retinei (complicația hemoragică poate produce confuzii cu MMC care a crescut rapid)
- nevul coroidian rămâne staționar, excepțional poate degenera malign
- Nev suspect
  - prezență de simptome
  - creştere documentată
  - localizare la polul posterior
  - dimensiuni mai mari de cinci mm diametrul şi un mm grosime
  - lipofuscină pe suprafață – pigmentare portocalie
  - absența drusenului pe suprafața unei leziuni mari
  - localizare la mai puțin 3 mm de papilă
  - decolare retiniană seroasă
  - supraveghere la 6 luni, un an, cu urmărirea creşterii
- ecografia nu ajută la diferențierea unui nev de melanom.

Leiomioame, Neurofibroame

- foarte rare
- diagnostic dificil
- majoritatea considerate melanoame amelanocitare

Osteom coroidian

- este prezent la femei tinere 90% (sfârşitul copilăriei, începutul adolescenței, unilateral, ocazional bilateral (20%), sporadic
- frecvent asimptomatic, în afară de cazurile cu decompensare a EP adiacent, când se dezvoltă MNVSR

- frecvent vizibil în jurul discului optic sau maculei
- are o evoluție lentă
- tumori bine delimitate pseudopodice galben oranj, cu creştere lentă cu margini nete
- marginile pot fi întărite de o linie roşietică-portocalie de pigment retinian
- inflamația coroidiană cronică poate fi suspectă

Complicații NVC care nu răspund la fotocoagulare laser

Limfom

- se dezvoltă în creier, măduva spinării, meninge, ochi şi au prognostic rezervat
- clinic se prezintă sub forma:
  - uveită anterioară cronică care nu răspunde la cortizon
  - uveită intermediară la persoane în vârstă cu numeroase celule vitreene
  - în segmental posterior infiltrate mari, gălbui, multifocale sub EP
- tratament
  - radioterapie
  - chimioterapie- metotrexat intravitrean

Hemangiom coroidian

- este un hamartom vascular congenital benign al coroidei.
- nu are componentă ereditară
- afectează în mod egal ambele sexe
- deşi este probabil prezent încă de la naştere, în majoritatea cazurilor nu este diagnosticat decât între a doua şi a patra decadă
- se prezintă sub două forme:
- ***Hemangiomul coroidian difuz***:
  - tipic în cadrul sindromului Sturge-Weber – de aceeaşi parte cu un *nevus flammeus*
  - complicații – degerescență retiniană, DR exudativă
  - tratament – radioterapie externă
  - fundul de ochi are un aspect roşu saturat
  - coroida este difuz îngroşată de către leziunea vasculară hemangiomatoasă
  - la nivelul polului posterior, această modificare conferă papilei nervului optic un aspect de excavație glaucomatoasă avansată
  - diagnosticul diferențial este dificil întrucât presiunea intraoculară poate fi crescută, secundar creşterii presiunii venoase orbitare şi episclerale sau existenței unor malformații la nivelul unghiului.
- ***Hemangiomul coroidian circumscris***:
  - formațiune tumorală rotundă sau ovalară, de culoare roşie sau portocalie,

- localizată la nivelul polului posterior
- dimensiunile variază între 3-7mm diametru şi 1-3mm grosime la momentul diagnosticului
- hemangiomul este localizat central, la mai puţin de două diametre papilare de discul optic sau de foveolă şi rareori atinge anterior ecuatorul
- complicaţii degenerescenţă retiniană chistică, DR exudativă, fibroză subretiniană.
  - ambele forme de hemangiom coroidian se pot complica cu dezlipire de retină nonregmatogenă parţială sau totală.
  - tratament
    - fotocoagulare
    - termoterapie transpupilară (TTT)
    - terapie fotodinamică
    - radioterapie (mai ales în cazurile asociate cu dezlipiri seroase întinse de retină)
    - enucleaţie (în cazul ochilor orbi dureroşi)
    - crioterapie

Hemangiom cavernos de coroidă

- pot fi izolate sau asociate cu nevus flamens şi glaucom în sindromul Sturge Weber
- se poate însoţi de
  - glaucom primitiv congenital
  - glaucom cronic simplu – rar
  - glaucom secundar cu DR şi inflamaţie uveală
  - glaucom absolut secundar unor hemoragii intravitreene repetate
- complicaţii retiniene – edem şi degenerescenţă chistică cu afectare maculară, DR secundară
- asociere cu alte sindroame:
  - sindrom Sturge Weber cu angiom facial în teritoriul trigemen, glaucom ipsilateral şi uneori angiom cerebral
  - neurofibromatoza
- tratament: fotocoagulare xenon sau argon – nu reduce semnificativ talia tumorii, dar permite uscarea lichidului subretinian

Melanocitom

- este mai frecvent la pacienţii melano dermici
- tumoră foarte pigmentată, benignă, rară, la nivelul coroidei, nervului optic putând pune problema de diagnostic diferenţial cu MMC
- tratament numai în degerescenţă malignă

TUMORI MALIGNE

Melanom coroidian

- este o tumoră melanocitară malignă
- localizată unilateral cu aspect variabil
- cele mai frecvente tumori maligne primare ale ochiului - 75%
- varsta medie de diagnostic este 60 de ani, desi poate varia intre 23 si 85 de ani, este rară sub 40 de ani
- are incidență foarte scăzută la rasa neagră cu frecvență mai mare la caucazieni
- se pot dezvolta din nevi coroidieni preexistenti, de aceea nevii trebuie evaluati periodic în funcție de evoluție
- sarcina stimuleaza cresterea melanomului.
- masă în dom sub retinian maron sau gri cu pigment portocaliu pe suprafață
- capacitatea de metastazare depinde de
  - dimensiunile tumorale
  - cresterea documentată
  - tipul celular
  - vascularizatia tumorala.
- factori predictivi pentru cresterea melanomului:
  - grosime mare a tumorii
  - prezența lichidului subretinian
  - pigmentație portocalie
  - simptome vizuale
  - hiperfluorescența punctiformă la AFG
  - absența drusenului
  - marginea posterioară a tumorii adiacentă la disc
- melanoamele coroidiene după dimensiuni sunt:
  - mici < 3mm grosime
  - medii între 3-10mm
  - mari > 10mm grosime sau mai mult de 16mm diametru
- tumora de dimensiuni mici are formă de dom, în creştere ia aspect multilobar, iar dacă depăşeşte membrana Bruch pot lua aspect de ciupercă. Rar sunt carcinoame plate, dificil de diagnosticat.
- rata de mortalitate în MMC la 5 ani este
  - melanoame mari – 30-40%
  - melanoame medii – 20%
  - melanoame mici – 6%
- factori de risc
  - predispoziție genetică (sindromul nevului displazic).
  - melanoză oculară şi oculodermică (nevul lui Ota).
  - iris de culoare deschisă.
  - fumatul

- subiectiv pacientul poate prezenta:
  - metamorfopsie (prin DR)
  - scăderea AV (prin localizare, cataractă, astigmatism pe care le poate induce)
  - reducerea CV
  - fotopsii
  - flocoane în vitros prin hemoragie sau inflamație
  - rar durere oculară în funcție de localizare
- aspect clinic
  - tumoră unilaterală, cu aspect variabil.
  - frecvent, masă tumorală ovoidală, supraelevată, pigmentată uniform sau neuniform; uneori, complet nepigmentată (melanom amelanotic).
  - **pe suprafața tumorii, la nivelul epiteliului pigmentar retinian, se observă frecvent depuneri de pigment portocaliu (lipofuscină), semn sugestiv pentru caracterul malign al leziunii, dar fără valoare patognomonică.**
  - **dublă rețea vasculară coroidiană şi tumorală**
  - degenerescență retiniană cistoidă în vecinătatea tumorii
  - pliuri radiare corioretiniene la baza tumorii
  - DR tumorală
  - la care se pot asocia
    - ➢ congestie oculară şi perioculară dacă există necroză sau hemoragie
    - ➢ dilatația vaselor episclerale în sectorul unde este localizată tumora
    - ➢ prezența de vase iriene dilatate în sectorul tumoral
    - ➢ anisocorie legată de hipertonie sau de atingere paralitică
    - ➢ anestezie, hipoestezie corneeană corespunzător localizării tumorale şi evocând malignitate importantă
    - ➢ tonus ocular ridicat dacă tumora invadează corpul ciliar
  - semne asociate: hemoragii sub- sau intraretiniene, exudate dure, hemoragii vitreene, glaucom secundar, cataractă complicată, uveită anterioară sau posterioară, DR
  - în unele cazuri, complet asimptomatic – putând fi diagnosticat în cadrul unei consultații de rutină.
  - evoluție:
    - ➢ perforează membrana Bruch şi capătă formă de ciupercă; în acest stadiu, induce frecvent o decolare exudativă de retină.
    - ➢ erodează peretele scleral şi invadează spațiul orbitar.
    - ➢ metastaze la distanță – mai ales la nivelul ficatului.
- semne oculare majore în MMC
  - vase santinelă
  - decolare de retină

- cataractă +/- subluxație de cristalin
- semne de uveită
- pigmentare portocalie
- hemoragie în vitros
- uneori:
  - ➢ extensie în CA
  - ➢ rubeoză
  - ➢ degenerare în piatră de pavaj

- pot fi:
  - melanoame nerecunoscute clinic - 10%
  - mediile opace ar trebui să suspicioneze diagnosticul de MM
  - pseudomelanoame – se pune greşit diagnosticul de MM
- **Un diagnostic corect ar reduce numărul de ochi enucleați.**
- Este necesară seriozitate în efectuarea ecografiei şi oftalmoscopiei indirecte.
- Confuziile de diagnostic de MMC se pot face cu:
  - nev coroidian
  - leziune maculară disciformă
  - hipetrofie EPR
  - hemangiom coroidian
- studii recente arată că vascularizația tumorală este importantă în dezvoltarea metastazelor, tehnicile ecografice noi putând determina paternul vascular; (melanoamele sunt capabile să dezvolte vase proprii.)
- **Forme evolutive** de MMC
  - necroză tumorală care poate antrena semne inflamatorii importante:
    - ➢ pusee de iridociclită recidivantă rebelă la tratament, cu pseudohipopion
    - ➢ ulcere corneene trofice şi sclerite rebele
  - hipertonie oculară legată de poziția tumorii; hipertonia poate fi favorizată de invazia tumorală la nivelul unghiului sau deplasarea irisului
  - extensie în orbită – după invazie scleralã cu perforație sau prin traversarea orificiilor venelor vorticoase, artere sau nervii ciliari
  - metastaze pe cale sanguină în ficat, plămân, SNC, măduva spinării, țesut celular subcutanat
  - recidivele pot surveni după enucleație din celulele tumorale care au traversat anterior globul ocular şi au rămas în orbită; este necesar un examen anatomopatologic riguros pentru a detecta efracțiile sclerale sau extensia extraoculară vasculară sau nervoasă impunându-se atunci radioterapia şi chimioterapia
  - rarisim metastaze tardive după enucleație 15-20 de ani
  - excepțional „vindecare" spontană prin necroză tumorală cu focare de regresie neoplazică însoțite de calcificare

- **Elemente prognostice**

Elemente clinice:	**Tipul histologic –**	**Gradul de pigmentare al MM coroidian**
prognostic mai bun la femei prognostic mai bun la subiecți tineri localizarea la polul posterior are prognostic mai bun precocitatea enucleației **Problema importantă este aceea de a apune un diagnostic precoce pentru a depista leziunea malignă la debut.**	prognostic rezervat tumorile cu: - extensie extrascleral ă - tumori mari - invazie vasculară	variază de la amelanotic la intens pigmentat fiecare pacient trebuie sa fie evaluat prin: ➢ Biomicroscopie care evidențiază: prezența de vase sclerale santinela, care sunt vase dilatate ce ajuta la nutritia tumorii identifică vasele rubeotice, invazia iriană, extinderea în camera anterioară prin lentila de 78 de dioptrii, poate identifica prezenta unei decolari de retină ➢ Oftalmoscopia indirecta evidențiază extinderea bazală a tumorii prezența detașărilor exudative ➢ Ecografia determină: grosimea tumorii reflectivitatea internă a tumorii prezența extensiei extraslerale Reflectivitatea ecografică poate face diagnosticul diferențial al MMC Reflectivitate mica spre medie:melanom, nev, efuzie coroidiană Reflectivitate medie spre mare: membrana neovasculara coroidiană, leziuni metastatice, hemangiom cavernos ➢ Gonioscopia arată extinderea tumorii în unghi ➢ Fotografiile fundului de ochi sunt utile pentru a evalua cresterea documentată a tumorii ➢ Angiografia cu fluoresceina este nespecifica poate arăta circulație „dublă” (vase coroidiene și retiniene) masă hipofluorescentă

		zone punctiforme pe unde se scurge fluoresceina, in fazele tardive ale angiogramei. Acestea sunt zone de distructie a stratului epitelial pigmentar al retinei, supraiacent tumorii.

- **Diagnostic pozitiv** clinic, confirmat ecografic sau imagistic.
- **Diagnosticul diferenţial al MMC cu leziunil pigmentate**
  - Nev voluminos – observaţie periodică, documentarea fotografică a caracterului nonprogresiv
  - Melanocitom
    - ➢ sunt forme speciale de nevi care tind să apară la nivelul discului optic
    - ➢ are margini liniare pentru că urmăreşte stratul fibrelor nervoase
    - ➢ culoare neagră şi rar dimensiunea lor creşte
    - ➢ pot fi confundate cu melanoame peripapilare coroidiene
    - ➢ sunt asimptomatice
    - ➢ **au potenţial malign 0 sau foarte mic**
  - Adenoame retiniene pigmentate – negre şi mai puţin înalte decât MMC
  - Hamartoame combinate ale retinei şi EPR
    - ➢ rare
    - ➢ pot fi leziuni congenitale sau ca răspuns la o agresiune retiniană
    - ➢ AFG – rectitudinea marcată a vaselor retiniene
  - Carcinom metastatic
  - DMLV – forma exudativă cu NVSR care poate mima MMC, bilaterală
  - Dezlipire de retină regmatogenă - necesită identificarea găurii retiniene
  - Decolare de coroidă – diagnostic uşor dacă apare după intervenţii chirurgicale, altfel dificil
  - Hipertrofie congenitală a EPR
  - Hiperplazie reactivă a EPR secundară traumatismelor sau inflamaţiei
  - Calcificări sclerocoroidiene
    - ➢ masă coroidiană alb-gălbuie în afara arcadelor, în periferie aliniată cu inserţiile oblicilor superior, inferior
    - ➢ asimptomatice
    - ➢ diagnosticate prin examen de rutină
    - ➢ pot fi în: hipercalcemie, insuficienţă renală, hiperparatiroidism

- **Diagnosticul diferențial al MMC cu leziuni nepigmentate**
  - Hemangiom coroidian – leziune roşu oranj, ridicată care va fi diferențiată de MMC prin ultrasonografie
  - Osteom coroidian – leziune galben portocalie cu pseudopode, mai frecvent la femei tinere, poate fi localizată lângă nervul optic, cu calcificări intratumorale la tomografie şi ecografie
  - Sclerite posterioare – sunt prezente pliuri coroidiene cu durere intensă şi boli inflamatorii sistemice cu semnul T care poate fi văzut la ultrasonografie
  - Metastaze cu punct de plecare sistemic (carcinom metastatic)
    - leziunile sunt plate (netede) şi au culoare cremoasă maronie cu lichid subretinian asociat cu leziuni frecvent bilaterale
    - cel mai frecvent, neoplasm bronhopulmonar la bărbați, neoplasm mamar la femei
    - examen clinic general, investigații imagistice
- Metastazele în melanoamele maligne coroidiene se produc prin extensie hematogenă prin venele vorticoase în ficat – 92%, plămâni, piele (diferit de melanoamele cutanate care intâi metastazează în ganglionii limfatici). De aceea sunt necesare: (trebuie efectuate anual)
  - teste funcționale hepatice
  - la nevoie eco, CT , RMN abdominal, biopsie hepatică
  - radiografii toracice
- Risc crescut de metastazare a tumorii cu:
  - înâlțime mai mare de 2mm
  - apropiere de nervul optic
  - tendință de creştere
- Este posibilă şi extensia locală a MMC la nivelul creierului prin nervul optic.
- Între enucleație şi metastază poate exista o perioadăî de 2-4 ani, durata medie de metastazare fiind de 7 ani, cu supraviețuire sub 1 an.
- Histopatologie - Conform clasificării Callender, 6 tipuri celulare:
  - Melanom cu **celule fuziforme tip A**
  - Melanom cu **celule fuziforme tip B**
  - Melanom cu **celule epitelioide**
  - Melanom **mixt**
  - Melanom de tip fascicular
  - Melanom necrotic

Prognosticul vital este cu atât mai pesimist cu cât proporția celulelor epitelioide este mai mare.

- **Examen medical general pentru:**
  - cercetarea metastazelor coroidiene în cancer de bronhii, sân, rinichi, tub digestiv
  - detectarea matastazelor hepatice prin ecografie, dozaj gama glumil transpectidază şi fosfatază alcalină

- Tratamentul MMC depinde de:
  - vârstă
  - starea de sănătate a pacientului
  - starea ochiului congener afectat
  - dimensiunile tumorii
  - localizarea tumorii
  - prezența sau nu a metastazelor
- **Atitudine terapeutică**
  - Observație periodică
    - Tumori mici (sub 3mm grosime şi 10mm diametru), asimptomatice sau cu diagnostic incert – prognosticul este bun, riscul metastatic scăzut, aceste tumori rămânând staționare mulți ani.
    - Tumori cu ritm lent de creştere la pacienți peste 65 de ani şi cu funcție vizuală bună pe ochiul respectiv – enucleația precoce nu pare să influențeze prognosticul.
    - Pacienți de vârstă foarte înaintată sau cu maladii sistemice în stadiul terminal
  - Tratament chirurgical conservator (mai frecvent în tumorile iriene, iridociliare)
    - Iridectomie sectorială
    - Iridociclectomie
    - Coriociclectomie
    - Coroidectomie parțială.
  - Radioterapie
    - Brahiterapie – în tumori de grosime sub 10 mm şi bază mai mare de 20 mm suplimentat cu termoterapia transpupilară
      - complicații – cataractă, retinopatie, papilopatie, HV
    - Radioterapie externă în: tumori incompatibile cu brahiterapie prin talie şi localizare la mai puțin de 4 mm de papilă sau fovee
      - complicații madaroză, epifora, cheratinizare conjunctivală, DR exudativ, glaucom neovascular
    - Radioterapie steroetaxică - gama, Knife
  - Alte tehnici terapeutice
    - Fotocoagulare laser
    - Termoterapie transpupilară cu laser diodă în tumori mici localizate lângă fovee sau discul optic
    - Crioterapie
    - Terapie fotodinamică
  - Tratament chirurgical
    - Rezecție locală transcleralâ în tumori prea groase pentru radioterapie şi inferioare 16 mm diametrul

- Enucleație - Melanoame de mari dimensiuni şi globi oculari cu funcție vizuală redusă sau absentă.
- Tehnici chirurgicale atraumatice, cu minimă tracțiune la nivelul nervului optic; eventual, radioterapie externă preoperatorie cu scopul de a micşora riscul diseminării hematogene în timpul manevrelor chirurgicale.
- Exenteraţie cu chimioterapie şi radioterapie în formele extinse

- Tratament paliativ cu chimioterapie şi imunoterapie la pacienții cu metastaze

Limfom nonHodkin cu celule B

- înainte de epoca HIV când a început să devină epidemic era întâlnit la persoane în vârstă
- diagnosticul este dificil, dar important, diagnosticul precoce nu scade mortalitatea, dar permite tratamentul precoce şi creşterea supraviețuirii
- la pacienții HIV pozitiv limfomul intraocular poate fi o boală agresivă și poate simula orice retinită infecțioasă
- tratamentul
  - radioterapie externă a orbitei şi a creierului în cazurile cu implicare SNC
  - chimioterapie intratecală singură sau combinată cu radioterapie cerebrală
  - Metotrexat intraocular pentru tratamentul bolii oculare

SIMULATORII DE TUMORI INTRAOCULARE

Sindromul de efuzie uveală

- bărbat sănătos de vârstă medie
- decolarea exudativă de retină cu sau fără detaşări coroidiene, pot fi considerate efuzii uveale, dacă nu au istoric de intervenții chirurgicale oculare
- alte cauze de efuzie uveală după excluderea diagnosticului limfomul non-Hodgkin cu celule B: sifilis, sclerita posterioară, tuberculoza, nanoftalmie, sarcoidoză
- bilaterale
- aspect de pete "de leopard" cu grămezi de pigment retinian prin decolări cronice
- sclera este mai groasă decât normal, împiedicând fluxul uveoscleral
- corticoterapia puțin eficientă, ar putea fi utilă rezecția scleralã

Proliferare melanocitară bilaterală difuză

- reprezintă un sindrom paraneoplazic, în care carcinoamele sistemice eliberează factori ce cauzeaza proliferare melanocitara uveală

- în coroidă sunt multiple pete rotunde roşii- negricioase

Infiltratul limfocitar difuz al coroidei

- recent a fost incadrata ca o forma de limfom non- Hodgkin, cu debut la nivelul coroidei
- oftalmoscopic se evidenţiază pliuri coroidiene
- AFG - pliuri coroidiene şi zone punctiforme de hiperfluorescenţă
- ecografie – îngroşarea coroidei

Nanoftalmie

- ochii sunt normali, dar au diametru anteroposterior mai mic
- sclera poate fi mai groasă, ceea ce scade fluxul uveoscleral
- sunt prezente pliuri coroidiene
- uneori diagnosticul se pune ecografic

Sindromul Vogt- Koyanagi- Harada

- boala granulomatoasa cronica, mai frecventă în Asia, Mexic (HLA DR4)
- ***Vogt- Koyanagi*** inflamatie granulomatoasa a camerei anterioare (precipitate grasoase keratice, nodulii Koeppe la nivelul irisului)
- se asociaza cu vitiligo, poliozǎ, hipoacuzie, semne neurologice focale
- ***Harada*** inflamaţie granulomatoasă a coroidei, epiteliului pigmetar retinian cu mici noduli Dalen- Fuchs
  - AFG – scurgere punctiformă de fluoresceină caracteristice acestei boli
  - **detaşare exudativa retiniană cu pete la nivelul epiteliului pigmetar**
  - în evoluţie epiteliul pigmetar si capilarele coroidiene subiacente se pot atrofia, dând aspectul de strălucire în „apus de soare" a FO
- tratamentul
  - doze mari de corticosteroizi, cu scăderea lentă a dozei in decurs de un an (nu scădere rapidă pentru că există riscul de recidiva)
  - daca pacientul nu raspunde la corticoterapie, ar trebui folositi alti agenti imunosupresori

Metastaze

- debutează frecvent prin scăderea AV
- leziuni alb cremoase cu creştere rapidă ovale sau în placă
- leziuni multiple bilaterale asociate cu decolare seroasă retiniană
- AFG – hiperfluporescenţă precoce şi dublă circulaţie
- îngroşare coroidiană difuză şi ecogenitate moderată
- Opţiuni terapeutice
  - supraveghere
  - radioterapie sau TTT pentru tumori mici
  - enucleaţie pentru ochi nevăzător sau dureros

TUMORILE RETINEI ŞI NERVULUI OPTIC

TUMORI PRIMARE DE RETINĂ SI NERV OPTIC					
Tumori maligne					
		Clinic	**evoluţie**	**prognostic**	**tratament**
Retinoblastom	**copii 24 luni (cea mai frecventă tumoră) gena 13q14 ereditar 40% nehereditar 60%**	**leucocorie strabism scăderea AV glaucom secundar pseudouveită rubeoză iriană hifemă DR exoftalmie patognomonic : calcificări intratumorale**	**TIO Stadiu glaucomatos Extensie extraoculară Metastaze la distanţă: creier, ficat, oase lungi**	**Rezervat în caz de : - tumoră mare, fără diferenţiere celulară - invazie nerv optic, uvee -diagnostic pozitiv tardiv - bilateralitate**	**enucleaţie cu secţiune lungă a nervului optic chimiotera pie radioterap ie fotocoagul are crioterapi e**
TUMORI CONGENITALE ALE RETINEI ŞI EPR					
Tumori vasculare					
Hemangiom capilar	**20-30 ani, AD**	**asociat cu boala von Hippel Lindau**			**fotocoagul are crioterapi e brahiterap ie vitrectomi e pentru hemoragie vitreeană**
Hemangiom cavernos	**tumoră vasculară (şi leziuni SNC, piele), aspectul retinei în ciorchine strugure)**				
Hemangiom racemos	**congenital**	**asociere sistemică – malformaţie arteriovenoasă Wyburg-Mason**			
Tumori epiteliale					
Hipertrofie congenitală benignă a EP	**tumoră congenitală asociată cu sindrom Gardener, polipoză intestinală**	**leziuni unice, multiple, plane, pigmentate cu zone de depigmentare**			

Hamartom combinat al R şi EP	**asociat cu NF , tumoră peripapilară sau periferică cenuşie cu tortuozităţi vasculare**				
Astrocitom	**50% au scleroză tuberoasă**	**Poate creşte şi se calcifică, aspect de mură**			**fără tratament**
meduloblastom					
Facomatoze					
facomatoza	**Gena**				
Von Hippel Lindau	**3p25 boala familială**	**hamartoame oculare, creier (cerebel), rinichi, SR**	**complicat cu DR**		
Sturge Weber	**congenital neereditar**	**angiom coroidian difuz pe traiectul nV**	**complicat cu hemoragie vitreeană, glaucom secundar**		**fotocoagulare laser TTT radioterapie externă**
Neurofibromatoza Tip 1 – sd von Recklinghausen	**AD, gena 17q**	**hamartom SN, piele, ochi pete cafea cu lapte neurofibroame piele, meningiom, gliom cerebral, carcinom renal, SR astrocitoame retiniene**			
Neurofibromatoza tip 2	**AD**	**pete cafea cu lapte neurinom acustic bilateral**			
Scleroza tuberoasă Bourneville	**Cromozom 9 (familial) 16 (dobândit)**	**Astrocitom ocular Hamartom retină, EPR**			
TUMORI METASTATICE INTRAOCULARE					
de la neoplasm mamar la femei şi bronhopulmonar la bărbaţi aspecte clinice oculare multiple					**chimioterapie radioterapie enucleaţie**

Retinoblastomul

- este un neoplasm primar malign al retinei
- **este cea mai frecventă tumoră intraoculară la copii**
- a doua tumoră ca frecvenţă după MM la toate grupele de vârstă
- vârsta medie a diagnosticării - 24 de luni
- unilateral 60-70%, bilateral 30-35%
- retinoblastomul unilateral, unifocal este neereditar, dar 15% din copii cu retinoblastom sunt purtători de genă
- forma unilaterală plurifocală este hereditară
- 5% din retinoblastomul bilateral are antecedente familiale de retinoblastom, 95% din cazuri sunt mutaţii „de novo”
- formele bilaterale plurifocale sunt hereditare cu transmitere autosomal dominantă
- gena este localizată în 13 q 14
  - forma ereditară (germinală)- 40%
    - risc de transmitere a mutaţiei genetice – 50%
    - supravieţuiesc dezvoltării tumorii – 40%
  - forma neereditară (somatică) – 60%
- diagnosticat la timp şi tratat eficient, are cea mai mare rată de vindecare dintre tumorile oculare
- vârsta de descoperire a bolii este pentru formele
  - unilaterale 2-3 ani
  - bilaterale 1 an
- circumstanţele de descoperire
  - examen sistematic al fundului de ochi la copii cu antecedente familiale de retinoblastom
  - simptomele sunt puţin evidente clinic pentru că boala este la copil mic şi foarte mic

Semne şi simptome la debut

- leucocoria – semnul cel mai frecvent, ea reprezentând un reflex albicios în pupilă remarcat de anturaj în anumite poziţii ale pupilei şi în iluminare
  - când este prezentă este semn de tumoră importantă
  - este aspectul clasic de „ochi de pisică amaurotic”
  - se regăseşte în 60% din cazuri
  - la debut leucocoria este intermitentă, tardiv ea devine permanentă
- strabismul este după leucocorie un simptom frecvent
  - este prezent în 20%
  - poate fi un semn precoce, arătând afectarea maculară cu scăderea importantă a AV
  - **toate deviaţiile strabice la copilul mic obligă la examen sistematic al fundului de ochi**
- mai rar
  - heterocromie iriană

  - nistagmus
  - hifemă spontan
  - uveite în formele tardive (pseudohipopion)
  - HIC în retinoblastomul trilateral
  - exoftalmie secundară extensiei orbitare,
- tardiv
  - buftalmie
  - tumori orbitare cu exoftalmie
  - semne legate de metastazare la diatanță

Diagnosticul pozitiv de retinoblastom se stabileşte prin examen atent al fundului de ochi sub anestezie generală completat cu examinări paraclinice, CT, RMN, ecografie

Examenul FO

- dacă sunt antecedente familiale şi se efectuează un examen oftalmoscopic sistematic se pot evidenția mici tumori albicioase, translucide de 1-2mm în diametru uni, multifocale
- când există leucocorie sau strabism, examenul fundului de ochi arată:
  - leziuni albe strălucitoare sau rozate cu diametru variabil (până la foarte voluminoase) care pot ajunge până la orra
  - mase tumorale uni, multifocale cu suprafața netedă de formă rotundă localizate intraretinian şi însoțite de dilatații angiomatoase ale vaselor
  - **sunt frecvente calcificările la nivelul tumorii – semn patognomonic**
  - tumora nu este evidentă în prezența complicațiilor posibile
    - hemoragie vitreană
    - decolare de retină
    - reacții inflamatorii

Retinoblastomul are tendința de invazie la

- nervul optic (29% din ochii enucleați)
- coroidă
- extindere directă în SNC şi orbită
- metastaze în măduva osoasă
- rar poate produce metastaze sistemic

Retinoblastomul prezintă tipuri diferite de creştere

- ***endofitică*** – invadează progresiv cavitatea vitreană însămânțând vitrosul cu celule tumorale
  - afectarea tumorală a vitrosului este un element de prognostic rezervat, arătând gravitatea tumorii
  - tumora endofitică se însoțește de dilatări angiomatoase caracteristice ale vaselor, dilatări care pot migra în vitros

- ***exofitică*** – care se dezvoltă în spaţiul subretinian şi se însoţeşte de decolare retiniană
- ***infiltrativă*** – cel mai greu de diagnosticat pentru că formaţiunea tumorală cu creştere intraretiniană se extinde în vitros, camera anterioară şi/sau posterior

Sub anestezie generală

- se vor face fotografii FO
- se va stabili schema precisă a tumorii cu menţionarea dimensiunilor, starea retinei şi a vitrosului utilizându-se clasificarea Reese – Ellsworth şi recent clasificarea ABC pentru a determina grupa de încadrare a fiecărui ochi afectat.

Ecografia , CT, RMN

- ajută la stabilirea diagnosticului de boală
- evidenţiază calcificările intratumorale (semn patognomonic)
- permite aprecierea extinderii tumorale în coroidă, nerv optic, orbită
- retinoblastomul invadează nervul optic (în 29% din ochii enucleaţi) şi prin extensie extrascleralã creierul şi orbita
- CT evidenţiază calcificări şi eventuale metastaze
- RMN evidenţiază implicarea nervului optic

Clasificarea REESE- ELLSWORTH

GRUPA	TUMORA	DIMENSIUNI	SEDIU	PROGNOSTIC
I	Mică	< 4DP	În spatele ecuatorului	Foarte favorabil
II	1 sau mai multe tumori	4-10 DP	În spatele ecuatorului	Favorabil
III	1 sau mai multe tumori	> 10DP	În spatele ecuatorului În faţa ecuatorului	Mai puţin favorabil
IV	Multiple	>10 DP	Leziuni până la orra seratta	Rezervat
V	Tumoră masivă cu însămânţare vitreană	50% din retină	Însămânţare vitreană	Foarte rezervat

- Aspect clinic
  - tumoră intraoculară - copil 6 luni – 1 an care prezintă:
    - leucocorie cu reflex pupilar alb/gălbui, cu aspect de ochi de pisică amaurotic
    - strabism convergent
    - nistagmus
    - defecte de vedere
    - aspectul oftalmoscopic al tumorii înainte de instalarea leucocoriei

- RB endofitic – tumoră circumscrisă polipoidă, albă sau roz perlat cu fine vase şi uneori hemoragii; în prezența calcificărilor aspect tipic de "cottage cheese" cu creşteri spre vitros.
- RB exofitic – arată la examinarea FO detaşare retiniană exudativă

- stadiul glaucomatos este însoțit de ochi roşu dureros
  - ptoză palpebrală
  - congestie conjunctivală
  - edem cornean
  - pseudohipopion (RB mascat de iridociclită)
  - creşte TIO
- stadiul de extensie extraoculară la limb sau la discul optic
- stadiul de metastaze la distanță
  - extensie directă prin NO la creier
  - metastază prin sistemul vascular cranian şi oase lungi, rar în ficat
  - extensie limfatică cu noduli preauriculari

Retinoblastomul poate fi asociat cu

- anomalii cromozomiale – deleție a brațului lung al cromozomului 13
  - Retinoblastomul este una dintre tumorile care se dezvoltă prin apariția unor mutații cu pierderea funcției unei gene la nivelul unor locusuri genetice distincte – gene oncogene recesive.
  - Dezvoltarea retinoblastomului este relaționată cu prezența unei alele mutante la nivelul benzii 14 a cromozomului 13 (gena retinoblastomului).
  - Gena RB este formată din 27 de exoni cu mărime variabilă între 31-1873 perechi de baze. Gena restricționează creşterea necontrolată a celulelor embrionare, producând o fosfoproteină nucleară ce se găseşte normal în toate celulele; absența acestei proteine duce la apariția unor forme de cancer.
  - Proteina normală p105-Rb codificată de gena retinoblastomului previne formarea anumitor tipuri de cancere ca retinoblastomul, osteosarcomul, sarcoame de țesuturi moi.. Transformarea malignă a celulelor retiniene apare după ce ambele copii homologe ale genei retinoblastomului la nivelul aceleaşi celule au suferit mutația cu pierderea funcției. O singură copie normală a genei este suficientă pentru a preveni formarea tumorii.
- pineablastom – este un retinoblastom trilateral format din: retinoblastom bilateral şi tumoră intracraniană pineală cu aspect histologic asemănător retinoblastomului localizat intraselar şi paraselar în care simptomatologia retinoblastomului se asociază cu
  - edem papilar bilateral

  - semne neurologice – somnolență, cefalee
  - evoluția gravă este fatală
- malformații de glob ocular
  - microftalmie
  - cataractă
  - persistență de vitros primitiv

Histopatologic retinoblastomul este o tumoră nediferențiată sau puțin diferențiată

- La microscopie electronică celulele retinoblastomului sunt asemănătoare elementelor primitive retiniene destinate să devină ulterior celule cu con şi bastonaş; este posibil ca celulele retinoblastomului să fie celule embrionare normale, nediferențiate complet care continuă să crească şi ulterior sunt capabile să metastazeze.
- Retinoblastomul tipic este compus din celule mici, uniforme, rotunde sau poligonale cu nucleu mare şi bogat în cromatină, citoplasmă puțină. Aceste celule cresc în jurul vaselor formând pseudorozete sau rozete – celule mari, columnare aranjate radiar în jurul unei cavități centrale (rozete Flexner-Wintersteiner)

Forme evolutive

- formele acute însoțite de fenomene inflamatorii
  - durere
  - chemozis
  - edem palpebral
- forme spontan regresive – foarte rare, dar trebuie căutate atent la părinții copiilor afectați evidențiindu-se cicatrici coroidiene, corioretinite atrofice
- retinom – forma benignă a tumorii de retină

Invazia nervului optic poate întârzia diagnosticul de tumoră agravând prognosticul
Puncția camerei anterioare pentru celulele tumorale ajută diagnosticul pozitiv, dar poate fi periculoasă dacă camera anterioară este invadată tumoral

Diagnosticul diferențial

Persistența de vitros primitiv

- anomalie congenitală unilaterală neereditară cu persistență de vitros primitiv, arteră hialoidă sau simpla tunică vasculară a cristalinului
- poate apare leucocorie şi strabism, dar copilul este mai mare, în timp ce RB poate fi prezent la nou născut
- examenul la lampa cu fantă evidențiază
  - o masă retrocristaliniană aderentă de fața posterioară a cristalinului
  - anomalii de formă şi poziție a cristalinului
  - cataractă subcapsulară posterioară
- la pupila dilatată se evidențiază procese ciliare dirijate spre masa retrocristaliniană

- globul poate fi microftalm, în timp ce în RB este normal

Uveite posterioare - pun probleme de diagnostic diferențial cu RB mai dificil deoarece retinoblastomul avansat poate mima uveita cu toxoplasma cu precipitate grăsoase mari, vitros tulbure şi prezența unei mase vitreoretiniene gălbui

Infecția oculară cu toxocara canis evidențiază

- contact cu câine
- masă retiniană unilaterală (nodul retinian solitar) însoțită de reacție inflamatorie a vitrosului care poate simula un RB sau inflamație vitreană acută extinsă
- în granulomatoză cu toxocara poate fi prezent un punct albicios strălucitor în centrul granulomului şi pot exista membrane lungi, drepte gălbui – gri extinse dinspre nodul spre vitros
- serodiagnosticul poate fi pozitiv pentru toxocara, negativ pentru RB
- vârsta de manifestare a infecției cu toxocara este mai tardivă decât pentru RB

Maladia Coats

- este o facomatoză angiomatoasă a retinei caracterizată prin telangiectazii retiniene care produc exudate intra şi subretiniene de culoare galben deschis (piele de capră) punctată cu cristale în paiete caracteristice, în timp ce RB se însoțește de dilatații angiomatoase ale vaselor uneori cu exudate importante
- prezența de mase albe plurifocale deseori asociate cu leziuni vasculare orientează diagnosticul spre RB
- în formele evoluate ale maladiei Coats este prezentă DR totală cu cristale de colesterol şi exudate
- ecografia şi CT scan orientează diagnosticul arătând DR totală în Coats fără tumora subiacentă

Fibroplazia retrolentală

- forma ultimă de evoluție a retinopatiei de prematuritate este rară, apare la 4-5 săptămâni după naştere când copilul prematur a fost expus la oxigen
- arii proeminente gri prezente la periferia retinei ce pot mima RB; dacă este prezentă membrana retrolentală poate produce leucocorie

Displazie vitreoretiniană ce poate da aspect de pseudogliom

- termen patologic nespecific ce descrie un sindrom ce produce pliuri retiniene, distrofia retinei şi anomalii sistemice: agenezie cerebrală, anomalii vasculare şi cardiace
- în maladia Norrie, trisomia 13-15

Colobom coroidian - în caz de colobom coroidian absența retinei şi a coroidei la nivelul defectului de închidere fetală se observă drept un reflex alb (sclera)

Hamartom combinat de papilă şi neuroepiteliom

Angioame retiniene sau coroidiene

Miopie forte

Hemoragii vitreene organizate

Fibre de mielină – dacă sunt extinse şi la nivelul polului posterior

Prezența formațiunii tumorale necesită diagnostic diferențial al retinoblastomului cu alte tumori ale retinei

- **Meduloepiteliom (dictiom)**
  - se dezvoltă de la nivelul epiteliului medular al corpului ciliar
  - poate fi benign sau malign
  - tind să crească în plăci deasupra suprafeței corpului ciliar, irisului, cristalinului, unhiului camerular
  - o masă proeminentă cenuşie în aria corpului ciliar poate fi un dictiom sau un retinoblastom; evoluția clinică şi dezvoltarea tumorii pe o perioadă de timp va pune diagnosticul exact
- **Hemangiom capilar**
  - sunt anomalii vasculare benigne
  - dacă tumorile retiniene se asociază cu tumori cerebelare = boala von Hippel Lindau
  - când angioamele devin gliotice şi ascunse sub DR nu pot fi diferențiate de RB decât dacă imagistic sunt detectate calcificări
- **Astrocitom retinian**

Evoluție

- netratat, retinoblastomul invadează nervul optic de-a lungul spațiului subarahnoidian şi, apoi, prin intermediul lichidului cefalorahidian, sistemul nervos central.
- rar, metastazează la nivel osos sau se extinde transscleral la nivel orbitar
- cea mai frecventă metastază este la oasele cutiei craniene, oasele extremităților, SNC, ganglioni limfatici, viscere abdominale
- în cazuri excepționale, retinoblastomul se opreşte spontan din evoluție, îşi pierde caracterul malign şi se transformă într-o tumoră cu aspect calcificat – retinocitom
- extensia RB se face prin extindere directă la orbită, SNC şi prin metastază la măduva osoasă

Prognostic

- 90-95% supraviețuire
- 3% prognostic rezervat
- existența de tumori multiple pe acelaşi ochi agravează prognosticul
- RB familial
  - dacă se instalează mai devreme RB se poate localiza macular
  - dacă se instalează mai târziu localizarea RB este periferică
  - tumora pe al doilea ochi se poate dezvolta în aproximativ 44 de luni
  - existența de tumori multiple pe acelaşi ochi agravează prognosticul

Elemente de prognostic rezervat
- diagnostic pozitiv tardiv
- tumoră bilaterală, multifocală
- tumoră retiniană extinsă uveal, nerv optic, orbită, SNC
- slabă diferenţiere celulară
- invazie uveală coroidiană a venelor vorticoase
- diagnosticul pozitiv tardiv
- implicarea bilaterală nu inrăutăţeşte prognosticul, acesta fiind dependent de statusul tumorii la ochiul cel mai afectat
- gradul necrozei şi calcificările nu influenţează prognosticul

Prognostic vital
- formele endooculare au prognostic vital bun 85-90% supravieţuire
- formele cu extensie extrascleralã, cu invazie de nerv optic – supravieţuire 65%
- recidivele orbitare au prognostic vital rezervat fiind însoţite de invazie intracraniană şi sau atingere meningeală sau medulară

Prognostic vizual
- este legat de tratamentul conservator şi existenţa leziunilor maculare
- conservarea oculară este posibilă în stadiul I, II, III Reese
- stadiul IV, V pot avea prognostic vizual relativ numai în maxim 30% din ochii conservaţi
- leziunile maculare antrenează leziuni cicatriciale cu pierderea vederii centrale

Tratament

- **Enucleaţia**
  - **trebuie să fie efectuată de un oftalmolog performant, atent, care să evite perforarea sau ruptura traumatică a globului ocular**
  - **secţiunea nervului optic trebuie să fie cât mai lungă, peste 5mm** (asigură valoare curativă) este bine 10-15mm
  - pentru a obţine o proteză cât mai bună mobilă se recomandă un implant pe care să se grefeze muşchii oculomotori
  - este urmată de tratament chimio sau radioterapic în funcţie de rezultatul histopatologic
- **Radioterapia – iradierea externă**
  - RB este o tumoră radiosensibilă
  - Indicaţiile radioterapiei trebuie foarte bine monitorizate pentru că aceasta poate da efecte secundare care sunt cu atât mai importante cu cât copilul este mai mic
  - Efectele secundare ale radioterapiei sunt:
    - defect de creştere a masivului facial în teritoriul iradiat cu hipoplazie orbitară, asimetrie facială
    - sechele endocrine – hipofizar, (tiroidian şi corticotrop – mai rar)

- creşterea riscului de sarcom secundar în câmpul de iradiere cu risc mare de deces (20-30%)
- sechele oculare: cataractă, uscăciune oculară

➢ La ochi cu metastaze vitreene, tumori mari, multifocale (grV), se face radioterapie externă cu fascicol de protoni accelerați, doza 40-50 gy 4-5 săptămâni

➢ La ochi cu RB unifocal la distanță de macula sau nerv optic brahiterapie

- **Brahiterapia**
  - ➢ plăcuțele radioactive sunt extrem de eficiente în tratamentul retinoblastomului
  - ➢ este indicată când celelalte metode de tratament au eşuat sau când există tumori solitare peste 12mm, prea mari pentru a fi tratate cu crioterapie sau fotocoagulare
  - ➢ plăcuțele sunt aplicate la nivelul sclerei de deasupra tumorii (pacientul sub anestezie generală) şi sunt lăsate până când se livrează asupra apexului tumoral doza necesară (Gy) de radiație ionizantă (funcție de mărimea tumorii)
  - ➢ nu pot fi tratate tumorile maculare, tangente la macula sau cele de lângă nervul optic – afectarea structurilor locale este mai agresivă decât în cazul iradierii externe (apar complicații locale ca ocluzia arterei centrale a retinei prin iradierea peretelui vascular)
- **Chimioterapie**
  - ➢ de primă intenție în tumorile bilaterale
  - ➢ în formele de tumori mici
  - ➢ în formele de tumori extinse – chimioterapia ar putea permite conservarea ochiului după iradiere externă
  - ➢ în formele unilaterale cu buftalmie poate diminua riscul de ruptură preoperatorie a globului ocular
  - ➢ în formele de extensie extraoculară
  - ➢ maxim de eficacitate terapeutică, după două cure cu completarea tratamentului cu iradiere externă şi tratamente locale
  - ➢ carboplatina etoposid, vincristina – poate micşora volumul tumorii
  - ➢ s-a încercat asocierea crioablației periferice cu termoterapia transpupilară pentru a permite pătrunderea unei cantități mai mari de chimioterapie

Tratamente locale ale retinoblastomului pot fi asociate în funcție de talia şi localizarea tumorii

- ***Crioterapia***
  - ➢ aplicarea pe tumoră a unei criode până la 180 ° sub anestezie generală şi sub control al fundului de ochi

  - este eficace în tumori sub 3mm diametru şi 2 mm grosime situate înainte de ecuator
  - este contraindicată în invazie vitreană
  - cu indicație corectă asigură vindecare în 75%
- ***Fotocoagulare Xenon*** – poate fi folosită în tumori care depăşesc 2mm diametru, posterior de ecuator
- ***Curieterapie*** – disc iod 125 pot fi folosite pentru tratamentul tumorilor periferice (anterior de ecuator) nu mai mari de 15mm diametru
  - pot fi eficace în caz de invazie localizată a vitrosului
  - discurile sunt fixate în blocul operator sub anestezie generală şi lăsate un timp suficient
  - pot fi folosite în caz de recidivă după iradiere
  - folosite ca tratament de atac cu indicații corecte pot asigura vindecare în 85%
  - complicații: cataractă în sector, papilopatie sau maculopatie dacă sunt aproape de polul posterior
- ***Termochimioterapie***
  - perfuzie de carboplatină urmată la 2 ore cu tratament laser cu diodă care antrenează o hipertemie şi accelerează acțiunea carboplatinei

- Indicații de tratament
  - RB unilateral
    - enucleație 80%
    - conduita următoare în funcție de examenul anatomopatologic care condiționează şi prognosticul
    - chimioterapie adjuvantă în caz de invazie coroidiană, extensie la nerv optic
    - radioterapie orbitară sau curieterapie orbitară în invazie extrascleralâ
  - RB bilateral – chimioterapie 2 cure de VP 16 carboplatin urmat în lunile următoare de tratamente locale
- Tratament în funcție de tumoră
  - tumori de dimensiuni mici sunt tratate prin:TTT, crioterapie
  - tumori medii necesită: brahiterapie, crioterapie
  - tumori mari: enucleație, chimioreducție – chimioterapie pentru reducerea tumorii, urmată de tratament local
  - tumori extinse la lama criblată: enucleație, chimioterapie
  - metastaze tumorale: chimioterapie în doze mari
- **Tratament distructiv al tumorii** când:
  - tumora este diagnosticată şi tratată precoce
  - este prinsă numai jumătate din retină
  - nu este interesat NO
  - frecvent când tumora a apărut pe al doilea ochi

- chemoreducția tumorii, urmată de terapie locală –crioterapie, TTT, brahiterapie în tumori largi > 12 mm în diametru
- radioterapie externă sau brahiterapie combinată cu chimioterapie dacă tumora este < 12 mm în diametru și grosime ≤ 8 mm
- crioterapie – în tumori mici < 4,5 mm diametru și grosime < 2,5 mm localizată anterior pe ecuator
- fotocuagulare laser – în tumorile mici localizate posterior de ecuator la < 3 mm de fovee
- termoterapie cu dioda laser – pentru tumorile mici localizate posterior de ecuator, departe de macula

- **Ochiul trebuie enucleat** când:
  - tumora cuprinde mai mult de jumătate din retină
  - NO este invadat
  - este prezentă invazia CA și glaucomul secundar
- **Invazia NO postoperator** necesită:
  - radioterapie 5000 rads în apexul orbital
  - chimioterapie cu vincristin, carboplatin și etoposid care poate fi combinat cu
  - ciclosporin
- **Tratament paliativ** este indicat în:
  - RB cu extensie orbitală, intracraniană și metastaze la distanță
  - Tratament paliativ include combinarea între:
    - chimioterapie
    - extenterație orbitară
    - EBRT

Controlul și sfatul genetic sunt esențiale în RB.

- copilul cu RB tratat va fi examinat uni, bilateral periodic, atent până la 4 ani sub AG, lunar, apoi încă 3-4 ani periodic
- dacă există antecedente familiale de RB control riguros al FO la naștere pentru un diagnostic precoce
- urmărirea atentă a copilului cu RB purtător de anomalie genetică pentru a nu dezvolta sarcom după iradiere cu informarea părinților și a pediatrului

Pseudoretinoblastom :

- sunt leziuni care simulează clinic RB
- hamartom astrocitic – scleroză tuberoasă
- boală Coats
- hemangiom capilar retinian
- granuloame periferice de pol posterior

Retinocitom (Retinom)

- tumoră benignă cu genetică și aspect clinic asemănător cu RB

- apare la copii mai mari, adulţi tineri
- poate fi asociat cu scleroza tuberoasă
- histopatologic sunt prezente numeroase rozete printre celulele cu diferenţiere variabilă între fotoreceptori
- diagnosticul diferenţial faţă de RB se face prin:
  - absenţa metastazelor
  - conţin mai multă citoplasmă şi cromatina este mai dispersată
  - calcificările pot fi prezente
- Deleţia 13q este asociată cu:
  - retinoblastom
  - microcefalie
  - hipertelorism
  - microftalmie
  - ptoză epicantus

B.C.U. „M. EMINESCU" IAŞI

Astrocitom – hamartom astrocitic

- 50% din pacienţi prezintă scleroză tuberoasă care este bilaterală în 15%
- tumoră mică, netedă, albă, localizată în stratul fibrelor nervoase de retină cu aspect de nodul semitransparent
- unic sau multiplu
- uni, bilateral
- poate creşte şi se poate calcifica , luând aspect de mură
- nu necesită tratament

Meduloblastom

- tumoră rară, prezentă la copii în jur de 5 ani
- porneşte din celulele corpului ciliar
- ocazional poate da metastaze
- este asociat cu chisturi intratumorale evidenţiate pe ecografie şi cu neovase iriene

TUMORI VASCULARE ALE RETINEI

Hemangiom capilar retinian

- debut la 20-30 de ani cu scădere AV şi modificări CV
- are transmitere AD, sporadică
- poate fi asociat cu boala von Hippel Lindau
- nodul periferic unic, multiplu, roşu portocaliu, asociat cu dilataţii şi tortuozităţi ale arterelor şi venelor cu exudate care pot înconjura tumora, hemoragii
- AFG arată hiperfluorescenţă precoce şi difuzie tardivă
- tratament
  - fotocuagulare cu laser argon pentru leziunile periferice

- crioterapie pentru marile leziuni periferice sau cele asociate cu decolare seroasă retiniană
- brahiterapie pentru leziunile de 1-2 D.p

Hemangiom cavernos

- tumoră vasculară, probabil congenitală însoțită sau nu de leziuni vasculare la nivel SNC, piele
- frecvent unilaterală, unifocală, rar progresivă
- clinic sunt aglomerări de saci vasculari retinieni roşu închis cu aspect de „ciorchine de struguri", fără exudate intraretiniene, cu gliozã retiniană supraiacentă
- AFG arată nivel lichidian în sacii vasculari
- tratament: vitrectomie pentru hemoragia vitreană

Hemangiom racemos

- este o anastomoză arteriovenoasă congenitală, unilaterală
- dimensiuni variabile de la mici, localizat lângă discul optic până la dimensiuni mari, proeminente cu vase tortuoase ce ocupă aproape tot FO
- se pot extinde la orbită, mandibulă
- asociații sistemice în sindrom Wyburn - Masson

TUMORI EPITELIALE

Hipertrofia congenitală de EPR

- placard negru omogen la tineri
- zone lacunare depigmentate la bătrâni
- dimensiuni 1-10mm
- poate creşte, dar nu degenerează malign
- hipertrofiile multiple pot fi asociate cu sindrom Gardner şi polipoză intestinală familială

Hamartom de EPR şi retină (papilă)

- prezintă două forme clinice
  - juxtapapilar cu debut la adult tânăr
  - periferică cu debut în copilărie cu strabism
- confundat cu MMC
- complicații: distorsiune retiniană, papilară, edem macular, NVC, retinoschizis, DR

Adenom, Adenocarcinom

- foarte rar
- tumori ovale melanocitice pornite din EPR dificil de diferențiat de MMC
- sunt mai frecvente la nivelul epiteliului ciliar

- sunt localizate mai frecvent lângă papilă

FACOMATOZE

- cu transmitere AD, în afară de Boala Sturge Weber şi Wyburn Mason care sunt fără pattern ereditar

Boala Von Hippel- Lindau (angiomatoza cerebroretiniana)

- mutaţie în gena supresoare tumorala VHL de pe cromozomul 3p25
- 50% sunt bilaterale
- boala autozomal dominantă, familială
- se manifestă prin existenţa de hamartoame oculare, creier (cerebel), rinichi şi suprarenală
- clinic angiomul retinian (hemangiomul şi hemangioblastom) se prezintă ca o masă retiniană rotundă, roşie portocalie, vascularizată de o arteră retiniană tortuoasă şi drenată de o venă
- poate fi multifocal sau bilateral
- sunt localizate în periferia medie
- pot produce DR sau edem macular
- manifestările sistemice la pacienţii cu VHL sunt multiple
  - chist pancreatic, hepatic şi renal.
  - hemangiom cerebelos
  - carcinom renal
  - feocromocitom
  - angiom retinian idiopatic

Sindromul Sturge- Weber – angiomatoza encefalotrigeminală

- este o boală congenitală neereditară, fără predispoziţie de rasă, sex
- există un angiom capilar pe traiectul nervului V.
- angioamele coroidiene pot fi pur capilare, sau mixte, cu o componentă cavernoasă.
- Angiomul coroidian de tip difuz afectează o arie extinsa a coroidei, dând fundului de ochi un aspect de „sos de roşii”
  - pacienţii prezintă risc crescut de a dezvolta glaucom secundar
  - dacă există o implicare angiomatoasă a venelor orbitale, pacienţii pot avea glaucom din cauza fluxului trabecular scăzut sau din cauza presiunii de filtrare mari.
- Angioame coroidiene localizate.
  - pot fi mascate de hemangiomul difuz
  - poate exista decolare de retina de tip exudativ.
- Tratamentul se poate efectua prin fotocoagulare laser, termoterapie transpupilara sau radioterapie externă de intensitate mică.

Neurofibromatoza - hamartom al SN, piele, ochi

- **Neurofibromatoza tip 1 – Sindrom von Recklinghausen**
  - AD, gena pe cromozomul 17q
  - este o boala multisistemică
  - pielea trebuie să prezinte cel puţin 6 pete cafea cu lapte (macule maro deschis hiperpigmentate), fiecare de minimul 1,5 cm in diametru.
  - pot apare neurofibroame la nivelul pielii, meningioame şi glioame cerebrale, carcinoame renale si feocromocitoame
  - la nivelul retinei, pot apare astrocitoame, deşi ele sunt mai frecvente la pacienţii cu scleroză tuberoasă
  - sunt prezenți nodulii Lisch irieni (sunt hamartoame gliale, melanocitice ale irisului)

- **Neurofibromatoza tip 2**
  - tumori bilaterale de unghi cerebelopontin, ce produc surditate, ataxie, cefalee
  - AD, mutație a genei merlin, cromozomul 22
  - cea mai comună manifestare este neurinom de acustic bilateral, unilateral, meningiom, schwanom, gliom

Manifestarile sistemice ale neurofibromatozei tip 1
Piele
- Neurofibroame
- Neurofibroame plexiforme
- Pete cafea cu lapte
- Pistrui axilari
Schelet
- Scolioza
- Spina bifida
Sistem nervos
- Meningiom
- Gliom
Alte neoplazii
- Neurofibrosarcom
- Rabdomiosarcom
- Feocromocitom

Scleroza tuberoasă – boala Bourneville (atsrocitom, retinian)

- este produsă de o mutatie a genei hamartinei de pe cromazomul 9 (în cazurile familiale) sau a genei tuberinei de pe cromozomul 16 (în cazurile dobândite)
- cele mai frecvente modificari oculare sunt astrocitoamele oculare, care pot fi calcificate si ocazional hamartoame combinate ale retinei si epiteliului retinian pigmentar.

- Scleroza tuberoasa este caracterizată de acronimul EPILOIA: epilepsie, inteligenta scazuta, adenom sebaceu.

Hemangimatoza racemoasă – Wyburn Mason

- neereditară
- unilateral
- clinic se prezintă ca un hemangiom racemos retinian care este o malformaţie arteriovenoasă cu vase de şunt dilatate
- se poate asocia cu hemoragie intraoculară şi glaucom
- pot fi prezente malformaţii arteriovenoase în creier cu crize convulsive, pareză, modificări mentale

TUMORI METASTATICE INTRAOCULARE

- reprezintă diseminări hematogene cu punct de plecare sistemic: cel mai frecvent pornind de la neoplasm mamar la femei şi neoplasm bronhopulmonar la bărbaţi
- sunt cele mai frecvente forme de malignitate oculară la adult
- originea tumorii primare metastazantă este diferită după sex
  - bărbaţi: cancer plămân, necunoscută, melanom piele
  - femei: cancer sân, plămân, necunoscut, gastrointestinal
- în cele mai multe cazuri, este vorba despre un neoplasm cunoscut, iar leziunile oculare apar în stadiul final
- metastazele oculare par actualmente mai frecvente probabil prin:
  - creşterea incidenţei neoplasmului pulmonar
  - creşterea supravieţuirii prin neoplasm de sân
  - creşterea atenţiei oncooftalmologice
  - folosirea oftalmoscopului indirect care poate face detectarea tumorală intraoculară precoce
- predilecţia metastazelor pentru coroidă este legată de:
  - anatomia ochiului
  - vascularizaţia bogată a coroidei, ceea ce face ca metastazele coroidiene să fie de 10-20 de ori mai multe decât cele iriene, corp ciliar
- aspectul clinic al metastazelor oculare este diferit după localizare:
  - iris, corp ciliar – noduli gelatinoşi alb gri cu iridociclită, glaucom secundar, hipemă, pupilă neregulată
  - pol posterior
    - pierdere AV, durere, fotofobie, DR non regmatogenă
    - cel mai frecvent, formaţiune tumorală coroidiană, rotundă sau ovalară, puţin elevată, amelanotică, asociată adeseori cu o decolare retiniană nonregmatogenă de dimensiuni ample
    - mai rar, formaţiune tumorală la nivelul nervului optic, nodul irian sau ciliar.

- leziuni multiple, bilaterale – 25%
- leziuni plate, slab conturate cu grămezi gălbui, gri, albicios pe suprafața tumorii – „pete de leopard”
- configurație de ciupercă când se rupe membrana Bruch (mai frecvnet în MM, mai rar în caz de metastaze)
- vase epibulbare dilatate în cadranul cu metastază

- Diagnostic diferențial al carcinomului metastatic intraocular

Tumori metastatice de coroidă	Tumori metastatice de iris	Tumori metastatice de disc optic	Tumori metastatice ale retinei
Nev amelanotic MM amelanotic Hemangiom coroidian circumscris Limfom primar intraocular Osteom coroidian Astrocitom retinian Calcificări sclerocoroidiene idiopatice Efuzie uveală Distrofie viteliformă Sclerită posterioară Boala Harada Tuberculom	Granulom inflamator nemicrobian (sarcoidoze, xantogranulom juvenil) Abces microbian Chist irian Nev amelanotic MM amelanotic Leiomiom de iris Noduli Lisch Corpi străini intraoculari	Infiltrație leucemică Infiltrație limfomatoasă Infiltrat microbian (toxocara, toxoplasma, viral) Granulom inflamator nemicrobian	Leziuni limfomatoase și leucemice Retinite, coroidite, vitrite microbiene

- Tratamentul metastazelor
  - chimioterapie pentru tumorile sensibile
  - radioterapie pentru scăderea simptomelor oculare 3500-5000cG, 3-5 săptămâni în doze zilnice, putându-se produce rezoluția detașării seroase de retină
    - iradiere externă
    - radioterapie cu placă Iod ^{125}, Ruteniu ^{106}, Paladiu ^{103}
    - enucleație dacă durerea oculară este importantă
- Prognosticul metastazelor oculare:
  - rezervat dacă diseminarea tumorală este importantă
  - supraviețuire 1-67 luni după depistarea cancerului primar
  - supraviețuire mică după neoplasm pulmonar
  - supraviețuire 9-13 luni după detectarea metastazelor

Limfomul intraocular primitiv

- este o formă rară de neoplazie limfocitară.
- se prezintă sub două forme:
  - Limfom primitiv vitreoretinian – caracterizat de infiltrate difuze celulare la nivelul vitrosului şi focare limfomatoase cu aspect geografic de culoare alb-gălbuie sub epiteliul pigmentar retinian; afectare bilaterală în 80-90% din cazuri. Se asociază în mod regulat cu focare independente nonmetastatice de limfom primitiv al sistemului nervos central.
  - Limfom primitiv uveal – caracterizat de infiltrate cremoase gălbui la nivelul coroidei, cu aspect difuz sau multifocal; afectare vitreană minimă sau absentă. Se asociază de obicei cu focare independente de limfom nonhodgkinian visceral.
- Tratament
  - radioterapie (externă – doză cumulativă 30-45Gy, sau brahiterapie)
  - chimioterapie (intravenoasă, intravitreană)
  - coexistența focarelor independente limfomatoase sistemice poate modifica atitudinea terapeutică.

Leucemia intraoculară

- poate produce invazie la nivelul retinei, uveei, discului optic
- cea mai frecventă boală malignă a copilăriei
- cea mai frecvantă afectare oculară este reprezentată de retinopatia hemoragică şi, mai rar, endoftalmita endogenă
- infiltratele leucemice oculare propriu-zise sunt rare, dar agravează considerabil prognosticul *quo ad vitam*.
- Tratament
  - chimioterapie sistemică
  - radioterapie externă oculară în doză mică (12-20Gy) – se poate produce neuropatie de iradiere dacă este folosită concomitent cu chimioterapia

Bibliografie

1. *American Academy of Ophthalmology – Basic and Clinic Science Course, San Francisco, 1999*
2. *Apaydin M, Calli C, Gunay Yardim B, Sarsilmaz A, Varer M, Uluc E. A rare cause of exophthalmos: cemento-ossifying fibroma. Kulak Burun Bogaz Ihtis Derg. May-Jun 2008;18(3):185-7. [Medline].*
3. *Barascu Doina, Mocanu Carmen – Oftalmologie practica, Ed Sitech, 2001*

4. Bartlett J D, Jaanus SS – Clinical and Ocular pharmacology, Butterworth Heinemann,2008
5. Burde RM, Savino PJ, Trobe JD. Proptosis and adnexal masses. In: Clinical Decisions in Neuro-ophthalmology. 2nd ed. St. Louis: Mosby; 1992:379-416.
6. Cernea P. – Tratat de oftalmologie. Ed. Medicală- 2002 (la cap 2)
7. Char DH. Anterior uveal tumors. Clinical Ocular Oncology. 1989.
8. Char PH – Tumours of the eye and ocular adnexa, Hamilton, 2001
9. Chern KC, Zegans ME –OphthalmologyReview Manual, Lippincott, 2000
10. Cohen AJ, Mercandetti M, Weinberg DA. Cavernous hemangioma. eMedicine Journal [serial online]. May 13, 2009;http://emedicine.medscape.com/article/1218120-overview.
11. Damato B, Lecuona K. Conservation of eyes with choroidal melanoma by a multimodality approach to treatment: an audit of 1632 patients. Ophthalmology. May 2004;111(5):977-83. [Medline].
12. Dumitrache Marieta – Tratat de oftalmologie, volI, II, Ed Carol Davila, 2005
13. Dumitrache Marieta– Oftalmologie pediatrica, Ed Universitara Carol Davila, Bucuresti, 2010
14. Dumitrache Marieta– Tumori oculare – Ed. Universitară "Carol Davila" – 2008
15. Dumitrache,Marieta Magdalena Anitescu – Oftalmologie, ed Geron, 2002
16. Duțu R – Diagnostic morfologic al carcinoamelor, Ed medicală, 1995
17. Eric Tuil – Ophtalmologic en urgence- Elsevier Masson – 2009
18. Finger PT. Plaque radiation therapy for malignant melanoma of the iris and ciliary body. Am J Ophthalmol. Sep 2001;132(3):328-35. [Medline].
19. Flament J – Ophtalmologie – Patologie du systeme visuel, Ed Masson, 2002
20. Font RL, Smith SL, Bryan RG. Malignant epithelial tumors of the lacrimal gland: a clinicopathologic study of 21 cases. Arch Ophthalmol. May 1998;116(5):613-6. [Medline].
21. Friedman – Kaiser – Trattler – Review of Ophthalmology, Elsevier Saunders, 2005
22. Godde-Jolly D, Dufier J.L – Ophtalmologie pediatrique, Ed Masson, 1992
23. Good KS, Bloch RB. Proptosis of left eye: frontoethmoid mucocele. Ann Emerg Med. Oct 2008;52(4):337, 343. [Medline].
24. H. Offret – Therapeutiques medicamentenses en ophtalmologie- Masson-2003
25. Henderson JW. Orbital Tumors. 3rd ed. New York: Raven Press; 1994.
26. J.J. Kanski – Precis d'opbtalmologie clinique – Elsevier – 2005
27. Jenkins C, Rose GE, Bunce C, et al. Clinical features associated with survival of patients with lymphoma of the ocular adnexa. Eye (Lond). Oct 2003;17(7):809-20. [Medline].
28. Kansky JJ – Clinical Ophthalmology, ed IV, Butterworth Heinemann,1999
29. Khurana AK – Comprehensive ophthalmology, Anshan, 2008
30. Lang G – Ophthalmology a pockettext book atlas,G Thieme, 2007
31. Langston DP – Manual of Ocular Diagnosis and Therapy, Lippincott WW, 2008
32. Lin LK, Andreoli CM, Hatton MP, Rubin PA. Recognizing the protruding eye. Orbit. 2008;27(5):350-5. [Medline].
33. Mercandetti M, Cohen AJ. Tumors, orbital. eMedicine Journal [serial online]. February 25, 2010;http://emedicine.medscape.com/article/1218892-overview.

34. Onofrey BE, Skorin L, Holdeman NR – Ocular therapeutics handbook, Lippincott WW, ed 2, 2005
35. Perez DE, Pires FR, Almeida OP, Kowalski LP. Epithelial lacrimal gland tumors: a clinicopathological study of 18 cases. Otolaryngol Head Neck Surg. Feb 2006;134(2):321-5. [Medline].
36. R.P.Crick, P.T. Khant a text book of clinical ophtalmology- World Scientific – 2003
37. Shields JA, Sanborn GE, Augsburger JJ. The differential diagnosis of malignant melanoma of the iris. A clinical study of 200 patients. Ophthalmology. Jun 1983;90(6):716-20. [Medline].
38. Shields JA, Shields CL, Epstein JA, Scartozzi R, Eagle RC Jr. Review: primary epithelial malignancies of the lacrimal gland: the 2003 Ramon L. Font lecture. Ophthal Plast Reconstr Surg. Jan 2004;20(1):10-21. [Medline].
39. Taşcă C. – Curs de morfopatologie – Ed. All – 1994 (cap 1)
40. Yanoff Myron, Duker Jay S. – Ophthalmology. 2nd ed. Mosby. 2004
41. Zografos Leonidas – Tumeurs intraoculaires. Ed. Masson, Paris, 2002

Capitolul 26

TRAUMATISME OCULARE

Marieta Dumitrache
Ana Maria Dascălu
Miruna Cioboată
V. Potop
Cristina Nicula

CONTUZII OCULARE

Marieta Dumitrache

Sistemul de clasificare BETT – Birmingham Eye Trauma Terminology – F. Kuhn, R. Morris, C.D. Witherspoon

În clasificarea BETT toate definițiile care sunt incluse se referă la globul ocular ca un întreg şi nu la structuri tisulare individuale

Termen	Definiție	Constatări
Perete ocular	Scleră, cornee	
Traumatism cu glob închis	Fără soluție de continuitate la nivelul pereților oculari: scleră, cornee	Rar poate coexista o contuzie cu laceraţie lamelară
Contuzie	Traumatism produs de un agent contondent fără muchii ascuțite prin - mecanism direct secundar energiei eliberate la locul de impact - mecanism indirect unda de şoc, modificări de formă ale globului ocular la distanță de locul de impact	
Traumatism cu glob deschis	Traumatism în care agentul vulnerant produce soluție se continuitate Plagă în toată grosimea peretelui ocular	Rupturi ale corneei, sclerei Retina, coroida pot fi intacte sau herniate
Laceraţie lamelară	Laceraţie (plagă) în peretele ocular	Traumatism închis
Laceraţie	Plagă în grosimea peretelui ocular cauzată de un obiect tranşant – plaga care apare la locul de impact cu un mecanism centripet	Poate fi o plagă de ieşire posterioară cu CSIO sau CSO
Laceraţie penetrantă	Plagă cu soluție de continuitate a peretelui ocular prin mecanism direct – ab externo la locul de impact	Prezintă poartă de intrare, nu are poartă de ieşire Dacă sunt mai multe porți de intrare, ele sunt produse de agenți diferiți
Traumatism prin CSIO	Este o plagă penetrantă cu retenție CSIO cu implicații terapeutice şi prognostice	Se poate complica cu endoftalmită
Traumatism perforant	2 laceraţii în grosimea peretelui ocular de intrare şi de ieşire, produse prin obiect tranşant tip proiectil	Cele 2 plăgi sunt cauzate de acelaşi obiect

Ruptura	**Plagă în grosima peretelui ocular cauzată de un obiect contondent** **Impactul induce o creştere momentană a presiunii intraoculare şi un mecanism centrifug de ruptură a peretelui ocular prin mecanism indirect (ab interno) la distanţă de locul de impact, de obicei într-o zonă de minimă rezistenţă**

Contuziile oculare reprezintă impactul ochiului cu obiecte contondente.

- Contuziile – deşi nu reprezintă aceeaşi urgenţă ca şi traumatismele oculare deschise – necesită un examen ocular atent şi urgent, cu evaluarea corectă şi completă a leziunilor oculare, pentru a indica cea mai bună opţiune terapeutică.
- Cu excepţia rupturii de glob ocular, contuziile oculare nu necesită tratamente definitive imediat, dar bolnavul trebuie urmărit în timp.

- Factorii de gravitate în contuziile oculare sunt
  - scăderea importantă AV
  - reducerea profunzimii CA
  - pupila neregulată
  - chemozis conjunctival
  - hifema
  - hemoragia vitreeană
  - reducerea PIO

Contuzia

Structură anatomică oculară	**Leziune**	**Clinic**	**Tratament**	**Sechele**
Orbita	**Fractura planşeu orbitar**	**Cu deplasare în sinusul maxilar**	**Tratament chirurgical**	**Diplopie Dificultăți de mişcare oculară**
Retina	**Hematom RB**	**Leziuni ale structurilor retrobulbare**	**Rezorbție spontană Chirurgie de urgență pentru riscul de compresiune**	**Exoftalmie Hematom orbitar Sângerare orbitară**
	Hemoragie vitreeană	**Sânge în vitros**	**Rezorbție spontană Supraveghere clinică şi echoB**	**Scăderea AV**
	Dezinserție retiniană		**Căutarea rupturii retiniene şi laser**	**Fosfene miodezopsii**

	Gaura maculară		**Chirurgia DR**	**Scăderea AV metamorfopsii**
Coroida	**Ruptură coroidiană**	**Breşă coroidiană**	**Supraveghere**	**Scăderea AV dacă este implicată macula**
	Ruptura membranei Bruch		**Supraveghere**	**Scăderea AV dacă este implicată macula**
	Retinocoroidopatie traumatică	**Atrofie coroidiană, retiniană prin avulsia sau compresiunea arterei ciliare**	**Fără tratament**	**Pierderea AV**
Nerv optic	**Leziuni NO**	**Hematom, fractură în canalul optic**	**Bolus cu metilprednisolon 30mg/Kg**	**Atrofie NO Scăderea AV Amputarea CV**
	Avulsie NO		**Leziuni ireversibile**	**Cecitate imediată**
Glob ocular	**Avulsie GO +NO**		**Reintegrare cu tarsorafie**	**Cecitate imediată**

CONTUZIILE ORBITARE

Traumatisme orbitare închise pot afecta:

- Structurile osoase orbitare (uneori se asociază şi leziuni ale masivului facial)
- Structurile moi orbitare

Contuziile orbitare produc indirect şi leziuni oculare motiv pentru care este foarte importantă şi examinarea globului ocular (pot apare: hiphema, recesie de unghi, rupturi retiniene, hemoragii vitreene ş.a.)

Toate traumatismele feţei trebuie socotite ca potenţiale traumatisme craniene

Fracturile orbitare

- Pot fi izolate, pot interesa rebordul orbitar sau pereţii orbitei.
- Mecanismul fracturilor orbitare
  - Blow out
    - creşterea presiunii endoorbitare
    - perete medial mai fragil
    - fractura de planşeu – rar izolată
  - Blow in
    - fractura de plafon orbitar

- deplasarea internă a fragmentelor osoase prin transmiterea forţelor aplicate pe rebordul orbitar

Fracturile rebordului orbitar sunt cel mai frecvent localizate la:

- Rebordul orbitar superior: se asociază cu lezarea
  - glandei lacrimale în cazul localizării fracturii în 1/3 externă
  - nervului supraorbitar
  - sinusului frontal
  - tendonului reflectat al oblicului mare în cazul localizării fracturii în 1/3 internă
  - apariţia semnelor clinice asociate cu lezarea acestor structuri (nevralgie supraorbitară, emfizem orbitar, diplopie, tulburări de motilitate oculară).
- Rebordul orbitar inferior: se asociază cu lezarea
  - sinusului maxilar, cu apariţia de epistaxis, emfizem orbitar, diplopie (hematom la nivelul oblicului mic)
  - nervului suborbitar cu nevralgie suborbitară
  - canalului lacrimo-nazal cu dacriocistită cronică

Fracturile pereţilor orbitari

Fractura de podea orbitară (Fractura peretelui orbitar inferior)

- sunt cele mai frecvente fracturi orbitare
- fracturile directe se asociază frecvent cu fracturile rebordului orbitar inferior
- fractura este evidentă imediat după traumatism prin apariţia diplopiei şi enoftalmiei
- Clinic
  - diplopie cu limitarea mişcărilor verticale ale globului ocular
  - durere
  - enoftalmie (dacă se asociază cu fractura peretelui orbitar medial)
  - anestezie la nivelul obrazului ipsilateral şi a buzei superioare, aripa nasului, pleoapa inferioară de aceeaşi parte, în teritoriul infraorbitar
  - limitarea mişcării în sus a ochiului
  - emfizem subcutanat palpabil, edem, echimoze palpebrale
  - leziuni asociate ale globului ocular în 10-25%
  - Rxgrafia de orbită ajută diagnosticul, dar nu este perfectă, fiind de preferat CT orbital - semne radiologice indirecte de fractură de podea orbitară sunt:
    - semnul "picăturii de lacrimă", umflătură care se extinde de la orbită la sinusul maxilar
    - nivel aer/lichid în sinusul maxilar

- consult competent oftalmologic, BMF

- Tratament
  - este necesar control oftalmologic periodic
  - evită să sufle nasul, manevra Valsalva pentru a evita extinderea emfizemului
  - majoritatea fracturilor peretelui inferior al orbitei nu necesită tratament chirurgical, cu excepția copiilor la care se produce frecvent încarcerarea mușchiului drept inferior în focarul de fractură (necesită intervenție chirurgicală de urgență)
  - pacienții adulți sunt ținuți sub observație 7-10 zile până la resorbția edemului și a hemoragiei orbitare
  - tratamentul chirurgical
    - se indică în primele două săptămâni de la traumatism pentru a evita fibrozele ulterioare și contracția țesutului prolabat în sinusuri
    - după repoziționarea conținutului orbitar prolabat se indică "plombarea" focarului de fractură cu un implant (frecvent sintetic, metalic, rareori grefe osoase în cazul fracturilor instabile, largi) pentru a preveni recidiva prolapsului.

Fractura de perete medial orbitar

- Dintre structurile osoase care alcătuiesc peretele medial al orbitei, cel mai frecvent sunt interesate:
  - procesul frontal
  - osul lacrimal
  - etmoidul
- este produsă prin forțe contuzionale diverse
- prin lamina papiracee a osului etmoid, este afectată intrarea în sinusul etmoid
- Clinic pacienții prezintă
  - **caracteristic** nas aplatizat și telecantus post-traumatic
  - diplopie prin afectarea mușchiului drept intern
  - epistaxis sever prin lezarea arterei etmoidale anterioare
  - hematom orbitar
  - echimoze palpebrale
  - devierea globului ocular (abducție/adducție) dacă mușchiul drept medial este încarcerat în focarul de fractură
  - emfizem palpebral (lezarea sinusurilor paraorbitare) care devine evident când pacientul suflă nasul
  - emfizem orbital, (frecvent benign, se rezolvă în timp)
  - asocierea cu fractura peretelui inferior al orbitei, în acest caz se asociază enoftalmia

  - rinolicvoree (comunicare cu spaţiul subarahnoidian)
- Tratament
  - comprese reci
  - analgezie (la nevoie)
  - evită să sufle nasul, strănut, Valsalva pentru a limita extinderea emfizemului
  - chirurgical, când este enoftalmie şi angajarea muşchiului drept intern - Abordul chirurgical se poate efectua prin incizie orbitară medial (transcutanat sau la nivelul caruncului), sau în cazul asocierii fracturii peretelui inferior al orbitei se continuă explorarea peretelui inferior, medial prin abord palpebral transcutanat sau transconjunctival

Fractura de tavan orbital

- poate fi asociată cu pneumoencefalocel şi injurii intracraniene, cu afectarea LCR, posibilitatea de suprainfecţie cu meningită, abces cerebral
- este obligatorie evaluarea neurochirurgicală
- Clinic
  - durere
  - limitarea supraducţiei, secundar hematomului sau leziunilor osoase care pot angaja muşchiul drept superior sau îl pot prinde între fragmentele osoase, situaţie care necesită imediat CT scan orbital şi cerebral
- Tratament neurochirurgical când deplasările osoase produc
  - tulburări de motilitate
  - scădere mare AV
  - malpoziţii oculare

Fractura peretelui orbitar lateral

Se întâlneşte rar deoarece peretele lateral este cel mai solid perete al orbitei, acţionând ca un "scut" pentru globul ocular şi frecvent se asociază cu leziuni faciale extinse.

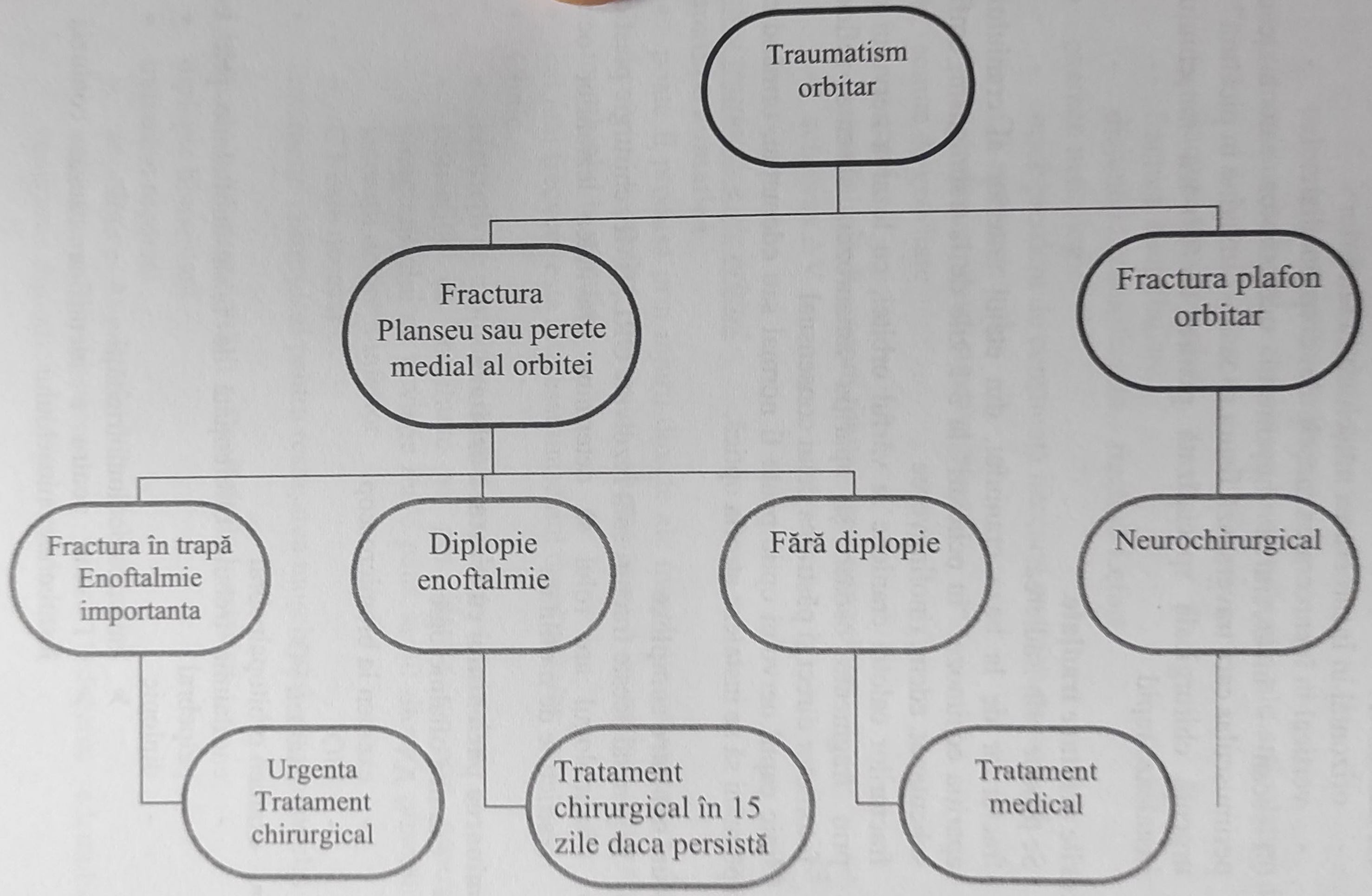
Traumatism orbitar
Fractura Planseu sau perete medial al orbitei
Fractura plafon orbitar
Fractura în trapă Enoftalmie importanta
Diplopie enoftalmie
Fără diplopie
Neurochirurgical
Urgenta Tratament chirurgical
Tratament chirurgical în 15 zile daca persistă
Tratament medical

Fractura „în trapă" este o urgență chirurgicală

- varietate de fractură la copil și adolescent
- fractura în trapă a planșeului este mai frecventă decât cea a peretelui medial
- ochi cu mobilitate redusă și dureros în direcția mușchiului afectat
- test Lancaster
  - orizontal în încarcerarea mușchiului D inferior
  - vertical în încarcerarea mușchiului drept medial
- CT scan – încarcerarea mușchiului oculomotor sau a țesutului perimuscular care traversează fisura osoasă – "imagine în picătură"
- urgență chirurgicală specializată pentru că fibroza mușchiului se instalează rapid

Fracturile orbitare iradiate

Se produc prin iradierea:

- fracturilor de la baza craniului, din etajul anterior al craniului, cu apariția echimozei "în ochelari" la 3-5 zile de la traumatism, emfizem subcutanat, edem, rinolingvoree
- fracturilor calotei craniene la vârful orbitei, cu lezarea nervului optic prin fragmente osoase și apariția amaurozei, absența reflexului fotomotor direct și păstrarea celui consensual

Clinic capul nervului optic poate fi normal sau edemațiat, urmând ca în trei săptămâni să se instaleze atrofia optică.

Fracturi orbitare complexe

- în general aceste fracturi sunt rezolvate ORL, BMF, chirurgie plastică
- oftalmologul are rolul să determine gravitatea leziunilor oculare, restricțiile de motilitate

Examinarea pacientului cu fractură orbitară

- examen oftalmologic
  - AV
  - examen la biomicroscop
  - PIO
  - examen FO
- examen orbitopalpebral
  - enoftalmia trebuie diferențiată de falsa enoftalmie prin edem palpebral
  - diplopie
    - limitarea oculomotricității
    - CT scan pentru a identifica cauza: contuzia sau încarcerarea mușchiului

  - ➢ în fractura de perete medial se cercetează limitarea mişcărilor orizontale
  - ➢ în fractura de planşeu – cercetarea mişcărilor verticale
- hipoestezie infraorbitară
  - ➢ aripa nazală
  - ➢ buza superioară
  - ➢ arcada dentară superioară
- palparea marginilor orbitare

- examen maxilofacial - cercetarea unor tulburări ale articulației dentare în:
  - fractura maxilomalară
  - fractura mandibulară
  - disjuncţie craniofacială – fractură Lefort
- examen neurologic
  - orice pierdere de conştienţă necesită examen neurologic
  - CT scan cerebral
  - spitalizare pentru supraveghere
- semne de gravitate
  - copil
  - exoftalmie: hematom orbitar, emfizem orbitar
  - scăderea AV

Leziuni traumatice ale orbitei

Miopatia traumatică

- poate fi produsă prin injurii directe ale muşchilor extraoculari, dar mai frecvent secundar edemului, hemoragiei, lacerației sau avulsiei muşchiului la inserție
- cel mai frecvent este interesat muşchiul drept inferior
- Clinic
  - restricții de motilitate oculară prin laceraţie, avulsie
  - restricțiile de motilitate se pot instala şi prin contractura antagonistului cu deviație mare până la 30 dioptrii prismatice în lacerații de drept inferior
  - CT este necesar
- Tratament: chirurgical pentru reataşarea muşchiului sau tendonului

Limitarea oculomotricității – Enoftalmie inestetică

- diplopie binoculară
- tratament medical
  - antibiotice: Augmentin 500mgx3/zi 7 zile
  - antiinflamatorii nesteroidiene pentru reducerea edemului cu reducerea diplopiei, eventual a enoftalmiei

- control la 7 zile, dacă persistă diplopia (cu încarcerare la CT scan) sau enoftalmia inestetică după 15 zile de tratament, tratament chirurgical

Hemoragia orbitară (hematom orbitar)

- hemoragia orbitară localizată în spațiul care înconjoară globul ocular poate fi generată de traumatismul contuziv prin afectarea directă a vaselor orbitare sau prin fractură orbitală
- Clinic
  - durere
  - diplopie
  - scăderea AV
  - exoftalmie uni, bilaterală, ireductibilă
  - limitarea mişcărilor oculare localizat sau generalizat
  - echimoze palpebrale
  - chemozis hemoragic sau hemoragie subconjunctivală
  - scăderea până la pierderea AV (posibil prin OACR)
  - creşterea PIO
  - este posibil ischemie retiniană şi de nerv optic
  - midriază
  - uneori, prin compresiunea exercitată de hematom se poate produce atrofia nervului optic, motiv pentru care în hematoamele foarte importante se recomandă evacuarea colecției sangvine prin cantotomie sau chiar orbitotomie
- Tratament
  - tratamentul imediat al ischemiei retinei şi nervului optic
  - tratamentul leziunilor corneene generatoare de lagoftalmie prin proptoză, dacă există
  - dacă PIO este crescută, mai mult de 30 mmHg cu nerv optic normal se vor administra topic, betablocante, agenți osmotici, acetazolamidă
  - dacă perfuzia retiniană este compromisă şi PIO crescută este necesară decompresie prin cantotomie sau cantoliză de urgență; dacă acestea sunt insuficiente se efectuează sub anestezie generală – orbitotomie laterală
  - intervenția chirurgicală de decompresiune este indicată în:
    - persistența PIO crescute după tratament
    - neuropatie optică
    - OACR

Leziuni ale pleoapelor

Cele mai frecvente consecințe ale contuziilor oculo-orbitare sunt **edemul, echimoza și hematomul palpebral**.

În prezența acestor semne este obligatoriu să se examineze globul ocular (biomicroscopic, oftalmoscopic) pentru a decela patologia intraoculară asociată și se indică CT orbitar în incidența axială și coronară pentru a exclude fracturile orbitare.

- Edemul, echimoza și hematomul palpebral pot fi prezente în:
  - plagă oculară
  - fractura pereților orbitari (în special plafon)
  - fractura bazei craniului

Emfizemul palpebral se produce prin acumluarea de aer subcutanat prin deschiderea sinusurilor feței

- Clinic se percep la palpare crepitații (bolnavul NU suflă nasul)
- 4 stadii
  - stadiul 1 – infraclinic cel mai frecvent
  - stadiul 2 – exoftalmie fără scăderea AV
  - stadiul 3 – exoftalmie cu scăderea AV
  - stadiul 4 – exoftalmie cu OACR
- tratament
  - se poate rezorbi în câteva zile
  - stadiul1,2 – prevenția hiperpresiunii căilor aeriene superioare
  - stadiul 3,4 – drenajul emfizemului

Echimoza palpebrală se produce prin rupturi vasculare orbitare și difuzia sângelui în orbită, pleoape prin țesutul elastic

Ptoza palpebrală

- apare post contuziv în urma zdrobirii mușchiului ridicător al pleoapei superioare și a eventualului hematom asociat
- este dificil de diagnosticat în primele zile post-traumatism din cauza edemului palpebral asociat și al blefarospasmului
- intervenția chirurgicală asupra mușchiului ridicător al pleoapei superioare se indică la șase luni post-traumatic, dacă motilitatea palpebrală rămâne afectată

Leziuni ale conjunctivei

Hemoragia subonjunctivală

- spontană – la pacienți cu HTA, diabet, discrazii sanguine, tratament cu aspirină
- idiopatică
- tuse, strănut, constipație, Valsalva
- traumatică

- Clinic
  - frecvent asimptomatic
  - senzație corp străin
  - sânge roşu strălucitor sau închis localizat sectorial conjunctival
  - în primele zile sângele subconjunctival se extinde prin gravitație şi greutatea pleoapei
  - rar poate recidiva
  - poate ascunde o ruptură scleralăşi atunci prezintă
    - durere oculară
    - fotofobie
    - scăderea AV
    - hemoragie subconjunctivală pe 360° în jurul limbului
- Tratamentul nu este necesar pentru că sângele se resoarbe în 2-3 săptămâni
  - uneori lacrimi artificiale
  - tratamentul afecțiunilor generale:HTA, diateză hemoragică

Chemozis conjunctival – edem al conjunctivei

- poate însoți şi un traumatism minor
- poate ascunde o ruptură scleralăsau prezența unui corp străin

Emfizemul conjunctival

- prezența aerului sub conjunctivă suspectează o fractură de sinus maxilar, etmoidal
- emfizemul poate apare sub formă de chiste, care produc crepitații la palpare
- dacă sunt leziuni suspecte necesită examinare suplimentară
  - ecografie
  - examen ocular sub anestezie
  - radiografie, CT scan

Neuropatia optică traumatică

Avulsia nervului optic

Fistula carotidocavernoasă posttraumatică

- clinic
  - exoftalmie pulsatilă
  - acufene
  - suflu prezent la auscultație orbitară
  - ochi roşu prin arterializarea sângelui venos (imagine cap de meduză)
  - limitarea motilității oculare
  - scăderea AV
- complicații
  - retinopatie de stază venoasă
  - HIO

- decolare de coroidă

- imagistica orbitară şi sinus cavernos (CT, RMN)
  - exoftalmie
  - creştere de volum a conținutului orbitar şi a muşchilor oculomotori
  - dilatarea venelor oftalmice superioare
  - imagini anormale ale sinusului cavernos ipsilateral
  - diagnostic de certitudine: angiografie cerebrală convențională – permite eventual embolizare în acelaşi timp

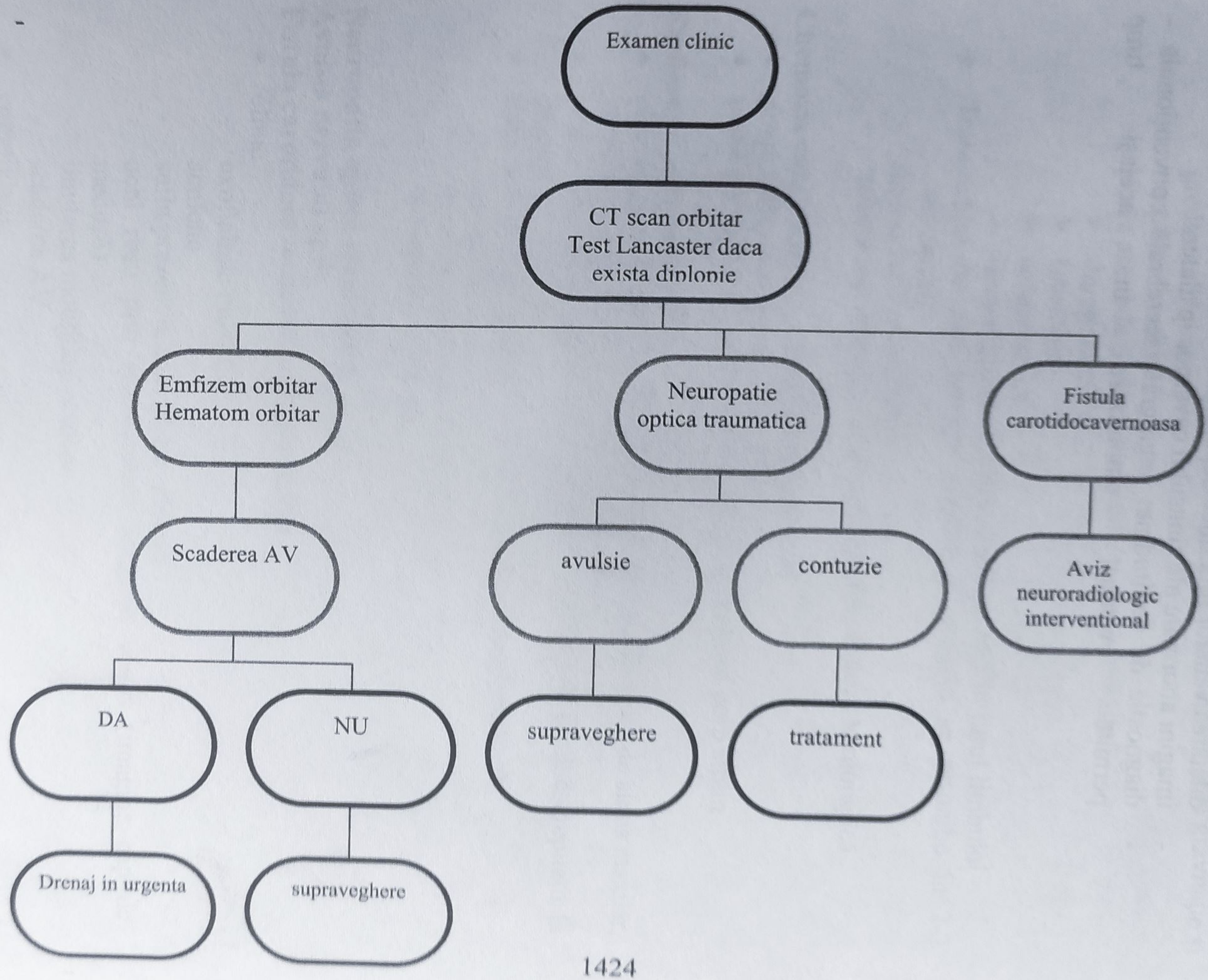
Examen clinic
CT scan orbitar
Test Lancaster daca
exista diplopie
Emfizem orbitar
Hematom orbitar
Neuropatie
optica traumatica
Fistula
carotidocavernoasa
Scaderea AV
avulsie
contuzie
Aviz
neuroradiologic
interventional
DA
NU
supraveghere
tratament
Drenaj in urgenta
supraveghere

CONTUZIILE OCULARE

- Contuzia oculară severă produce compresiune anteroposterioară asupra globului ocular cu creşterea importantă a presiunii intraoculare şi expansiune simultană a ecuatorului globului ocular

CONTUZIA DE POL ANTERIOR – SINDROM FRAENKEL

Structură oculară	Leziuni	Clinic	Tratament	Sechele
Corneea	Eroziune	Dezepitelizarea corneei	Cicloplegice pansament	-
	Leziuni ale endoteliului	Distrugerea celulelor endoteliale cu edem cronic		Edem corneean cronic
	Leziouni ale membranei Descemet	La naştere cu rupturi descemetice verticale	Pansament/LC Soluții hipersaline	Edem corneean acut
Iris	Ruptură de sfincter	Ruptura de sfincter irian	Ochelari de soare	Tulburări de funcție pupilară Midriază areflexivă
	Iridodializa	Dezinserție a rădăcinii irisului într-un sector	Sutura bazei irisului	estetic – pupila necirculară +/- diplopie monoculară ebluisare
	Aniridie	Avulsia completă a irisului	Ochelari de soare lentila neagră cu deschidere centrală	Ebluisare
	Iridodonezis	Tremurături fine ale irisului		
Pupila	Midriază	Medicamentoasă Contuzie iriană Ruptura sfincterului Subluxație de cristalin Sinechii irido-cristaliniene, Paralizie de nerv III, afectarea SNP		
	mioză	Spasm ciliar		
CA	Hifema	Hemoragie în CA	Repaus Rezorbția sângelui Trat HTIO	Scăderea AV hematocornee

		Recul al unghiului iridocorneean cu aprofundarea CA		**Glaucom secundar**
Unghi irido-corneean	**Recesia unghiului**	**Avulsia corpului ciliar**	**Sutura corpului cliliar**	**Hipotonie intraoculară Pliuri coroidiene Scăderea AV**
Cristalin	**Subluxaţie**	**Avulsia fibrelor ligamentului suspensor al cristalinului**	**Tratament chirugical**	**Iridodonezis Scăderea AV**
	Cataractă traumatică	**Opacităţi citstaliniene posterioare traumatice**	**Tratament chirurgical**	**Opacitate subcapsulară în rozetă Scăderea AV**

Leziuni corneene

- Afectarea corneei este frecventă în toate tipurile de traumatisme oculare, cornea fiind implicată în peste jumătate din traumatismele oculare severe.
- Contuzia directă a corneei poate produce traumatisme medii ale corneei la nivel epitelial şi stromal
- Contuzia severă poate produce mecanic leziuni la nivelul endoteliului cu edem corneean inelar şi rupturi ale membranei Descement cu edem acut

Tratamentul contuziilor corneene

- LC dacă este prezent defectul epitelial
- Antibiotic topic în defect epitelial
- Steroizi topic, prednisolon acetat 1%, 2-4 zile dacă este răspuns inflamator în CA
- Scăderea medicamentoasă topic a PIO
- Soluţii saline hipertone
- Recuperare vizuală posibilă în trei luni

Leziuni ale epiteliului şi stromei corneene

Eroziunea corneeană

- Este dezepitelizarea corneeană de dimensiuni variabile instalată după traumatisme contuzive severe, care se însoţeşte de pierderea parţială sau totală a celulelor epiteliale ce acoperă membrana Bowman
- Clinic
  - senzaţie de corp străin
  - durere spontană

- relația între severitatea leziunei și durere este invers proporțională –o leziune mică ce se vindecă repede este mai dureroasă decât o ulcerație care amenință vederea
- fotofobie
- lăcrimare
- hiperemie conjunctivală

- Este necesară examinare și evaluare clinică prin colorație cu fluoresceină
  - Fluoresceina ajută și la evidențierea scurgerii umorii apoase din camera anterioară în leziunile corneene
  - Defectul epitelial poate fi unic, multiplu, difuz, punctiform ((keratită punctată epitelială), liniar, arborescent
  - Defectul epitelial este mai mare dacă este asociat cu:
    - uscăciune corneeană
    - trichiazis
    - corp străin cornean
    - medicație locală
- Tratament
  - eroziunea corneeană necomplicată necesită pansament ocular
  - cicloplegice ciclopentolat 0,5%
  - antibiotice
    - unguent cu antibiotic
    - la purtătorii de LC antibiotice active pe Pseudomonas: tobramicină, ofloxacină, ciprofloxacină
  - antiinflamatorii nesteroidiene – Diclofenac 0,1%
  - corticosteroizii folosiți cu mult discernământ pentru a diminua consecințele inflamației și a influența pozitiv metabolismul corneean
  - lentile de contact moi **actualmente se consideră că vindecarea este mai rapidă și cu mai puțin discomfort asociat când se renunță la acoperirea ochiului pentru eroziuni corneene sub 10 mm diametru; pentru leziuni mai extinse se recomandă pansament ocular sau lentila de contact terapeutică**

!!De reținut

- anestezicele topice pentru analgezie NU trebuie prescrise pentru că pot inhiba epitelizarea
- nu se pansează pacienții cu leziuni după LC sau traumatism cu vegetale, unghie
- secreția gălbuie, purulentă este semn de infecție
- prezența unui infiltrat corneean pe lângă un traumatism corneean necesită o examinare oftalmologică atentă

- în leziunile cu hârtie, unghie, deget se suspectează o eroziune corneeană recurentă

Eroziunea corneeană recurentă *(până la 8%)*

- este ruptura spontană a epiteliului corneean ce apare dimineața la trezire
- poate apare după eroziune corneeană anterioară în urma căreia nu s-au format aderențe adecvate între epiteliul vindecat și membrana bazală sau poate apare fără istoric de traumă dacă este prezentă o distrofie a membranei bazale
- Clinic
  - simptome ca la orice eroziune
  - tipic recurența se produce dimineața la deschiderea ochilor și se poate vindeca până la prânz
- Tratament
  - hiperosmotice topic NaCl 2,5-5% aplicat timp de 2 luni
  - lentile de contact, pansament ocular permanent (zi, noapte) timp de 6 luni
  - debridare chirurgicală pentru a îndepărta epiteliul și a exfolia MB
    - micropuncții stromale cu un ac mic hypodermic ce penetrează stroma corneeană
    - laser Yag al stratului Bowman
    - keractectomie fototerapeutică – laser Excimer pentru ablația membranei bazale (Bowman)

Leziuni ale endoteliului

Keratopatia inelară posterioară

- este o opacitate corneeană sub formă de inel
- apare în câteva săptămâni de la traumatism și regresează în câteva zile

Endoteliopatia difuză

- este produsă prin alterarea sau distrugerea celulelor endoteliale în funcție de intensitatea contuziei cu EDEM CRONIC corneean consecutiv irecuperabil

Edemul corneean acut

- se explică prin disfuncția endoteliului corneean
- clinic se constată hipotransparența corneei
- se vindecă spontan

Leziuni ale membranei Decemet cu rupturi

- se produc la naștere, în momentul traversării filierei pelvi-genitale
- sunt însoțite de edem corneean important prin hidrops corneean favorizat de rupturile descemetice cu orientare verticală

- cicatrizarea se poate face în 2-3 luni cu retracția Descemetului și modificări ale celulelor endoteliale în vecinătatea traumatismului pentru a asigura detumescența corneeană
- Tratament
  - pansament ocular, LC suplă
  - coliruri hipertone
  - menținerea constantă a PIO

Ruptura traumatică a corneei

- rară
- mai frecventă pe ochi care au suferit anterior tratamente chirurgicale (keratotomii radiare corneene) sau subțieri stromale
- poate fi însoțit de alte leziuni oculare (hifema)
  Tratament
  - LC
  - Keratoplastie

Leziuni ale sclerei

Ruptura scleralã

- poate complica o contuzie oculară
- cele mai frecvente localizări ale rupturilor sclerale sunt:
  - limbul
  - paralel cu și sub inserția mușchilor drepți (aici sclera este cea mai subțire)
- suspectăm ruptură scleralã în prezența următoarelor semne clinice:
  - scăderea marcată a ductiilor
  - chemozis și hemoragie subconjunctivală
  - camera anterioară profundă
  - hemoragie vitreană
- tensiunea intraoculară poate fi scăzută (frecvent), dar poate fi normală sau crescută
- în prezența rupturii sclerale se exclude obligatoriu prin radiografie de orbită prezența unui corp străin intraocular

Ruptură scleralã ocultă

- Se manifestă prin:
  - hemoragie conjunctivală buloasă
  - chemozis
  - diminuarea asimetrică a PIO
  - deformarea pupilei
  - reducerea profunzimii CA

- hifemă
- hemoragie vitreană
- ruptura retinei sau DR
- ruptură de coroidă
- neuropatie traumatică
- dislocare de cristalin
- scăderea AV
- DPA
- pigmentație subconjunctivală prin prolapsul țesutului uveal la nivelul rupturii

- Tratament - explorare chirurgicală prin conjunctivă

Traumatismul irisului

Irita traumatică

- Contuzia oculară precede cu 24-72 ore instalarea semnelor clinice
- Semne
  - hiperemie conjunctivală pericheratică
  - reducerea PIO este tipică
  - inflamație medie a segmentului anterior la examenul biomicroscopic
  - infiltrat inflamator al CA cu Tyndal +, cu prezența de leucocite și proteine în CA
  - +/- hifemă sau Tyndal hematic
  - mioză traumatică fără rupturi de sfincter irian, pupila se dilată greu
- Tratament
  - cicloplegie topic pentru a împiedica formarea sinechiilor
    - homatropina x 2/zi
    - scopolamina 0,25% x 4/zi
  - steroizi topic pentru a reduce inflamația din CA, cu reducerea administrării lent în aproximativ o săptămână pentru a nu produce rebound
  - rezoluție în 5-7 zile

Rupturile irisului

Rupturi ale sfincterului irian

- sunt localizate la nivelul marginei pupilare
- rupturile iriene mari pot produce diplopie monoculară şi necesită tratament chirurgical
- simptomul principal este: ebluisarea, fotofobia şi uneori diplopia

Iridodializa

- apare în contuzii forte prin mecanismul expansiunii ecuatoriale

- sunt rupturi localizate la baza irisului cu ruptura rădăcinii irisului de corpul ciliar
- se observă ca o zonă neagră, semilunară, în spatele limbului sclero-cornean, cu deformarea pupilei în dreptul dializei
- poate fi asimptomatică (de regulă rupturile superioare, protejate de pleoapă), sau se poate însoți de
  - diplopie, situație în care este necesară intervenția chirurgicală (iridopexie)
  - policorie
  - Tyndal inflamator
- **Rupturile irisului pot produce frecvent hifemă**
- Tratament
  - estetic cu LC
  - chirurgical la nevoie constă în sutura rădăcinii iriene la scleră, imediat în spatele limbului sclero-corneean
  - dacă pupila este excentrică – sfincterotomie cu laser Yag neodim (pentru afak, pseudofak), laser argon (pentru ochii faci), pentru a elibera axul visual central şi ameliora AV

Atrofie iriană şi Iridoschizis (reprezintă separarea stromei iriene)

- rar

<u>Modificări ale pupilei</u>

Midriaza traumatică

- Creşterea sau mărirea diametrului pupilar se produce prin:
  - leziuni ale muşchiului sfincter irian cu anisocorie (asimetrie a diametrului pupilar) manifestate clinic prin fotofobie, injecție conjunctivală perilimbică
  - spasm sau paralizie a acomodației care poate fi asociată cu tulburări de vedere şi dificultăți la vederea de aproape
  - în afara traumatismului irian prin contuzie directă, midriaza poate fi produsă prin traumatismul corpului ciliar (complicație rară a fracturii de planşeu orbitar)
  - traumatisme ale nervului cranian III sau regenerări aberante ale nervului produc midriază în absența traumatismului irian direct
- Când este indicat, tratamentul este chirurgical şi constă în micşorarea dimensiunilor pupilei fie prin suturi întrerupte, fie prin plasarea unui fir de sutură unic, circular

Mioza traumatică

- Poate fi semnul unui sindrom post traumatic Horner prin traumatism al plexului carotidian al ganglionului cervical, măduva cervicală, manifestate clinic prin
  - mioză
  - ptoză ipsilaterală
  - enoftalmie relativă cu recesiunea ochiului în orbită
  - anhidroză
- Tratament – simptomatic
  - cicloplegice atropină – dimineaţa şi seara sunt suficiente pentru a calma spasmul şi durerea
  - corticoizi local – acetat de pednisolan 1/8% - 1% x 3-4 x /zi timp de câteva zile

Hifema traumatică

- este acumulare de sânge în camera anterioară
- poate fi secundară lezării irisului sau a corpului ciliar
- este produsă frecvent prin traumatism ocular cu ruptura feţei anterioare a corpului ciliar
- după un timp se produce o sedimentare a globulelor roşii în partea inferioară a hifemei, cu nivel de fluid supraiacent
- **riscul cel mai important este al resângerării**, uneori resângerarea este mai importantă decât hifema iniţială
- riscul de resângerare este mai mare într-un interval de o săptămână de la traumatism
- blocarea trabeculului cu hematii poate favoriza apariţia glaucomului post traumatic
- Simptome
  - dureri oculare
  - fotofobie
  - scăderea AV (până la PL, chiar în absenţa altei patologii)
- Semne de hifemă
  - scăderea AV
  - examenul biomicroscopic – evidenţiază hifema, celule roşii plutind în CA (microhifema)
  - modificări de reactivitate pupilară
  - examenul gonioscopic pune în evidenţă sângerarea şi confirmă prezenţa recesiunii traumatice a unghiului
  - PIO poate fi crescută sau scăzută
- Semne oculare de traumă
  - echimoză palpebrală
  - hemoragie subconjunctivală

- abrazie corneeană
- ruptură de sfincter irian
- inel Vosius
- irită
- luxaţie, subluxaţie de cristalin
- ruptură de glob
- DR
- hemoragie vitreană

- Cauze ale glaucomului post-traumatic:
  - irodociclita post-traumatică (mecanism inflamator)
  - sinechii anterioare periferice
  - bloc pupilar prin secluzie pupilară
  - hifema
  - compresiunea venelor episclerale prin hemoragie orbitară masivă
  - hemoragie intraoculară
  - glaucomul cu "celule fantomă"
  - distrugerea reţelei trabeculare
  - blocarea reţelei trabeculare cu pigment irian
  - dislocări ale cristalinului
- Consecinţele hifemei
  - dificultatea recunoaşterii asocierilor patologice la nivelul segmentului anterior (ciclodializă, recesia unghiului) şi al segmentului posterior (hemoragie vitreană, DR)
  - creşterea PIO
  - hematocornee care
    - ➢ împiedică vizualizarea patologiei intraoculare
    - ➢ interferă cu reabilitarea vizuală, iar efectul poate dura luni
    - ➢ risc crescut dacă hifema este totală, rezorbţia sângelui este lentă şi PIO crescută
  - culoarea neagră a hifemei arată lipsa O_2 în CA, ceea ce reprezintă un factor de risc pentru lezarea endoteliului
  - formare de sinechii posterioare
- Tratament
  - În cazul unui traumatism ocular sângele poate fi evacuat per primam
    - ➢ beneficiul este acela că pot fi vizualizate patologiile asociate şi complicaţiile legate de sângerare pot fi prevenite
    - ➢ dezavantajul este că se măreşte inflamaţia şi este o procedură inutilă dacă sângele se resoarbe singur
  - Tratamentul este în funcţie de

- cauza declanşatoare
- extensia cantităţii de sânge
- creşterea PIO
- dacă apare sângerare

- Spitalizare şi control periodic oftalmologic 5 zile fără nici o activitate fizică
- Repaus la pat în poziţie procliv 30^0
- Sedative, laxative
- Pansament
- Repaus ocular total pentru aproape, posibil privirea la distanţă la TV
- <u>Tratament medical topic</u>
  - cicloplegie atropină 1%. Atropina dilată pupila, tratează uveita asociată şi previne jocul pupilar care poate reprezenta o cauză de sângerare
  - steroizi local prednisolon acetate 1% x 3-6 /zi; scad riscul de sângerare şi inflamaţia intraoculară
  - antalgice-acetaminofen, evită aspirina pentru riscul de sângerare prin acţiune antiagregantă plachetară (discutabil)
  - antiemetice la nevoie
- <u>Tratament la nevoie</u>
  - Tratamentul medical al hipertensiunii oculare dacă depăşeşte 30 mmHg
    - local Timolol, Xalatan
    - acetazolamidă oral 250 mg x 4/zi (în drepanocitoză se foloseşte neptazan 50 mg x 2/zi, fiind contraindicaţi inhibitorii anhidrazei carbonice)
    - manitol 1-2 g/kg iv timp de 45 minute în 24 h
    - **se contraindică analogii de prostaglandine şi mioticele din cauza acţiunii lor pro-inflamatorii**
  - Agenţi antifibrinolitici - acid aminocaproic – EAC
    - scad riscul de sângerare prin inhibiţia lizei cheagului şi retracţie (efecte secundare greaţă, vărsături, hipotensiune arterială) – 50 mg/kg oral la 4 ore, doza maximă 30 g/zi
    - este un agent antifibrinolitic care stabilizează formarea cheagului
    - în absenţa resângerării se reduce doza după 3 zile la jumătate şi se opreşte administrarea în ziua 4
    - PIO poate creşte brutal la oprirea tratamentului cu EAC

- În caz de recidivă a hifemei, tratamentul cu EAC se continuă încă 5 zile cu controlul timpului de sângerare

➢ Irigare şi evacuarea cheagului din CA

Este foarte important limitarea probabilității de resângerare şi a prevenției prelungirii perioadei de creştere a PIO pentru a reduce complicațiile grave date de hifemă

Recidiva prin resângerare survine după 2-5 zile când cheagul inițial începe să se retragă:

- AV 20/2000
- hifema acoperă > 1/3 din CA
- tratamentul medical a întârziat chiar o zi
- PIO este crescută şi necesită prelungirea tratamentului
- resângerarea este prezentă când apare sânge roşu deasupra sângelui negru coagulat
- Tratamentul hifemei prin resângerare
  - evită eforturile fizice
  - pansament ocular 2 săptămâni
  - activitățile normale se reiau după 1 lună
  - pacienții cu hemoglobinopatii – siclemie, talasemie au risc crescut de recidivă şi complicații ale hifemei; **agenții hiperosmotici sunt contraindicați pentru că produc hemoconcentrație cu creşterea vâscovității sanguine**
  - după rezolvarea hifemei este necesar un examen atent al FO la 1 lună de la traumatism, sub midriază şi indentație scleralã şi un examen minuțios gonioscopic
  - dacă există recesia unghiului este necesar un examen anual sistematic pentru a decela un eventual glaucom tardiv care poate surveni chiar la ani de la traumatism
- Tratamentul chirurgical al hifemei se recomandă în
  - hifema totală ce persistă > 5 zile
  - asocierea hematocorneei
  - hifema asociată cu hipertensiune intraoculară peste 50 mm Hg – 5 zile sau peste 35 mm Hg – 7 zile
  - se recomandă
    - ➢ paracenteza
    - ➢ expresia cheagului prin incizie limbică şi evacuare a mici fragmente de hifemă cu atenție pentru a nu produce hemoragie secundară
    - ➢ spălarea CA prin incizie limbică, irigarea CA, evacuarea hifemei prin incizie şi irigație opusă, eventual irigație/aspirație – este necesară vizualizarea

instrumentelor, altfel există riscul de lezare iatrogenică a irisului, cristalin, endoteliul corneean

- intervenţia chirurgicală este mult mai necesară dacă există risc de resângerare. Selecţia pentru intervenţie are la bază faptul că sângele NU s-a coagulat şi parţial preferinţa chirurgului; Se recomandă o evacuare completă, profundă
- dacă trebuie lăsate substanţe vâscoelastice în CA se vor folosi cele coezive şi nu cele dispersive (au tendinţa de a reduce riscul creşterii PIO)

Leziuni ale camerei anterioare

- dacă hifema este mare sau totală şi dacă se asociază cu creşterea PIO este indicată evacuarea precoce a sângelui
- dacă PIO este normală sau poate fi normalizată cu medicaţie şi nu sunt elemente de impregnare corneeană se recomandă supraveghere
- midriaza poate produce fotofobie sau discomfort
- în majoritatea cazurilor iridodializa este mică, dacă este mare şi determină acuze vizuale se indică sutura (refixarea) rădăcinii irisului, mai ales dacă ochiul este abordat chirurgical pentru altă patologie, intervenţia chirurgicală nefiind urgenţă
- creşterea PIO asociată cu recesia unghiului camerular sau altă patologie – iniţial se tratează medical; dacă PIO nu se normalizează este indicată intervenţia chirurgicală în hifema totală, tumefacţia cristalinului, chirurgia este singura indicată, uneori chiar urgent

Leziuni ale corpului cilar

Corpul ciliar poate fi afectat de traumatism

- funcţional (blocaj al secreţiei umorii apoase, temporar), "şocul ciliar", reversibil în aproximativ 24-48 ore, cu hipotonie oculară asociată
- anatomic:
  - **recesia unghiului**
  - **ciclodializa**

Recesia unghiului

- ruptura la nivelul corpului ciliar în porţiunea dintre rădăcina irisului şi pintenele scleral
- asociază risc de 10% de glaucom tardiv în următorii zece ani, risc cu atât mai important cu cât leziunea la nivelul corpului ciliar este mai extinsă (se recomandă monitorizarea ulterioară, periodică a tensiunii intraoculare)
- se diagnostică cu ajutorul gonioscopiei (indică banda ciliară neregulată); în timp zona respectivă se fibrozează şi poate fi acoperită de pigment

- asimptomatic sau hiperemie, scăderea AV, durere, fotofobie, modificări CV
- este necesară suprimarea apoasă prin acetazolamidă sau metazolamidă, betablocantele topic fiind o alternativă terapeutică
- **mioticile de tipul Pilocarpinei sunt în general contraindicate putând produce creşterea PIO paradoxal**
- trabeculoplastia laser Argon este ineficientă din cauza traumatismului trabecular
- trabeculectomia poate fi necesară
- tratamentul este dificil dacă PIO ridicată nu răspunde la tratament medical şi necesită intervenţie chirurgicală adecvată

Ciclodializa

- este decolarea fibrelor musculare longitudinale ciliare de pe pintenul scleral ce permite comunicarea directă între CA şi spaţiul supracoroidian
- gonioscopia directă sau indirectă evidenţiază o fisură între corpul ciliar şi inserţia sa sclerală cu deschiderea spaţiului supracoroidian (la nevoie biomicroscopie ultrasonică)
- **ciclodializa prin ruptură sau fisură poate produce HIPOTONIE OCULARĂ cu consecinţe anatomice – edem macular şi funcţionale – diminuarea AV; tratamentul chirurgical este indicat dacă abordarea conservatoare nu a fost eficientă**
- este posibilă închiderea spontană a ciclodializei producându-se creşterea secreţiei apoase şi ridicarea PIO
- descreşterea PIO este deseori tranzitorie
- creşterea tranzitorie a PIO poate fi tratată cu supresante apoase (acetazolamida)
- dacă PIO rămâne mare, se recomandă tratament standard al GPUD
- persistenţa hipotoniei necesită fotocoagulare laser Argon a suprafeţei corpului ciliar la nivelul fisurii sau sutura ei chirurgicală
- blocarea secreţiei proceselor ciliare cu hipotonie poate fi temporară
- tratament
  - conservator
    - ➢ atropină topic pentru creşterea profunzimii CA şi prevenirea formării de sinechii
    - ➢ antiinflamatorii de tip corticosteroizi sunt ineficienţi
    - ➢ fotocoagulare laser argon (intensitate 0,45 mărimea spotului 300 microni, durata 1 secundă) plasare de impacte confluente pe marginea, dar şi în interiorul fantei de ciclodializă pentru a bloca scurgerea UA
    - ➢ laser Yag sau laser diodă aplicat transcleral

- criopexie cu indentaţie profundă aplicată direct pe scleră în zona de ciclodializă continuu

- chirurgical
  - diatermie prinzând sclera şi corpul ciliar
  - sutura prin metodele de iridodializă
  - indentaţie sclerală pentru a închide comunicarea dintre scleră şi corpul ciliar
  - vitrectomie cu tamponament gazos
- trebuie evitate mioticele pentru a preveni redetaşarea corpului ciliar

Glaucom secundar posttraumatic

- Contuzia poate produce glaucom secundar cu creşterea PIO
- Mecanismele de producere ale glaucomului secundar posttraumatic sunt diferite
  - glaucom cu unghi deschis secundar prin obstrucţia trabeculului +/- obstrucţie pupilară cu
    - ţesut inflamat uveotrabecular şi în pupilă cu sinechii anterioare şi posterioare în irita traumatică
    - hematii în hifemă
    - Hb în glaucom hemolitic
    - celule roşii degenerate – glaucom cu celule fantomă
    - glaucom cu particule de cristalin
    - inflamaţie granulomatoasă – glaucom facoanafilactic
    - glaucom facomorfic
    - glaucom facolitic
    - modificări de poziţie ale cristalinului
    - glaucom malign
  - glaucom prin recesia unghiului
  - "iatrogenic" – urmărind închiderea fisurii ciclodializei

Leziunile cristalinului

Cristalinul poate suferi modificări postcontuzionale producându-se scăderea transparenţei cristalinului şi alterări ale puterii acomodative

Cataracta traumatică – tulburări de transparenţă ale cristalinului

- este cea mai frecventă leziune posttraumatică a cristalinului
- **are frecvent forma de stea subcapsulară posterioară**
- în evoluţie ea poate fi staţionară, progresivă sau uneori regresivă
- rapiditatea formării cataractei depinde de prezenţa şi dimensiunile rupturii capsulare
- dacă există ruptură capsulară, cataracta se poate produce în câteva ore

- în absența rupturii capsulei, cataracta apare după câteva luni, ani
- clinic
  - scăderea AV
  - diplopie monoculară
  - opacități lenticulare şi membrane capsulo-lenticulare fibrotice
  - semne de inflamație oculară
  - cataracta traumatică- în rozetă- necesită extracția cristalinului mai repede decât cataracta idiopatică din cauza edemului cristalinian care uneori produce creşterea presiunei intraoculare;
- tehnica chirurgicală şi regulile implantului IOL diferă

Inelul Vosius – prezența de pigment inelar pe fața anterioară a capsulei cristalinului la locul de impact
între iris/cristalin

Ruptura capsulei posterioare poate induce inflamația posttraumatică prin proteinele cristaliniene liber circulante prin fisura capsulară; de multe ori, din cauza cataractei, capsula posterioară ruptă nu poate fi detectată

Ruptura capsulei anterioare poate produce cataractă şi glaucom secundar

Modificări de poziție şi stabilitate a cristalinului prin dehiscență zonulară
Luxația de cristalin

- se produce prin ruptura fibrelor zonulare (zonula poate fi examinată gonioscopic)
- ruptura completă a zonulei antrenează luxația totală a cristalinului, iar cea parțială subluxația
- simptome
  - vedere tulbure
  - ebluisare
  - diplopie monoculară sau astigmatism Indus dacă cristalinul este luxat în axul visual
  - scăderea AV prin afakia funcțională produsă de cristalinul luxat în afara ariei vizuale
- semne
  - herniere de vitros cu prezența vitrosului în pupilă, la periferia cristalinului
  - asimetria camerei anterioare
  - pupilă excentrică
  - iridodonezis
  - facodonezis

  - unele modificări de poziție ale cristalinului pot fi asimptomatice ani
- tratament
  - necesită midriatice, cicloplegice pentru a relaxa corpul ciliar şi a deplasa posterior diafragmul cristalinian
  - indicația chirurgicală de extracție a cristalinului este legată de existența unui blocaj pupilar, blocaj corneean, semne inflamatorii
  - subluxația izolată de cristalin NU necesită tratament chirurgical imediat
  - tratamentul chirurgical şi vitrectomia anterioară este necesară dacă există
    - ➢ tulburări vizuale importante
    - ➢ prolaps vitreean
    - ➢ atingere corneeană cu decompensarea endoteliului
  - luxația de cristalin în vitros nu necesită tratament chirurgical imediat, dar trebuie ştiut că inflamația este un factor important pentru dezvoltarea vitreoretinopatiei proliferative

Glaucom facogenic

- glaucom facoanafilatic
- glaucom facolitic
- glaucom prin particule de cristalin
- glaucom facomorfic
- Tratament
  - betablocante: Timolol la 12 ore
  - acetazolamidă 500 mg la început, apoi 250 mg la 6 ore
  - manitol 1-2 g/kg iv, 45 minute
  - extracția de cristalin după stabilizarea PIO

CONTUZIA DE POL POSTERIOR

În contuzii la nivelul posterior se pot produce

- leziuni vasculare retiniene
  - retinopatia Purtscher
  - sindrom Terson
  - sindromul copilului abuzat
  - retinopatia Valsalva
- contuzii directe prin forțe tracționale care produc compresiune/decompresiune cu expansiune, uneori creşterea PIO
  - comotio retinae
  - contuzia EPR
  - ruptură coroidiană
  - gaură maculară traumatică

- ocluzie ACR secundară creşterii PIO
- traumatism nerv optic

- mişcările capului pot produce:
  - sindromul copilului abuzat cu leziuni retiniene vasculare
  - tracțiunea retinei

Leziuni vasculare

Retinopatia Purtscher

- poate apare în urma unui traumatism la distanță (cranio-cerebral sau compresiune toracică, situație în care retinopatia apare bilateral), sau rareori după o contuzie oculară forte
- este produsă prin multiple tipuri de injurii traumatice, dar şi cauze netraumatice
- este o ischemie retiniană cu zone retiniene albicioase şi hemoragii, asociată cu alte leziuni în organism
- clinic
  - bilateral (tipic) unilateral
  - asimptomatic
  - scotom central, paracentral
  - scăderea AV până la numără degetele progresiv în 1-2 zile
- examenul oftalmologic evidențiază
  - multiple exudate cotonoase
  - edem retinian generalizat cu leziuni retiniene albicioase peripapilare superficiale
  - hemoragii intra şi preretiniene în lungul vaselor mari
  - edem peripapilar
- evoluția clinică este imprevizibilă
  - rezoluție completă cu recuperarea vederii în săptămâni, luni
  - scăderea definitivă a vederii cu tulburări pigmentare maculare şi atrofie optică
- nu există tratament

Sindrom Terson

- este o hemoragie vitreană asociată cu diferite forme de hemoragie intracraniană
- hemoragia intracraniană poate fi produsă prin
  - hemoragie subarahnoidiană
  - ruptura spontană a unui anevrism intracranian
  - hemoragie subdurală
- uni/bilateral
- tratament: clarificarea rapidă a vitrosului prin vitrectomie

Retinopatia Valsalva

- ridicarea presiunii venoase oculare cu ruptura capilarelor secundar ridicării presiunii intratoracice şi intraabdominale care este transmisă ochiului pentru că sistemul venos al capului şi gâtului nu are valve
- simptome
  - asimptomatic
  - scăderea AV – prin detaşare hemoragică a membranei limitante interne, HV sau hemoragie subretiniană
- examen oftalmoscopic
  - hemoragii intraretiniene superficiale, uneori lângă maculă
  - hemoragii largi, ovale subretiniene subhialoidiene +/- în cavitatea vitreană
  - frecvent rezorbția progresivă a hemoragiei şi ameliorarea AV scăzute în zile, luni în funcție de leziunile existente
- tratament
  - observație şi urmărire clinică a pacientului cu rezorbția hemoragiilor
  - ocazional vitrectomie

OACR

- nu este produsă direct de traumă ci prin compresiunea prelungită a globului prin:
  - edem orbitar sever sau hemoragie orbitară importantă
  - embolie grăsoasă în fractură de os lung
- leziunile ocluzive sunt ireversivile după 90-100 minute de la ocluzie

Comotio retinae – Edem Berlin

- retina situată la polul opus al zonei de impact prin "unda de şoc" postcontuzivă prezintă la câteva minute, ore după impact o zonă edematoasă retiniană vizibilă ca o opacitate albicioasă cu margini şterse
- macula poate conține spații chistice care pot conflua formând chiste largi care se rup şi formează gaură maculară adevărată sau falsă
- Clinic
  - AV scade, nu revine niciodată la normal
  - opacitate albicios cenuşie în retină şi maculă
  - cu timpul poate apare remaniere pigmentară
  - pot fi interesate diferite zone: retina periferică, macula, peripapilar sau asociații între ele
  - dacă polul posterior este în totalitate afectat, macula este roşie cireaşă
  - se pot asocia: ruptură coroidiană şi hemoragii retiniene

- se poate prescrie tratament cu inhibitori de prostaglandine (antiinflamatoare nesteroidiene)

Contuzia EPR

- produce detaşare seroasă retiniană
- în 48 de ore după traumatism, se produce progresiv o depigmentare cu scăderea AV numai dacă este afectată direct foveea

Gaura maculară traumatică

- postcontuziv se poate dezvolta edem macular cu formare de chiste care se pot rupe şi produc gaură lamelară (parţială) sau totală (în toată grosimea)
- clinic
  - AV scăzută, profund alterată în GM totală
  - gaura lamelară poate fi pusă în evidenţă la examenul biomicroscopic şi AFG prin prezenţa straturilor retiniene externe intacte şi absenţa lichidului subretinian, cu efect de "fereastră" la nivelul EPR
  - gaura retiniană posttraumatică secundară comotio retinae sau hemoragiei subretiniene se poate dezvolta după luni, ani şi sunt precedate de modificări chistice ale maculei
  - la ochi cu miopie forte, paralel cu gaura maculară se poate dezvolta o decolare progresivă a retinei posterioare care necesită fotocoagulare preventivă la marginea găurii maculare pentru a reduce DR (controversat)
- Pacienţii trebuie supravegheaţi câteva luni
- Tratament
  - gaura lamelară nu necesită tratament chirurgical, numai supraveghere
  - gaura maculară posttraumatică se închide cu succes prin vitrectomie, maculorexis, tamponament intern cu gaz

Diagnostic diferenţial gaura maculară

	GM lamelară	**GM totală**
AV	**> 1/3**	**1/3 – 1/10**
Lichid subretinian	**Nu**	**Fluid subretinian**
Semn Watzke Allen	**Negativ**	**Pozitiv**
AFG	**+/- defect „fereastră" semn Aaberg**	**+ defect „fereastră", semn Aaberg**

Leziunile corpului vitros

Hemoragia vitreană

- este una din cele mai frecvente patologii postcontuzive
- hifema are probabil o incidență mai mare, dar consecințele sale vizuale sunt mai puțin grave
- hemoragia vitreană sau retiniană apare în una din 3-4 contuzii oculare
- hemoragia vitreană traumatică este mai frecventă la pacienți tineri (30 ani)
- HV de natura traumatica contuziva este produsa prin:
  - ruptură retiniană
  - leziuni ale tractului uveal; iris, corp ciliar, coroidă
  - ruptură coroidiană
  - ruptură scleralâ
  - avulsie cap de nerv optic
- clinic
  - scăderea nedureroasă a AV, uneori dramatic până la pl
  - muşte zburătoare, descrise de pacient ca puncte negre care se mişcă în câmpul visual
  - reflexul roşu este diminuat
  - FO este greu vizualizat din cauza inundației hemoragice a vitrosului
- complicații
  - scăderea PIO dacă este prezentă DR
  - creşterea PIO
  - hifemă
- Tratament
  - Medical
    - ➢ evidențierea cauzei care a determinat HV şi tratarea acesteia dacă este posibil
    - ➢ ridicarea capului 24 ore pentru ca prin gravitație, hemoragia să se sedimenteze pentru a permite examenul FO
    - ➢ se aşteaptă 3-6 luni resorbția spontană a HV
    - ➢ la copil perioada de supraveghere se reduce la 3-4 săptămâni pentru riscul de ambliopie
  - Chirurgical
    - ➢ vitrectomia prin pars plana este indicată dacă există: DR asociată, DR care amenință macula (trebuie tratată rapid)
    - ➢ cel mai devreme vitrectomia se efectuează după 10 zile

- VRP (vitreoretinopatia proliferantă) cauza cea mai frecventă de eşec în reaplicarea anatomică a retinei poate fi redusă prin evacuarea precoce a sângelui intraocular
- o alternativă discutabilă este vitrectomia precoce în mai puţin de câteva săptămâni, deşi uneori sângerarea se poate rezolva spontan
- avantajele îndepărtării precoce a sângelui sunt:
  - reabilitarea vizuală imediată
  - tratamentul rupturii retiniene înainte de producerea DR
  - prevenirea complicaţiilor legate de sângerare inclusiv VRP
  - scăderea riscului chirurgical pentru complicaţiile secundare; invers sunt riscuri în legătură cu vitrectomia

Avulsia bazei vitrosului (ABV)

- contuzia traumatică poate acţiona asupra vitrosului producând avulsia bazei vitrosului prin tracţiune severă acută vitreoretiniană, asociat sau nu cu ruptură retiniană
- trebuie exclusă existenţa rupturii sclerale
- clinic
  - asimptomatic
  - fotopsii, corpi flotanţi
- Tratamentul este medical sau chirurgical în funcţie de leziunile asociate: ruptură retiniană, dializă
  - ABV nu necesită tratament, dar pacientul trebuie să fie avizat de semnele DR
  - tratamentul chirurgical este indicat atunci când ABV se însoţeşte de complicaţii: HV, ruptură retiniană, DR

Leziunile coroidei

Ruptura coroidei

- dacă traumatismul este direct, ruptura coroidei este anterioară şi paralelă cu ora serată
- dacă traumatismul este indirect (prin undă de şoc) (mai frecvent) – leziunea este posterioară concentrică papilei, uşor angulată, curbată, alb gălbuie
- rar pot fi leziuni multiple, radiare
- leziuni maculare pot fi prezente cu distrugerea fotoreceptorilor în edemul Berlin

- zona de ruptură coroidiană poate fi "patul" pe care se dezvoltă ulterior neovascularizația coroidiană
- hemoragiile pot acoperi ruptura
- neovascularizația coroidiană la marginea leziunii poate fi prezentă şi poate fi asociată cu remanieri pigmentare sau detaşare seroasă sau hemoragică de retină; în unele cazuri se pot dezvolta anastomoze vasculare corioretiniene
- clinic
  - brusc, după traumatism scăderea AV
  - AV scade foarte mult dacă sunt prezente şi leziuni maculare
  - anomalii de câmp vizual în funcție de zona de ruptură
  - evidențierea rupturii coroidiene şi a leziunilor asociate la examenul FO
- AFG confirmă diagnosticul
- complicații tardive ale rupturii coroidiene
  - dezvoltarea membranei neovasculare subretinienene
  - atrofia straturilor retiniene subiacente
- pacientul trebuie supravegheat atent 1-2 săptămâni şi urmărit clinic la 3-6 luni cu grila Amsler pentru depistarea NVSR
- tratamentul fotocoagulator laser a NVSR maculare la mai mult de 200microni de fovee şi în absența hemoragiei şi exudatului foveolar

Corioretinita Sclopetaria

- este o leziune contuzivă rară, prezentă în traumatismele nepenetrante foarte aproape de scleră
- situată în porțiunea posterioară a ochiului
- modificările la nivelul fundului de ochi sunt reprezentate de rupturi şi necroze retiniene, hemoragii subretiniene extinse chiar şi pe două cadrane ale retinei. Resorbția sângelui lasă locul unor cicatrici extinse şi unor remanieri pigmentare. Cel mai frecvent este interesată macula cu scăderea importantă a acuității vizuale. Rareori se dezvoltă o decolare de retină regmatogenă
- pot coexista
  - leziuni maculare
  - leziuni contusive de nerv optic
  - hemoragie intraoculară difuză, leziuni asociate unei proliferări ce se instalează în faza de resorbție
  - proliferarea fibroasă reduce frecvența DR, dar AV este profund scăzută
- tratament
  - supraveghere medicală
  - vitrectomie pentru DR sau HV

Detaşarea de coroidă

- Sunt 2 tipuri de detaşare de coroidă
  - seroasă
  - hemoragică
- Clinic în ambele forme
  - ridicare buloasă, gălbuie a retinei şi coroidei extinsă în jurul periferiei, luând o configuraţie lobulară; ora serrata poate fi vizualizată fără depresie sclerală
  - glob ocular fără traumatism perforant cu
    - decolare seroasă de coroidă poate prezenta o scădere a PIO (6 mmHg)
    - decolare hemoragică de coroidă prezintă o creştere a PIO cu dureri oculare
  - decolarea hemoragică poate surveni în timpul intervenţiilor chirurgicale – extracţia cristalinului, trabeculectomie, keratoplastie perforantă cu:
    - creşterea PIO
    - scăderea profunzimii CA
    - reducerea reflexului roşu
    - expulzia conţinutului intraocular dacă ochiul nu este închis imediat
  - Tratamentul decolării coroidiene traumatice este similar celei netraumatice
    - medical –decolarea de coroidă limitată la 1,2 cadrane cu PIO normală
      - ➢ atropină1%, prednisolon acetat 1% - 4 zile
      - ➢ dacă există risc de infecţie şi decolarea de coroidă este hemoragică se va administra prednisone oral 1 mg/kg – 1 săptămână
      - ➢ la nevoie în funcţie de ultrasonografie, dacă decolarea hemoragică se lichefiază - drenaj
    - chirurgical
      - ➢ dacă PIO este mai mare de 30mmHg
      - ➢ există: durere, apoziţie retină/iris, globul ocular intact (nu există melanom) se va face drenajul detaşării de coroidă la limb
      - ➢ dacă există ruptură de glob, se va face întâi tratamentul chirurgical al acesteia
      - ➢ vitrectomie

Leziunile retinei

Leziunile contuzive ale retinei sunt însoţite de

- hemoragie
- ruptură retiniană – dializă

- decolarea retinei
- comoţia retiniană

Hemoragiile retiniene

- Superficiale –localizate în spaţiul preretinian subhialoidian în retina superficială sub formă de barcă
- Profunde – localizate în spaţiul subretinian cu hemoragii superficiale "în flacără" şi profund "rotundă", de culoare grena (ciorchine de struguri)
- Tratament
  - supraveghere pentru a aprecia evoluţia şi complicaţiile
  - vitrectomia este indicată numai dacă sunt chisturi hemoragice submembranoase maculare

Ruptura şi decolarea de retină posttraumatică sunt produse prin compresiunea anteroposterioară a globului ocular antrenat în expansiunea diametrului ecuatorial, ceea ce crează tracţiuni la nivelul bazei vitrosului.

- Aceste tracţiuni se exercită pe retina periferică care este aderentă la vitros, putând antrena
  - avulsia bazei vitrosului
  - dializă retiniană
  - ruptura periferică retiniană şi găuri retiniene neregulate la nivelul retinei ecuatoriale
- Zonele cele mai afectate sunt
  - cadranul superonazal
  - cadranul inferotemporal
- Rupturile pot fi prezente însă în toate cadranele la ecuatorul globului ocular

Dializa retiniană

- este o dezinserţie a retinei periferice la nivelul orei serrata
- este prezentă în 85% din DR traumatice
- localizările cele mai frecvente sunt la nivelul zonei de impact: superonazal, inferotemporal (traumatismul este frecvent inferotemporal)
- nu este declanşată de decolarea posterioară de vitros, astfel că decolarea de retină regmatogenă poate fi lent progresivă
- simptome
  - fotopsii
  - corpi flotanţi
  - AV uşor alterată
- examenul oftalmoscopic indirect cu indentaţie scleralã arată:
  - dezinserţia retinei la nivelul orei serrata

- ochiul miop poate să producă o dializă superonazal asociată uneori cu hemoragie vitreană (care necesită ecografie)
- pentru că vitrosul la un tânăr traumatizat nu este lichefiat, DR prin dializă este rar prezentă şi atunci este localizată în jumătatea inferioară a ochiului, putând fi chiar nediagnosticată
- este posibilă o reataşare spontană corioretiniană marcată prin modificări pigmentare

- tratament
  - dializa în absența DR va fi tratată profilactic prin fotocoagulare laser sau criopexie
  - dacă se asociază fotopsii, corpi flotanți, se suspectează progresia leziunii şi a DR şi este necesară criopexie cu indentație sclerală circumferențială sau retinopexie pneumatică cu rezultate vizuale excelente în absența afectării maculare

Rupturile retiniene date de traumatism pot fi

- mici găuri periferice fără tracțiune vitreoretiniană aparentă
- găuri mai mari de formă neregulată la locul impactului
- găuri maculare
- ruptură în potcoavă prin tracțiune
- simptome
  - corpi flotanți
  - fotopsii însoțite sau nu de hemoragii vitreene şi retiniene
- Este necesar tratament profilactic cu
  - fotocoagulare laser – în jurul rupturii (2-3 rânduri de puncte laser confluente care creează un edem local şi ulterior, în 10-14 zile, cicatrici corioretiniene) sau *criopexie*, pentru prevenirea dezvoltării decolării de retină regmatogenă
  - în cazul decolării de retină regmatogenă déjà instalată se intervine chirurgical practicându-se vitrectomia urmată de tamponament intern cu ulei de silicon sau indentația sclerală, preferabilă în cazul prezenței dializei retiniene

Rupturi retiniene fără DR

- Diagnostic
  - semn Shafer – pigment present în vitros
  - identificarea tipului de ruptură – în potcoavă, gaură operculată, dializă
- Tratament - crearea unor adeziuni între retină şi EPR prin fotocoagulare laser, crioterapie

Decolarea de retină regmatogenă (DRR)

- DRR spontană apare după o ruptură retiniană sub tracțiune, mai frecvent după ruptură anterioară în potcoavă, decât după decolare posterioară de vitros
- DRR prin traumatism contuziv nu este frecventă pentru că pacienții sunt tineri cu un gel vitrean sănătos
- DRR acută postcontuzivă se produce mai frecvent după o ruptură retiniană (adesea dializă) cu tracţiune vitreoretiniană
- sinereza traumatică a vitrosului după ruptură nu se instalează imediat, ci la câteva luni cu dezvoltarea detaşării posterioare de vitros şi vitreoretinopatie proliferantă
- Simptome
  - fotopsii
  - corpi flatanți
  - scăderea AV centrale
  - modificarea CV
- Semne
  - semn Shafer prezent
  - HV
  - inel Weiss sugerează prezența decolării posterioare de vitros
  - scăderea PIO
  - grade variabile de DR cu rupturi retiniene
- Tratamentul DR este chirurgical
  - DR mici
    - ocazional fotocoagulare laser
    - criopexie
  - prognosticul DR mici fără atingere maculară este excelent
  - DR cu zone de necroze necesită vitrectomie cu retinopexie pneumatică
  - DR cu hemoragie subretiniană importantă au prognostic mai rezervat şi necesită vitrectomie prin pars plana +/- drenajul subretinian
  - ruptura retiniană gigantă mai mult de un cadran mai frecventă la miopii traumatizați poate fi asociată cu necroza retinei la locul de impact
  - dacă nu este DR
    - fotocoagulare
    - criopexie
  - dacă este DR – vitrectomie cu retinopexie pneumatică
  - dializa retinei cu DR necesită indentație scleral
  - proliferarea vitreoretiniană după DR gigantă au prognostic rezervat (nu sunt rare)

Leziunile nervului optic

Neuropatia optică traumatică

- neuropatia optică se datorează fie unor leziuni directe asupra nervului optic (compresiune prin hematom, edem) fie unor leziuni indirecte (unda de şoc se transmite prin structurile orbitare până la nerv)
- se manifestă prin scăderea acuităţii vizuale până la cecitate
- clinic aspectul fundului de ochi poate fi normal, dar este prezent defectul pupilar aferent, urmat la câteva săptămâni de atrofie optică
- este asociată cu edem papilar şi aspect retinian de OVCR
- poate fi net ameliorată prin decompresia nervului optic
- tehnicile imagistice evidenţiază lărgirea nervului optic datorită prezenţei sângelui în spaţiul subarahnoidian
- în absenţa tratamentului AV nu se ameliorează spontan decât în maxim 25-35%
- tratament
  - corticosteroizi sistemic ar ameliora neuropatia şi pot fi după unii autori o alternativă pentru decompresiunea nervului optic – Solumedrol bolus iv 30mg/Kg
  - decompresia nervului optic

Avulsia nervului optic

- explicată fie prin rotirea bruscă a globului ocular sau prin propulsarea anterioară a acestuia
- simptome
  - pierderea AV până la orbire completă (fpl)
  - amputări de CV
  - hemoragie intraoculară probabil prin compresarea VCR
  - clinic se observă capul nervului optic retractat din teaca sa durală
- este necesar CT sau scan, RMN
- evoluţie către atrofie optică
- nu există tratament pentru avulsia de nerv optic

Diagnostic şi tratament în traumatismele oculare

	Contuzia	**Plăgi oculare +/- CSIO**	**CSC**	**Arsuri**
AV	**variabil**	**scăzută**	**variabil**	**Scăzută**
Durere	+ -	-	+	+++
Fotofobie	-	-	+	+++
Lăcrimare	-	+ -	+	+++
Edem	+	+	+	+

palpebral			-	
Hiperemie	+	+	+	+++
Blefarospasm	+ -	+	+	+++
Test fluoresceină	-	**variabil**	+ -	+++
CA	**N sau tyndal+ Hifemă**	**N atalamic**	**N**	**N sau Tyndal+**
Tonus ocular	**N sau crescut**	**scăzut**	**N**	**N sau crescut**
FO	**Afectare variabilă**	**Uneori nu se poate efectua**	**N**	**N**
Tratament	**Supraveghere Examen clinic Echo B Tratament după tipul leziunii: Eroziune corneeană, hifemă, HV, DR**	**Urgență chirurgicală Spitalizare Tratament chirurgical Antibioterapie**	**Îndepărtarea CS Colir antibiotice midriatice**	**Midriatice Antibiotice Corticosteroizi**

Bibliografie

1. *American Academy of Ophthalmology – Basic and Clinic Science Course, San Francisco, 2004*
2. *BakriSJ, Peters GB 3 Rd. Sympathethicophtalmial after a hyphemaduetonon penetrating trauma. OculImmunolInflamm. Feb 2005; 13 (1): 85-6*
3. *Bartlett J D, Jaanus SD – Clinical Ocular pharmacology, Butterworth Heinemann, ed V,2008*
4. *Bright DC- Diseasea of the Retina – in Clinical OcularPharmacolovy, Elsevier,2008*
5. *Campbell DG, Essigmann EM. Hemolytic ghost cell glaucoma. Further studies. Arch Ophthalmol. Nov 1979;97(11):2141-6. [Medline].*
6. *Catalano RobertA. – Les urgences ophtalmologiques, Flamarion, 1995*
7. *Chern K C, Zegans ME- ophthalmology review, Lippincott Wuilliams, Wilkins, 2000*
8. *Chern Kenneth C-Emergency ophthalmology, Mc Graw Hill, 2002*
9. *Cole P, Kaufman Y, Hollier L. Principles of facial trauma: orbital fracture management. J Craniofac Surg. Jan 2009;20(1):101-4. [Medline].*
10. *Dumitrache Marieta, Anițescu Magdalena, Potop V. – traumatisme oculare, Ed Universitară Carol Davila, București, 2009*
11. *Friedman – Kaiser – Trattler – Review of Ophthalmology, Elsevier Saunders, 2005*

12. Gerard M, Merlle H, Domenjod M, etal.(Isolated blow out fracture of the medial wall of the orbit with medial rectus entrapment.Apropos of 3 cases).J FrOphtalmol 1996; 19 (10): 591-6
13. Gilbard SM, Mafee MF, Lagouros Pa, etal. Orbital blowout fractures. The prognostic sinficance of computed tomography. Ophtalmology. Nov 1985; 92 (11): 1523-8
14. Ho T,Lee, V. National surveyon the management of lacrimal canalicular injury in the United Kingdom. Clin Experiment Ophtalmol. Jan-Feb 2006; 34 (1):39-43
15. Kanski J., Jack, Clinical Ophthalmology A Systematic Approach, 136-137, ElsevierSchience Limiteb, 2003
16. Kansky JJ – Clinical Ophthalmology, ed IV, Butterworth Heinemann,2002
17. Kubal WS. Imaging of orbital trauma. Radiographics. Oct 2008;28(6):1729-39. [Medline].
18. Langston DP – Manual of Ocular Diagnosis and Therapy, Lippincott WW, 2008
19. Lennox AWelb- Manual of Eye emergencies, Butterworth Heinenann,2004
20. Mac Cumbe- ManagementOcular injuries and emergencies, , Lippincott Raven, 1998
21. Onofrey BE, Skorin L, Holdeman NR- Ocular therapeutics handbook, LippincottWW, ed 2, 2005
22. Pavan –Langston, Deborach, Manual of OcularDiagnosis and Therapy, Fifth edition, 67-129- LippincottWW,2002
23. Recchia FM , Saluja RK, HammelK, et al. Outpatient management of traumatic microhyphema. Ophthalmology.Aug2002; 109(8): 1465-70; discussion 1470-1
24. Seiff SR, Berger MS, Guyon J, Pitts LH. Computed tomographic evaluation of the optic canal in sudden traumatic blindness. Am J Ophthalmol. Dec 15 1984;98(6):751-5. [Medline].
25. Steinsapir KD, Goldberg RA. Traumatic optic neuropathy. Surv Ophthalmol. May-Jun 1994;38(6):487-518. [Medline].
26. Stone Keith C, Humphries RL- emergencies medicine, ,sixth ed, , Mc Graw Hill, ch 29, pg 487,2008
27. Unger JM. Orbital apex fractures: the contribution of computed tomography. Radiology. Mar 1984;150(3):713-7. [Medline].
28. WebbLA- Manual of eie emergencies, Butterworth Heinenann,2004
29. Yanoff M, Duker J S. – Ophthalmology, Mosby. 2004

PLĂGILE GLOBULUI OCULAR ŞI ANEXELOR

Ana Maria Dascălu

ETIOPATOGENIE:

- Datorită poziției sale anterioare, o mare varietate de agenți vulneranți pot produce plăgi la nivelul globului ocular şi anexelor sale.
- Efectele acestora depind de viteza şi forța cu care se produce impactul. Pot fi afectate:
  - anexele oculare: pleoape, țesut grasos orbitar, elemente vasculare, nervoase orbitare, muşchii extrinseci ai globului ocular;
  - structurile polului anterior: conjunctivă, cornee, scleră, iris şi corp ciliar, cristalinul;
  - structurile polului posterior al globului ocular: partea posterioară a sclerei, coroidă, retină, vitros.
- Consecințele anatomo-funcționale pot fi variate, de la minore la pierderea completă a globului ocular.
- Plăgile oculare sunt mai frecvente la persoanele de sex masculin şi la tineri.
- Condițiile de producere ale traumatismelor oculo-orbitare deschise sunt variate: accidente de muncă, sport, casnice, agresiuni, accidente rutiere, muşcături de animale.
- Agenții etiologici pot fi:
  - obiecte ascuțite: şurubelniță, sârmă, cuie, spini, etc;
  - obiecte tăioase: cuțit, foarfece, sticlă;
  - corpi străini care lovesc ochiul cu energie cinetică mare: şpan, fragmente de sticlă, aşchii de lemn, bucăți ascuțite de piatră;
  - explozii, prin care sunt antrenați corpi multipli.

PARTICULĂRITĂȚI FIZIOPATOLOGICE ALE VINDECĂRII PLĂGILOR LA NIVELUL STRUCTURILOR GLOBULUI OCULAR ŞI ANEXELOR

- Vindecarea plăgilor este un proces fiziopatologic complex, care are ca scop final restabilirea integrității anatomice şi funcționale a structurilor lezate.
- Clasic, evoluția poate fi sistematizată în 3 stadii:
  - *faza inflamatorie acută (minute-ore):* în vasele lezate, sub acțiunea activatorilor tisulari, sângele coagulează, macrofagele trec în țesuturi şi fagocitează detritusurile tisulare, prin acțiunea factorilor de creştere se formează noi vase şi fibroblastele încep să producă colagen;
  - *faza de reparare/regenerare:*
    - *regenerarea*: înlocuirea celulelor pierdute, posibilă doar în țesuturi labile, în permanenta reinnoire (ex. epitelii) la nivelul

cărora se produc mitoze pe toată durata vieţii.

➢ *repararea* este procesul de restructurare a ţesuturilor stabile, prin formare de ţesut de granulare, care se maturează dând naştere unei cicatrici fibroase

- *contracţia (maturarea) cicatricii*: determină strângerea ţesutului conjunctiv cicatriceal, care devine de dimensiuni mai mici decât ţesutul nelezat adiacent.

PARTICULARITĂŢI ÎN VINDECAREA PLĂGILOR CORNEENE

- Cornea este o structură avasculară, perfect transparentă, alcatuită din 5 straturi, cu particularităţi diferite: epiteliu, membrana Bowman, stroma, membrana Descemet, endoteliu.

Leziuni ale epiteliului cornean (eroziunea corneană):

- reepitelizarea începe imediat, în prima oră de la traumatism prin alunecarea şi migrarea celulelor epiteliale parabazilare adiacente către craterul zonei denudate;
- migrarea continuă până când se întâlnesc cu celule similare, moment în care prin *inhibiţia de contact,* deplasarea este oprită;
- în acelaşi timp, la nivelul marginilor leziunii se produc mitoze intense în stratul de celule epiteliale bazale, pentru a suplini necesarul de celule;
- epitelizarea de suprafaţă a unei eroziuni corneene se finalizează în medie după primele 24 de ore, dar vindecarea completă cu restabilirea grosimii şi rezistenţei normale a epiteliului cornean (4-6 straturi de celule) şi a filamentelor de ancorare survine la aproximativ 4-6 săptămâni;

Leziuni cu interesarea stromei corneene:

- rolul cheie în vindecarea leziunilor stromale îl are fibroblastul stromal;
- neutrofilele din lacrimi fagocitează debriurile tisulare la nivelul plăgii corneene;
- dezintegrarea matrix-glicozaminoglicanilor din stroma corneană (condroitin sulfat, keratan sulfat) activează fibroblaştii stromali, care migrează către marginile plăgii şi secretă colagen şi fibronectină;
- direcţiile de orientare ale fibroblaştilor şi a fibrelor secretate de către aceştia nu sunt însă paralele cu lamele stromale, această dispoziţie neregulată fiind substratul anatomic al apariţiei opacităţilor corneene;

Leziuni corneene în toată grosimea (plăgi penetrante):

- atât epiteliul cât şi endoteliul cornean sunt de importanţă critică pentru cicatrizarea plăgilor;
- în absenţa epitelizării, rezistenţa cicatricii corneene e mult diminuată;
- factorii de creştere derivaţi din epiteliu au un rol important în consolidarea

cicatrizării;

- dacă marginile plăgii rămân distanţate, umplerea cu fibroblaşti şi fibre nou sintetizate de colagen nu este posibilă în toată grosimea, rezultând un crater cu suprafaţa neregulată;
- pe faţa internă a corneei, celulele endoteliale adiacente plăgii alunecă uşor pentru a acoperi defectul şi secretă un strat fin de membrană Descemet; acest fapt este de importanţă majoră: dacă suprafaţa internă a plăgii nu e acoperită de membrana Descemet, proliferarea fibroblaştilor nu se opreşte ci avanseaza în camera anterioară; fibrilele iniţiale de colagen imatur vor fi inlocuite apoi de un colagen mai rezistent, evoluţia fiind inevitabil către opacifierea localizată a corneei prin proliferare fibroasă;

LEZIUNILE SCLEREI:

- ţesut fibros, sărac în celule şi vase, dar bogat în fibre de colagen; orientarea acestora este variabilă şi nu sunt dispuse în lamele ca în cazul corneei; matrix glicozaminoglicanii sunt alcătuiţi din dermatan sulfat;
- vindecarea plăgilor sclerei se face pe seama ţesutului episcleral, care migrează în leziune, furnizând vase de sânge, fibroblaşti, macrofage şi neutrofile activate care să fagociteze debriurile tisulare;
- în final, plaga se contractă cu formarea cicatricii;
- daca ţesutul uveal subjacent este lezat concomitent, se formează o cicatrice cu aderenţe dense între scleră şi uvee;
- un corp străin la suprafaţa sclerei va stimula proliferarea fibroasă a episclerei şi încapsularea sa în aderenţe dense;

PARTICULARITĂŢI ALE LEZIUNILOR CU INTERESAREA LIMBULUI SCLERO-CORNEAN

- regiune cu particularităţi anatomo-fiziologice complexe;
- o plagă limbică determină opacifierea corneei adiacente şi retracţia localizată a sclerei;
- vindecarea implică proliferare epitelială şi activarea fibroblaştilor din scleră;
- canalele colectoare ale sclerei nu participă în procesul de reparare;
- potenţial de creştere şi proliferare a neovaselor provenite din ţesutul episcleral la nivelul corneei periferice adiacente (panus vascular periferic);

PARTICULARITĂŢI ALE LEZIUNILOR UVEEI

Irisul

- deşi bogat vascularizat, în condiţii normale, plăgile irisului nu determină declanşarea mecanismelor de reparare prin proliferare fibrovasculară pentru

a inchide defectul;

- în anumite circumstanţe (inflamaţii), epiteliul pigmentar poate fi stimulat să migreze, dar numai pe arii restrânse, la nivelul structurilor adiacente: de exemplu, spre capsula cristaliniană – formând sinechii;
- în condiţiile unui glaucom neovascular cu rubeoză iriană, pot apare pe suprafaţa anterioară a irisului membrane fibrovasculare care tind să invadeze orificiul pupilar, o zonă de iridectomie preexistentă, sau chiar CA şi endoteliul cornean;
- stroma şi melanocitele irisului, corpului ciliar şi coroidei nu se regenerează după traumatism, repararea se face prin constituirea unei cicatrici fibroase fine, de culoare albă, atrofică.

Leziunile corpului ciliar

Atrofia corpului ciliar:

- prin lezare directă în cadrul traumatismelor cu interesarea limbului sclerocornean sau secundar fenomenelor inflamatorii postraumatice de la nivelul vitrosului şi polului anterior, cu depuneri de celule, fibrină, hematii la nivelul proceselor ciliare;
- transformarea fibroasă a proceselor ciliare are drept consecinţe: reducerea producerii de umoare apoasă, cu hipotonie oculară persistentă, tulburări nutritive la nivelul structurilor oculare şi atrofia globului ocular;

Ciclodializa:

- dezinserţia fascicolului longitudinal al muşchiului ciliar de la nivelul pintenului scleral;
- hipotonie a globului ocular, prin drenajul liber al UA din CA în spaţiul supracoroidian şi reducerea producţiei de umoare apoasă;

Recesia traumatică a unghiului

- planul de clivaj este situat între fascicolul longitudinal şi cel oblic al muşchiului ciliar, ceea ce duce la atrofierea acestora;
- secundar rezultă şi o deplasare postero-externă a proceselor ciliare, precum şi o deformare a acestora (dacă aspectul normal pe secţiune al proceselor ciliare este triunghiular, în aceste cazuri devine fuziform);
- leziuni concomitente ale trabeculului favorizează apariţia unui glaucom secundar;

Leziunile coroidei

- reparaţia rupturilor coroidiene implică procese de proliferare fibroblastică şi constituirea unei cicatrici subretiniene;
- dacă membrana Bruch este de asemeni lezată, fenomenele de cicatrizare vor asocia proliferare fibroasă şi neovascularizaţie sub-EPR şi subretiniană;

LEZIUNILE CRISTALINULUI

- tulburări ale schimburilor metabolice şi suferinţa anoxică a epiteliului capsular duce la dezvoltarea unui răspuns metaplastic cu formarea unei plăci fibroase interpusă cu membrana bazală (de exemplu: opacifierea localizată la nivelul sinechiilor iridocristaliene);
- lezarea capsulei cristaliniene şi pătrunderea UA în contact cu fibrele cristaliniene determină hiperhidratarea şi opacifierea imediată a acestora cu apariţia cataractei traumatice;
- opacifierea fibrelor cristaliniene poate surveni posttraumatic şi în absenţa unei soluţii de continuitate la nivelul capsulei cristaliniene, prin alterarea schimburilor nutritive în traumatisme forte;

LEZIUNILE RETINEI

- retina este alcatuită din celule permanente care nu se pot regenera după leziuni traumatice;
- cicatricile retiniene se produc prin proliferare glială;
- epiteliul pigmentar proliferează exuberant determinând apariţia de aglomerări pigmentare vizibile la examenul FO;
- dacă leziunea interesează şi membrana Bruch, fibroblastele şi neovasele derivate din coroidă pot participa în formarea cicatricii finale, rezultând o placă metaplastică colagenoasă sub retina senzorială şi sub EPR.

PLĂGI OCULARE CU INTERESAREA VITROSULUI

- vitrosul este o structura cu cateva celule şi fără vase de sânge;
- inflamaţiile vitrosului se însoţesc de proliferare fibro-celulară sau fibro-vasculară vitreo-retiniană, care prin contracţia lor pot determina decolare tracţională de retină, hemoragii vitreene şi retiniene, rupturi retiniene;

ATROFIA POSTRAUMATICĂ A GLOBULUI OCULAR

- In urma unor traumatisme oculare severe se poate instala o decompensare funcţională progresivă a globului ocular, cu atrofia şi dezorganizarea structurilor sale interne, într-o evoluţie stadială:
  - atrofia globului ocular fără reducere a volumului acestuia:
    - TIO este normală sau frecvent crescută;
    - primele modificări secundare tulburărilor nutritive survenite sunt: opacifierea cristalinului (cataracta), acumularea seroasa între retină şi EPR; jenarea circuitului UA prin apariţia de sinechii anterioare şi posterioare;
  - atrofie oculară cu hipotonie şi reducerea volumului ocular:
    - atrofia progresivă a proceselor ciliare cu reducerea producerii de UA, hipotonie persistentă şi reducerea diametrului globului

ocular;
- ➢ CA mică/inegală/ sinechii anterioare şi posterioare;
- ➢ keratopatie secundară lezării endoteliului cornean, cu edem cornean cronic, neovascularizaţie corneană, opacităţi stromale;
- ➢ structurile intraoculare sunt profund alterate, dar sunt recognoscibile;

- glob dezorganizat (phtisis bulbi):
  - ➢ diametrul este redus de la 24-26 mm la 16-19 mm;
  - ➢ îngroşare importantă a sclerei, mai ales posterior;
  - ➢ alterare profundă a structurilor oculare, calcificări întinse la nivelul corneei, cristalinului şi chiar retinei; metaplazie osoasa a EPR;

LEZIUNILE ANEXELOR GLOBULUI OCULAR

- Datorită vascularizaţiei abundente la acest nivel, plăgile pleoapelor se cicatrizează rapid. în general, la nivelul pielii, în a treia zi după injurie, miofibrocitele derivate din pericitele pereţilor vasculari migrează la nivelul plăgii, jucând un rol central în formarea cicatricii.
- Prin contracţia lor, reparaţia tisulară va fi cu un volum mai mic decât ţesutul iniţial. Acest lucru nu se întâmplă şi la nivelul pleoapelor, ceea ce va duce la un rezultat estetic mai bun.
- Reparaţia plăgilor orbitare poate duce la proliferarea fibroasă excesivă la nivelul fasciilor şi tecilor musculare, determinând dezvoltarea de aderenţe şi restricţionarea activităţii normale a acestora.
- Contracţia ţesutului cicatricial poate determina asimetrii de formă şi poziţie a pleoapelor şi orbitei.
- Muşchii extrinseci sunt alcătuiţi din celule permanente, care nu se regenerează după o injurie, dar celulele restante au capacitatea de a se hipertrofia pentru a asigura compensaţia funcţională.
- Distrucţia parenchimului glandei lacrimale sau a pediculului său vascular duce la remanierea fibroasă parţială sau totală, cu hiposecreţie lacrimală şi complicaţiile oculare legate de aceasta.
- Lezarea canaliculilor lacrimali în plăgi ale unghiului palpebral intern duce, în absenţa protezării imediate, la remanieri fibroase cu obliterarea lumenului şi epiforă.

- În evaluarea unui traumatism ocular deschis, trebuie să avem in vedere următoarele elemente:
  - anamneza completă: circumstanţele producerii accidentului, gradul de contaminare al agentului vulnerant, posibilitatea existenţei unor corpi străini intraorbitari/intraoculari la momentul prezentării, vechimea plăgii;
  - stabilirea existenţei unor eventuale leziuni cu risc vital

(neurochirurgicale, toracice, abdominale)

- semne clinice subiective: scăderea AV (brusc/lent instalată), miodezopsii, fulgere luminoase, pierderi de câmp vizual, diplopie, durere oculară, fotofobie;
- stabilirea existenței unei patologii asociate: alergii medicamentoase, medicații pentru alte afecțiuni oculare sau sistemice; statusul imunizării antitetanice;
- evaluarea funcției vizuale: AV, CV (prin suprapunere +/- perimetrie), simț cromatic, reflexe pupilare;
- examen complet al analizatorului vizual: tonus ocular, motilitate oculară, ex. biomicroscopic, evaluarea polului posterior (F.O. dacă mediile oculare permit aceasta); tonusul ocular nu va fi evaluat în prezența existenței unei plăgi oculare penetrante evidente;
- evaluarea orbitei: verificarea prin palpare a rebordului osos (căutarea unui eventual focar de fractură), sensibilitatea regiunii infraorbitare (N. infraorbitar poate fi lezat în fracturi de planșeu orbitar), căutarea unor eventuale soluții de continuitate la nivelul tegumentelor palpebrale şi orbitare, poarta de intrare pentru eventuali CSIO, palparea emfizemului orbitar – semn evocator pentru fractura de perete cu comunicare cu sinusurile feței; evaluarea funcției complexului ridicător al pleoapei superioare, evaluarea integrității căilor lacrimale;
- ambii ochi şi orbitele vor fi examinate cu atenție;
- explorarea imagistică a orbitei în cazul suspicionării de CSIO, fracturi de perete orbitar, traumatisme cu leziuni complexe orbito-cerebrale, sindrom de compresiune acută la nivelul N. optic: Rx în incidențe de fața şi profil, CT, RMN (nu când se suspicionează un fragment metalic);
- ecografia oculo-orbitară este utilă în detectarea CS intraoculari, hemoragiei supracoriodiene, decolării de retină, hemoftalmusului, rupturii posterioare a globului ocular;
- testele electrofiziologice pot fi utile în evidențierea funcționalității nervului optic şi retinei, mai ales în cazurile în care pacientul se prezintă tardiv după traumatism, pentru suspiciune de corp străin restant;
- începerea cât mai precoce a profilaxiei antitetanice şi antiinfecțioase
- intervenția chirugicală de urgență, cu explorarea plăgii sub microscopul operator, stabilirea bilanțului lezional complet şi refacerea structurilor lezate în planuri anatomice;
- măsuri de profilaxie a oftalmiei simpatice la ochiul congener în plăgi cu interesarea uveei şi corpului ciliar;
- în cazul în care globul ocular este definitiv compromis anatomo-funcțional, trebuie să avem în vedere că temporizarea inutilă a efectuării unei evisceraţii/enucleaţii poate duce la sensibilizarea

imunologică a organismului față de auto-antigenele uveale şi instalarea oftalmiei simpatice la ochiul congener;
- supravegherea postoperatorie pentru identificarea şi tratarea precoce a eventualelor complicaţii şi conducerea cicatrizării către un rezultat funcţional cât mai bun;

PLĂGILE PLEOAPELOR ŞI APARATULUI LACRIMAL

- Datorită poziției superficiale a pleoapelor, traumatismele deschise ale acestora sunt relativ frecvente şi pot fi provocate de o mare varietate de agenți vulneranți:
  - agresiuni cu obiecte tăioase;
  - muşcături de animale;
  - accidente auto;
  - accidente de muncă sau casnice;
  - activități sportive.

Semne clinice:

- Datorită poziției superficiale a pleoapelor, o plagă palpebrală este uşor de recunoscut şi diagnosticat. Anamneza completă a modului în care s-a produs traumatismul este importantă pentru a confirma sau a exclude posibilitatea unor corpi străini restanți la nivelul leziunii.
- Simptomele cele mai frecvent întâlnite sunt: durere, lăcrimare, senzație de corp străin.
- Alte semne clinice pot fi:
  - edem şi echimoze periorbitare;
  - telecantus – semn de leziune a tendonului cantal intern;
  - epifora – lezarea canaliculelor lacrimale;
  - prolapsul grăsimii orbitare la nivelul plăgii – lezarea septului orbitar; trebuie suspicionată şi lezarea/dezinserția m. ridicător al pleoapei superioare;
  - hiperestezia la nivelul rebordului orbitar superior sau inferior, precum şi emfizemul cutanat sunt semne evocatoare ale unei fracturi de perete osos asociate;

Explorare clinică:

- Expunerea fundurilor de sac superior şi inferior poate evidenția corpi străini restanți.
- Cateterizarea punctelor lacrimale şi lavajul căilor lacrimale identifică rupturi sau lacerări ale canaliculilor lacrimali.
- Verificarea integrității tendonului cantal medial: tracțiunea uşoara cu ajutorul unui forceps la nivelul porțiunii mediale a pleoapei inferioare evidențiază o laxitate anormală în cazul lezării acestuia.
- Verificarea integrității tendonului cantal lateral: poziția anormală a porțiunii

laterale a pleoapelor, laxitate excesivă la tracţionarea către medial şi identificarea capetelor tendonului cantal lateral la nivelul plăgii sunt semne ale lezării ligamentului palpebral extern.

- Evaluarea funcţiei levatorului pleoapei superioare: exercitând o presiune la nivelul sprâncenei pentru a bloca acţiunea m. frontal, se cere pacientului să ridice pleoapa superioară. Diagnosticul de certitudine poate fi uneori dificil de stabilit imediat, datorită ptozei palpebrale parţiale secundară edemului inflamator şi acumulării de revărsat hematic la nivelul pleoapei.
- Examenul oftalmologic complet (AV, motilitate oculară, tonus ocular, reflex fotomotor, ex. biomicroscopic şi F.O.) este obligatoriu pentru a stabili un bilanţ lezional complet. Dacă se identifică plăgi ale globului ocular sau fracturi de pereţi orbitari, aceste leziuni vor avea prioritate de tratament datorită gravităţii şi potenţialelor evolutive diferite.

Explorări paraclinice:

- în general, o plagă palpebrală simplă nu necesită investigații imagistice suplimentare;
- daca se suspicionează fracturi de pereti orbitari şi/sau corpi străini intraorbitari, sunt necesare: Rx de față şi profil, pentru localizarea acestora sau ex. CT/ RMN (nu în cazul corpilor străini metalici);
- probe de coagulare şi biochimice standard în vederea intervenției chirurgicale;

Management:

- În explorarea şi stabilirea conduitei terapeutice trebuie să ținem seama de următorii factori:
  - posibilitatea existenței unor corpi străini la nivelul plăgii palpebrale, intraorbitar sau intraocular (dacă se identifică o plagă scleralǎ/sclero-corneană);
  - direcția plăgii: plăgile paralele cu marginea liberă sunt mai uşor de suturat şi au o vindecare mai bună din punct de vedere estetic (cicatricea se confundă cu ridurile fiziologice ale pleoapei); în cazul plăgilor cu direcție verticală, sutura este mai dificilă pentru că intersectează filamentele orbicularului, ceea ce face ca plaga să tindă să rămână deschisă prin contracția acestuia;
  - interesarea sau nu a marginii libere a pleoapei: plăgi marginale sau extramarginale; în cazul plăgilor marginale este necesară o afrontare atenta pentru refacerea interliniului marginii libere a pleoapelor;
  - caracterul parțial/transfixiant al plăgii;
  - există sau nu pierdere de substanță la nivelul lamelei anterioare/lamelei posterioare/ambelor; tratamentul inadecvat ale unor astfel de plăgi pot duce la poziții vicioase ale pleoapelor, cu entropion sau ectropion;
  - localizarea plăgii medial de punctele lacrimale: în acest caz

interesarea căilor lacrimale este foarte probabilă;
- interesarea sau nu a tendoanelor cantale intern şi extern: refacerea integrității acestora este esențială pentru păstrarea funcționalității pleoapelor şi a formei fantei palpebrale;
- lezarea septului orbitar cu prolapsul țesutului celulo-grăsos orbitar către pleoapa +/- lezarea complexului ridicătorului pleoapei superioare;
- interesarea sau nu a glandei lacrimale (în plăgile porțiunii supero-externe a pleoapei superioare);

- Atitudinea terapeutică:
  - toaletă locală, lavaj cu SF şi soluții antibiotice, până la îndepărtarea totală a eventualilor corpi străini, sânge, cheaguri, debriuri tisulare;
  - profilaxia antitetanică (ATPA) este obligatorie, mai ales dacă agentul vulnerant a fost metalic sau contaminat cu pământ;
  - în cazul plăgilor muşcate de câini, profilaxia anti-rabică trebuie avută în vedere; antibioticul ales trebuie să fie activ şi pe Pasteurella canis;
  - dacă prezentarea este precoce, aplicarea locală de gheață este recomandată, pentru a reduce edemul şi hemoragia; aceasta va permite o recuperare mai rapidă postoperator;
  - protecția epiteliului cornean în caz de inocluzie a fantei palpebrale (lubrifiere consistentă);
  - sutura plăgii, în sala de operații, numai după evaluarea completă a bilanțului lezional şi excluderea afectării globului ocular sau orbitei; dacă se constată leziuni ale acestor structuri, acestea vor avea prioritate de rezolvare chirurgicală, refacerea integrității pleoapelor fiind realizată la finalul intervenției;
  - se asigură o bună hemostază, prin compresiune, termocoagulare sau ligatura vaselor mai mari, după caz;
  - *sutura plăgii palpebrale* se face în planuri anatomice, cu fire separate 6-0 sau 7-0 de Vicryl sau mătase;
  - pentru obținerea unei vindecări cât mai estetice, este necesară: înlăturarea fragmentelor de țesut neviabile din plagă, asigurarea unei bune congruențe a marginilor plăgii (excizia marginilor sfacelate); afrontarea corectă a lamelei tarsale şi a marginii libere a pleoapei;
  - *refacerea tendonului cantal lateral* se face prin suturarea extremităților sale cu fir 5-0 Prolene; dacă extremitățile acestuia sunt distruse sau nu pot fi identificate se crează o bandă tarsală laterală, care se suturează la periostul rebordului orbitar lateral cu fir 4-0 Prolene;
  - *refacerea tendonului cantal medial* se face fie prin sutura celor 2 capete rezultate în urma lezării sale cu fir 5-0 Prolene, fie, dacă acest lucru nu este posibil, prin reataşarea capătului distal al tendonului la periostul de la nivelul crestei lacrimale posterioare;

- *leziunile septului orbitar* necesită refacerea integrității acestuia prin sutura cu fire prolene 5-0 sau 6-0; dacă complexul levatorului pleoapei superioare este secționat, trebuie suturat cu fire 6-0 neresorbabile; dacă complexul levatorului este dezinserat de la nivelul septului orbitar și tarsului, reatașarea la lama tarsală se face tot cu fire nerezorbabile, 5-0 sau 6-0;
- *leziunile glandei lacrimale* trebuie recunoscute, ea putând fi confundată cu lobulii de țesut grăsos orbitar; se încearcă sutura și reatașarea glandei/lobulilor viabili în loja lacrimală;
- *leziunile căilor lacrimale:* în plăgile situate medial de punctele lacrimale, cateterizarea intraoperatorie a căilor lacrimale este obligatorie pentru certificarea integrității acestora sau identificarea unor eventuale rupturi; dacă se constată leziuni ale canaliculilor lacrimali, se indică montarea unui stent monocanalicular sau bicanalicular (trecut transnazal prin ambele puncte lacrimale superior si inferior); sutura canaliculului lezat se face cu fir 8-0 Vicryl; după retragerea firului ghid, tubul de silicon rămas va fi păstrat o perioadă de 3-6 luni, pentru a modela cicatrizarea;
- postoperator, îngrijirea plăgii include: tamponanent local cu soluții antiseptice (betadină), instilații oculare cu coliruri cu antibiotice cu spectru larg pentru profilaxia complicațiilor infecțioase; firele se sutură cutanate se suprimă la 7-10 zile postoperator; în următoarele luni, este recomandată purtarea ochelarilor de soare și evitarea expunerii la radiațiile UV, pentru a minimaliza fibroza în exces și hiperpigmentarea la nivelul cicatricii;
- tratamentul antibiotic general este indicat în plăgile vechi, intens contaminate sau suprainfectate;

Complicații:

- *complicații infecțioase*: celulita preseptală centrată pe leziunea traumatică, cu potențial de extindere a infecției către orbită – relativ rar, în plăgi vechi, neglijate, infectate de la debut, cu retenție de corpi străini, în special de natură vegetală; atitudine terapeutică: tratament intensiv local și general cu asocieri de antibiotice cu spectru larg (peniciline/cefalosporine + aminoglicozid + metronidazol);
- *cicatrici vicioase*, inestetice – reintervenția în scop estetic trebuie facută după minim 6 luni, când repararea tisulară este finalizată; în acest interval, modelarea cicatrizării se poate face masând local cu unguente cu corticosteroizi;
- *epifora* se poate datora fie malpoziției punctului lacrimal inferior secundar remanierii cicatriceale, fie unor plăgi cu interesarea canaliculelor lacrimale nerecunoscute sau incorect tratate; păstrarea tubului de silicon este necesară un interval de 3-6 luni postoperator; dacă in acest interval, tubul de silicon iese accidental din poziția sa, este probabil ca vindecarea ad-integrum să nu

se realizeze; pe de altă parte, stentul poate să erodeze pleoapa şi să cauzeze eroziuni corneene.

TRAUMATISMELE DESCHISE ALE ORBITEI

Etiologie:

- Agenţii etiologici care pot cauza traumatisme orbitare cu soluție de continuitate la nivel cutanat sunt similari celor prezentaţi în cazul plăgilor palpebrale (cu care, de altfel, se şi asociază).
- Caracteristică este forţa de impact mai puternică, ceea ce determină caracterul mai profund al leziunilor, cu fracturi ale pereţilor ososi orbitari, leziuni ale structurilor vasculare şi nervoase intraorbitare.
- Condiţiile de producere pot fi reprezentate de: agresiuni, accidente rutiere, accidente în activităţi sportive.
- Datorită bogăţiei formaţiunilor vasculare, nervoase şi musculare de la acest nivel, traumatismele orbitare pot fi uneori foarte grave, cu risc vital sau de compromitere definitivă a funcției vizuale.
- Complicaţiile septice sunt favorizate de prezența unui corp străin intraorbitar sau de fracturile pereților osoşi orbitari, cu stabilirea unor comunicări între cavitatea orbitară şi sinusurile adiacente de la nivelul masivului facial.
- Abcesele şi flegmoanele orbitare sunt deosebit de grave datorită riscului de propagare endocraniană a infecției şi tromboflebitei de sinus cavernos – ce pot pune probleme inclusiv de risc vital.

Semne clinice:

- durere locală, exacerbată de palpare;
- vedere înceţoşată;
- edem şi echimoză periorbitară;
- ptoză palpebrală: secundară edemului şi revarsatului hematic sau prin lezarea ridicătorului pleoapei superioare;
- chemozis, hemoragie subconjunctivală;
- fracturile de perete orbitar: crepitații osoase însoțite de durere vie – palparea focarului de fractură, emfizem cutanat (comunicare cu sinusurile feței); devierea caracteristica a globului ocular, enoftalmie (fracturile de planşeu orbitar cu hernierea grăsimii orbitare în sinusul maxilar)
- leziunile mușchilor extrinseci ai globului ocular pot determina devierea globului ocular în orbită, strabism paralitic şi diplopie.
- leziunile vasculare pot determina hematoame orbitare cu fenomene de compresiune şi complicații mecanice;
- leziunile glandei lacrimale determină sângerare abundentă şi hernierea lobulilor glandulari la nivelul plăgii;
- luxaţia globului ocular: poate fi anterioară (prin fanta palpebrală) sau

posterioară; nu se însoţeşte de tulburări ale funcţiei vizuale monoculare, însă diplopia este un simptom constant;

- avulsia sau secţionarea nervului optic: este consecinţa unui traumatism extrem de violent; determină pierderea bruscă a vederii şi abolirea reflexului fotomotor

Explorare clinică:

- Pentru stabilirea bilanţului lezional, este necesar un examen oftalmologic complet, cu:
  - testarea AV, motilitatii oculare, tonusului ocular;
  - evaluarea diplopiei;
  - evaluarea funcţiei muşchiului ridicător al pleoapei superioare
  - evaluarea reflexelor pupilare;
  - ex. biomicroscopic;
  - examen F.O.;
  - perimetrie şi simţ cromatic.

Explorări paraclinice:

- teste imagistice: examenul CT/RMN este superior radiografiei de faţa şi profil pentru identificarea fracturilor orbitare, corpilor străini intraorbitari, leziunilor musculare, de N. optic, fenomenelor de compresiune la nivelul orbitei, leziunilor cerebrale asociate;
- teste de coagulare şi biochimice de rutină în vederea intervenţiei chirurgicale.

Identificarea condiţiilor cu risc vital:

- leziuni asociate grave la nivelul capului şi corpului: examen neurochirurgical şi examen chirurgie generală;
- fracturile de perete superior al orbitei: pot fi asociate cu leziuni ale lobilor frontali şi durei mater; semnele clinice sunt:
  - edem şi echimoză periorbitală
  - palparea focarului de fractură osoasă;
  - ptoză palpebrală prin lezarea complexului levatorului;
  - restricţionarea privirii în sus a globului ocular;
  - devierea în jos a globului ocular (hipoglobus) prin constituirea unui hematom subperiostal;

Identificarea condiţiilor cu risc major de pierdere a vederii:

- *hematomul retrobulbar* poate determina atrofie optică prin compresiune şi pierdere rapidă a AV;
  - semnele clinice sunt:
    - durere oculară, vedere înceţoşată;
    - exoftalmie ireductibilă – semn patognomonic, în condiţiile antecendentelor recente de traumatism;

- hipertonie oculară
- chemozis, hemoragie subconjunctivală;
- defect pupilar aferent nou apărut – semn de afectare a N. Optic

- atitudine terapeutică: decompresie orbitară în urgenţă prin cantotomie laterală sau/şi mediană.

- *neuropatia optică traumatică* poate fi consecinţa unui hematom retrobulbar, a unei fracturi de canal optic cu interesarea nervului optic în traiectul său intracanalar sau a compresiei nervului optic printr-o eschilă osoasă de la o fractură orbitară posterioara sau un corp strain intraorbitar
  - semnele clinice sunt:
    - scăderea AV şi afectarea vederii periferice (perimetrie);
    - tulburări de percepere a culorilor;
    - defect pupilar aferent nou apărut;
  - examenul CT se impune pentru stabilirea etiologiei.
  - atitudine terapeutică: decompresie orbitară în urgenţă în caz de hematom retroorbitar, intervenţie neurochirurgicală de înlăturare a fragmentului osos sau CS în celelalte cazuri.
  - prognosticul funcţional este rezervat, în majoritarea cazurilor persistând un grad mai mic sau mai important de atrofie optică.
- *avulsia sau secţionarea de N. optic*: consecinţa a unui traumatism major ce a dus la tracţionarea şi secţionarea N. optic, ruperea pedicului vascular şi a inserţiilor muşchilor extrinseci, cu compromiterea definitivă a globului ocular;:
  - semnele clinice sunt
    - AV este fpl, reflex fotomotor absent;
    - papilă albă, decolorată, fără vase;
    - vasele retiniene sunt rupte la marginea papilei, cu hemoragii adiacente;
- *plăgi sclerale/sclerocorneene* (ruptura globului ocular)
  - semnele clinice sunt
    - durere oculară, scăderea AV;
    - hemoragie conjunctivală importantă, chemozis;
    - hipotonie oculară;
    - leziuni ale polului anterior: hifemă, CA mică, cataracta traumatică, etc;
  - inspecţia atentă a globului ocular evidenţiază soluţia de continuitate cu hernierea membranelor (iris, coroidă)
- Hemoragia conjunctivală masivă se poate întâlni atât în plăgi ale globului ocular, cât şi în hematoame retrobulbare. Ca elemente de diagnostic diferenţial, reţinem:
  - evaluarea tonusul ocular: hipoton – în plăgi ale globului ocular/ hiperton în hematoame retrobulbare;
  - explorarea atentă a globului ocular, după deschiderea planului

conjunctival evidenţiază plaga oculară;

Atitudine terapeutică în plăgi

- aplicaţii de gheaţă şi corticosteroizi pe cale generală pentru a reduce edemul tisular;
- combaterea durerii: analgezice;
- profilaxia complicaţiilor septice: antibiotice cu spectru larg, general şi local;
- decongestionante nazale în caz de emfizem orbitar;
- profilaxia antitetanică;
- intervenţia chirurgicală în urgenţă vizează:
  - asigurarea hemostazei;
  - închiderea soluţiei de continuitate pentru prevenirea complicaţiilor septice;
  - decompresie orbitară în cazul unui hematom retrobulbar cu evoluţie rapidă ce determină fenomene de compresiune asupra N. optic;
  - îndepartarea unei eschile osoase ce comprimă N. optic sau extragerea unui CSIO;
- fracturile de plafon orbitar şi canal optic se vor trata de către neurochirurg.
- repararea leziunilor musculare şi osoase se poate face imediat sau la distanţă de momentul accidentului (1 săptămână sau mai mult), după remiterea edemului şi revărsatului hematic.

Complicaţii:

- *atrofie optică posttraumatică* totală sau parţială, cu afectarea definitivă şi ireversibilă a vederii – vasodilatatoare (pentoxifilin) şi neurotrofice (milgamma, vitamine B1, B6), cu eficienţă limitată;
- *complicaţii septice*: abces/flegmon orbitar, cu posibilitate de propagare endocraniană şi tromboflebită de sinus cavernos – antibioterapie cu spectru larg, parenteral şi local, în asociere pentru G+, G- şi anaerobi (penicilină/cefalosporină + aminoglicozid + metronidazol);
- *diplopie şi strabism restrictiv/paralitic*: intervenţii chirurgicale de eliberare a muşchiului încarcerat într-un focar de fractură sau restricţionat prin aderenţe; pacienţii care au diplopie persistentă beneficiează de chirurgia strabismului;
- *poziţie vicioasă a globului ocular în orbită şi asimetrie facială*: enoftalmie secundar prolapsului ţesutului grăsos în sinusul maxilar – intervenţie chirurgicală de refacere a planşeului orbitar şi conţinutului orbitei;
- *sindrom de ochi uscat*: ocluzia punctelor lacrimale, lacrimi artificiale, profilaxia leziunilor corneene;

PLĂGILE CONJUNCTIVEI

- Plăgile conjunctivale nu prezintă gravitate, dar pot masca o plagă sclerală subjacentă.
- Orice plagă conjunctivală trebuie explorată cu atenţie pentru a confirma integritatea peretelui scleral şi a exclude posibilitatea existenţei unor corpi străini, în cazul în care circumstanţele de producere ale traumatismului pledează pentru aceasta!

Semne clinice:

- jenă oculară, senzaţie de corp străin, lăcrimare;
- hemoragie conjunctivală la nivelul leziunii;
- AV, tonus ocular, motilitate oculară normală;

Explorare clinică:

- răsfrângerea pleoapelor şi vizualizarea fundurilor de sac conjunctivale pentru a căuta eventuali corpi străini;
- colorarea cu fluoresceină sodică 2% evidenţiază leziunea;
- explorarea plăgii conjunctivale pentru a confirma integritatea sclerei subjacente.

Explorări paraclinice:

- în cazul suspicionării unui CSIO, se practică investigaţii imagistice pentru localizarea acestuia (Rx de faţă şi profil, eventual CT)

Management:

- lavaj cu SF şi coliruri cu antibiotice până la înlăturarea eventualilor corpi străini, debriuri tisulare, secreţii;
- o plagă conjunctivală mică nu trebuie suturată, întrucât vindecarea spontană survine în câteva zile fără complicaţii;
- plăgile conjunctivale de dimensiuni mai mari se suturează cu fire separate sau surjet 9-0 sau 10-0;
- nodul nu trebuie strâns foarte puternic, pentru a nu produce încalecarea marginilor plăgii conjunctivale şi cicatrizare inestetică; mai mult, în vecinatatea limbului, formarea unor proeminenţe la nivelul conjunctivei poate favoriza apariţia dellenului cornean;
- profilaxie antitetanică şi tratament topic cu coliruri cu antibiotice;

<u>Hemoragia conjunctivala</u>

- Dată fiind vascularizaţia bogată a conjunctivei, această afecţiune este relativ frecventă.
- Circumstanţele de producere sunt variate:
  - traumatisme oculo-orbitare, atât cu soluţii de continuitate, cât şi fără

soluție de continuitate;
- după efort de tuse, strănut prelungit, efort fizic excesiv (izometric), manevra Valsalva, crize de isterie
- spontan, favorizată de diferite patolologii vasculare sistemice (HTA, DZ, fragilitate capilară excesivă, tulburări de coagulare, amiloidoza), tratament anticoagulant sau antiagregant plachetar;

- Afecțiunea ingrijorează pacientul şi îl aduce la camera de gardă a serviciilor de oftalmologie, dar nu este gravă, sângele resorbindu-se spontan şi fără consecințe.
- Singurul pericol real este ca leziunea superficială să mascheze alte leziuni situate în profunzime (de exemplu, o plagă scleralâ), din acest motiv se impune un examen biomicroscopic atent.
- Tratamentul nu este necesar. Se poate prescrie vitamina C sau tarosin în cazurile asociate cu fragilitate vasculară crescută

Emfizemul conjunctival

- Reprezintă acumularea de aer captiv în conjunctivă.
- Se asociază frecvent cu emfizemul palpebral.
- Din punct de vedere etiopatogenic, emfizemul poate fi:
  - endogen – secundar fracturării unui perete sinusal, cu crearea unei soluții de continuitate între unul din sinusurile feței şi cavitatea orbitară;
    - cauze: mai frecvent posttraumatic, dar uneori şi în cazul unui acces violent de tuse sau strănut, când pacientul îşi suflă puternic nasul;
    - aerul difuzează din orbită spre conjunctivă;
    - din acest motiv, în unele cazuri este prezent şi un grad variabil de exoftamie.
  - exogen – rar, în contextul politraumatizaților prin explozii;
- Diagnosticul este clinic, examenul biomicroscopic permite vizualizarea directă a bulelor de aer.
- Emfizemul palpebral determină crepitații specifice la palpare.
- Tratamentul este al cauzei declanşatoare, odată tratată cauza, aerul se va resorbi în timp de câteva zile.
- În cazurile în care se optează pentru tratamentul conservator al fracturilor osoase de perete sinusal, tratamentul constă în repaos fizic, evitarea suflării nasului, decongestionante nazale.

TRAUMATISME CU GLOB OCULAR DESCHIS

- Traumatismele cu glob ocular deschis reprezintă o categorie cu particularități clinico-evolutive, prognostice şi terapeutice comune.
- Reprezintă o urgență oftalmologică imediată, datorită riscului major de

compromitere permanentă a funcţiei vizuale la ochiul afectat.

- Şansele de restabilire a integrităţii funcţionale sunt cu atât mai mari cu cât prezentarea în serviciul de oftalmologie şi intervenţia chirugicală este mai precoce.
- Principalele cauze de scădere a vederii după un traumatism ocular deschis ţin de:
  - alterări anatomice şi funcţionale ireversibile ale structurilor oculare: devitalizarea membranelor herniate în plagă, lezarea endoteliului cornean prin contact prelungit cu irisul în condiţii de atalamie, leucom cornean prin cicatrizarea unei plăgi cu interesare corneana, atrofia postraumatică a corpului ciliar (în plăgi cu interesarea limbului sclerocornean) cu ftisis bulbi, proliferare vitreană cu decolare retiniană secundară în plăgi sclerale cu încarcerare de vitros, hemoragie supracoroidiana şi decolare de coroidă/retină în plăgi sclerale posterioare;
  - cataracta traumatică, lezarea capsulei cristaliniene cu prezența de mase cristaliniene în CA şi vitros, subluxaţii/luxaţii de cristalin – prin ruptura parţială/totală a fibrelor zonulare;
  - complicaţii inflamatorii: uveită, endofalmită postraumatică, de cauză infecţioasă şi/sau toxică;
  - glaucom secundar posttraumatic, prin diferite mecanisme: recesia unghiului, post hifemă traumatică, cu celule fantomă, prin mecanism inflamator, facotopic/facolitic, glaucom prin invazia epitelială a CA;
  - complicaţii hemoragice: hifema sau hemoftalmus, secundar traumatizării vaselor şi membranelor oculare;
  - complicaţii vitreo-retiniene: proliferare vitreană, decolare de retină tracţională sau regmatogenă;
- O complicaţie caracteristică plăgilor cu deschiderea globului ocular, mai ales în cele cu lezarea corpului ciliar, o reprezintă sensibilizarea imunologica a organismului la antigenele uveale, cu declanşarea oftalmiei simpatice şi compromiterea vederii la ochiul congener.

<u>Clasificarea plăgilor sclero-corneene:</u>

- după tip:
  - ruptură;
  - penetrant ;
  - perforant;
  - biperforant;
  - cu retenţie de corp străin intraocular;
  - mixt;
- după grad (acuitate vizuală):
  - AV>20/40;
  - AV între 20/50-20/100;
  - AV între 19/100-5/200;

- AV între 4/200- cu percepţie luminoasă;
- FPL (fără percepţie luminoasă);

- după localizare:
  - cornee şi limb sclero-cornean;
  - sclera anterioară (< 6 mm de limb);
  - sclera posterioară (>6 mm de limb);
  - traumatisme largi cu implicarea mai multor structuri;
- după prezenţa sau nu a reflexului fotomotor:
  - cu reacţie pupilară prezentă
  - fără reacţie pupilară la lumină prezentă.

PLĂGILE CORNEEI

- Datorită rolului important pe care îl joacă în refracţie, identificarea şi tratarea corectă a plăgilor corneei este deosebit de importantă pentru menţinerea unei bune acuităţi vizuale.

Clasificare:

- eroziunea corneană: clasic descrisă ca limitată la epiteliu, poate interesa şi membrana Bowmann şi stroma superficială;
- plăgi corneene nepenetrante: afectează corneea până la membrana Descemet, fără a o depăşi; gravitate redusă, evoluţie spontan favorabilă sub tratament conservator;
- plăgile penetrante: afectează corneea în toată grosimea sa; ele pot fi:
  - *coaptate spontan:*
    - dimensiuni mici;
    - păstrarea tonusului ocular;
    - evoluţie favorabilă sub tratament conservator;
  - *necoaptate:*
    - cu pierdere de umoare apoasă, CA mică sau absentă
    - iris herniat la nivelul plăgii;
    - pot fi cu sau fără retenţie de corpi străini intraoculari;

- Plăgile penetrante au un prognostic grav, risc crescut de infecţie intraoculară şi de afectare a funcţiei vizuale, necesită intervenţie chirurgicală în urgenţă pentru sutură şi refacerea tonusului ocular, urmate de tratament medical susţinut.

Semne clinice:

- scăderea AV, de intensitate variabilă, în funcţie de traiectul plăgii faţă de axul optic, gradul edemului cornean, vechimea plăgii, contaminare, etc;
- durere oculară importantă, fotofobie, lăcrimare;

Explorare clinică:

- Explorarea clinică a unui traumatism ocular la care se presupune existenţa

unei soluţii de continuitate la nivelul globului ocular trebuie făcută prin manipulare blândă a structurilor, fără a exercita presiune pe glob.

- Încercarea de a forţa deschiderea fantei palbebrale la un bolnav cu edem şi revărsat hematic important la nivelul pleoapelor poate transforma o plagă corneană simplă într-o plagă cu herniere de membrane, sau poate agrava un prolaps tisular deja existent.
- Examen biomicroscopic:
  - edem şi echimoză palpebrală cu ptoză secundară a pleoapei superioare;
  - hiperemie conjunctivală de tip profund+/- hemoragie conjunctivală;
  - cornee: cu soluţie de continuitate şi edem perilezional;
  - camera anterioară: mică/ inegală/atalamie;
  - iris+pupilă: miază în caz de reacţie iriană asociată/ midriază traumatică, prin ruperea m. sfincter pupilar; +/- iris inclavat în plagă;
  - +/-corpi străini prezenţi la nivelul irisului, cristalinului sau CA;
- Colorarea cu fluoresceină sodică 2% - evidenţiază traiectul plăgii sau eroziunea corneană;
- Testul Seidel spontan sau provocat:
  - evidenţiază dacă plaga este coaptată sau nu;
  - prin compresiunea blândă a globului ocular, la nivelul limbului sclero-cornean, dacă există o soluţie de continuitate ce permite scurgerea umorii apoase, fluoresceina se va spala (decolora) la acel nivel, iar camera anterioară va deveni mai mică;
- Evaluarea tonusului ocular:
  - hipotonie oculară – în plăgile penetrante necoaptate, cu pierdere de umoare apoasă;
  - tonus ocular normal – în plăgile nepenetrante sau penetrante, dar coaptate spontan;
- Evaluarea fundului de ochi:
  - în măsura în care este posibilă (datorită edemului cornean) este utilă pentru stabilirea completă a bilanţului lezional şi înlăturarea suspiciunii de corp străin intraocular;
  - daca FO nu se poate vizualiza, ecografia oculară mod B poate furniza informaţii deosebit de utile în acest sens.

Explorări paraclinice:

- teste imagistice, dacă se suspicionează CSIO: Rx de faţă şi profil pentru localizare, examen CT;
- probe de coagulare şi biochimice în vederea intervenţiei chirurgicale;

Atitudinea terapeutică:

- *Eroziunile corneene* şi *plăgile corneene nepenetrante* beneficiază de

tratament conservator, care constă în:

- coliruri sau unguente cu antibiotice cu spectru larg pentru a preveni suprainfecția bacteriană (fluorochinolone, aminoglicozide)
- cicloplegice pentru combaterea durerii şi spasmului irian
- punerea ochiului în repaos prin pansament ocular, cu limitarea mişcărilor pleoapei superioare şi favorizarea epitelizării spontane;
- în cazurile cu fenomene inflamatorii importante asociate, se pot administra coliruri cu AINS (indometacin, diclofenac);
- în eroziunile corneene întinse, pot fi utile gelurile cu efect de promovare a epitelizării (corneregel, vitamina A)

- *Plăgile corneene penentrante, dar coaptate*, de dimensiuni mici (< 2 mm) nu se suturează. Acestea beneficiaza de tratament conservator, repaos fizic, pansament ocular şi /sau LC terapeutică, sub urmarire clinică atentă.
- Atitudinea terapeutică în *plăgile oculare penetrante, necoaptate* spontan, constă în:
  - profilaxia antitetanică, antiinfecțioasă şi a oftalmiei simpatice (când sunt asociate leziuni ale irisului şi corpului ciliar);
  - lavajul cu ser fiziologic şi coliruri cu antibiotice pentru îndepărtarea corpilor străini, secrețiilor conjunctivale, etc;
  - intervenție chirurgicală, de preferință sub anestezie generală, sub microscopul operator; un hematom retrobulbar postanestezie locală poate determina o hemoragie expulzivă; anestezia locală poate fi efectuată doar la adulți cu plăgi mici;
  - intervenția chirugicală trebuie efectuată cât mai precoce, de preferință în primele 24 ore de la producerea traumatismului, pentru a reduce riscul de endoftalmită posttraumatică;
  - dacă există corpi străini intraoculari, extragerea lor printr-o incizie sclero-limbică cât mai apropiată de sediul acestora, cu pensa sau electromagnetul;
  - daca irisul este herniat în plagă, atitudinea va fi: reintroducerea în interiorul globului ocular dacă plaga este recentă, cu contaminare minimă, iar irisul este viabil (<6 ore);
  - rezecția irisului herniat este atitudinea oportună în cazurile de plăgi vechi, infectate, pentru a preveni endoftalmita postoperatorie şi compromiterea globului ocular;
  - inainte de a fi reintrodus, irisul este spălat din abundență cu ser fiziologic şi examinat cu atenție: dacă suprafața irisului este epitelizată cu epiteliu cornean, acesta trebuie minuțios înlăturat, pentru a preveni apariția sindromului de invazie epitelială a camerei anterioare;
  - refacerea CA cu substanță vascoelastică, printr-o paracenteză laterală şi spălarea eventualelor cheaguri de sânge şi hifemei facilitează manevra de introducere a irisului în interiorul globului ocular;
  - sutura plăgii corneene cu fire separate 10-0, camera anterioară fiind

menținută cu substanță vascoelastică sau aer; suturile se încep de la periferie, către centru, având grijă ca lungimea lor sa scadă progresiv;

- daca intraoperator se constată că plaga corneană se prelungeşte dincolo de limb, se practică o periotomie şi se explorează traiectul plăgii; afrontarea marginilor se va face având ca punct de reper limbul sclerocornean;
- la final se poate aplica o LC terapeutică, ce va fi menținută până la 6 săptămâni;
- postoperator, tratamentul constă în:
  - antibioterapie pe cale locală şi generală;
  - combaterea inflamației prin AINS;

- după epitelizarea plăgii, se pot prescrie corticoizi topici pentru modularea cicatrizării;
- cicloplegice pentru combaterea durerii şi spasmului ciliar
- unguente care favorizează reepitelizarea (corneregel, vitamina A);
- controlul TIO: medicație hipotonizantă oculară dacă TIO este crescută;
- pansament ocular obligatoriu
- la 15 zile -1 lună, în funcție de caz – corticoterapie locală pentru modularea cicatrizării şi limitarea astigmatismului postoperator rezidual;
- suprimarea firelor de sutură se face la 2-6 luni la adulți şi 6-8 săptămâni la copil;

- <u>Principii de plasare a firelor de sutură şi biomecanică corneană:</u>
  - Sutura unei plagi corneene are drept scop, pe lângă restabilirea etanşeității peretelui ocular, şi obținerea unui rezultat funcțional cât mai bun, adică a unui astigmatism rezidual cât mai mic.
  - Pentru aceasta, trebuie să avem în vedere următoarele:
    - plăgile radiare aplatizează corneea pe meridianul perpendicular, acest efect fiind cu atât mai puternic cu cât plaga se întinde mai aproape de centrul corneei;
    - plăgile circumferențiale periferice, paralele cu limbul sclerocornean, aplatizează meridianul pe care se poziționează acestea;
    - orice sutură la nivelul regiunii centrale a corneei, aplatizează domul cornean şi induce astigmatism;
    - firele prea strânse aplatizează meridianul perpendicular, iar cele prea laxe aplatizează meridianul paralel cu direcția lor;
    - orice plagă corneană induce formarea unei cicatrici; aceasta poate influența calitatea vederii prin reducerea localizată de transparență a corneei şi generarea unui astigmatism rezidual;
  - Caracteristicile unei suturi corneene ideale ar fi:
    - reface integritatea şi tonusul ocular;
    - minimalizează formarea de fibroză la nivelul cicatricii;

- nu interferă cu geometria corneană;
- reduce edemul postoperator;
- nu determină complicaţii postoperatorii tardive (neovascularizaţie corneană, sinechii iriene anterioare, leucom cornean, etc)

- Plasarea firelor de sutură se va face respectând urmatoarele:
  - direcţie perpendiculară pe linia plăgii, pentru a nu genera forţe tangenţiale la nivelul marginilor plăgii;
  - conservarea pe cât posibil a ţesutului cornean, orice lipsă de substanţă va determina aplatizarea corneei şi inducerea unui astigmatism postoperator semnificativ;
  - lungimea suturii este direct proporţională cu zona de compresie indusă de plasarea firurului la nivelul buzelor plăgii; cu cât firul se pune mai la distanţă de marginile plăgii, cu atât distanţa dintre punctele de sutură poate fi mai mare;
  - pentru a minimiza astigmatismul rezidual, lungimea suturilor trebuie să fie mai mare la periferia corneei şi mai mică spre centru;
  - tensiunea suturilor trebuie să fie invers proporţională cu lungimea suturilor: firele de la periferia corneei, trecute la distanţă de buzele plăgii trebuie strânse cu moderaţie, pentru a evita încălecarea buzelor plăgii şi astigmatism neregulat;
  - clasic, firele se trec la aceeasi adâncime de o parte şi de alta, la 80-90% din grosimea corneei; astfel se asigură o forţă de compresiune suficientă, iar endoteliul sănătos adiacent plăgii nu este perforat;
  - şcolile moderne de traumatologie optează pentru trecerea firelor în toata grosimea corneei, asigurând o perfectă coaptare a marginii posterioare a plăgii, reluarea mai precoce a funcţiei endoteliale şi diminuarea edemului cornean postoperator;
  - nodurile se îngroapă, dacă este posibil, pentru a limita inflamaţia şi apariţia vaselor de neoformaţie;

Complicaţii:

- *infecţioase:* uveita anterioară, endoftalmita; se manifestă precoce, din primele 24-48 ore; necesită tratament intensiv local şi general, cu antibiotice, AINS, cicloplegice;
- *hemoragii intraoculare*: hifemă, hemoftalmus; dacă sunt în cantitate mică, se remit spontan; se pot administra trofice vasculare (tarosin, ruten); agenţi osmotici activi (manitol 20% pev, vitamina C), hipotonizante oculare (inhibitori de anhidrază carbonică, beta-blocante)
- *CA mică:* afrontarea incorectă a marginilor plăgii, prea puţine puncte de sutură, ruperea unui fir de sutură; impune reintervenţia pentru refacerea tonusului ocular;
- *astigmatism cornean rezidual* – evaluarea finală a refracţiei se face la 4-6

luni postoperator, după suprimarea firelor de sutură şi definitivarea proceselor de cicatrizare;

- *leucom cornean* la nivelul cicatricii, cu scăderea variabilă a AV, în funcție de poziția față de axul optic; în cazuri severe, poate fi necesară keratoplastia perforantă;
- *glaucom secundar posttraumatic* prin mecanismele prezentate mai sus (inflamator, post-hifema, recesia unghiului, etc)
- *cataracta postraumatică* fie prin lezarea directă a cristalinului în timpul traumatismului inițial, fie secundar alterării schimburilor de substante nutritive la nivelul umorii apoase ca urmare a modificărilor locale induse de plaga corneană;
- *sinechii iriene anterioare sau posterioare* secundar persistenței unei hipotonii oculare cu CA mică un timp relativ îndelungat, complicații inflamatorii în postoperator;

Endoftalmita bacteriană

- Complică aproximativ 8% din traumatismele oculare penetrante, cu retenție de corpi străini.
- Speciile cel mai frecvent implicate sunt Staphyloccocus şi Bacillus (aproximativ 90% din cazuri).
- Factori favorizanți:
  - prezența CS intraoculari;
  - prezentare tardivă;
  - extensia şi poziția plăgii;

Semnele clinice sunt similare endoftalmitei postoperatorii.

Management:

- profilaxia endoftalmitei: antibioterapie cu spectru larg, general şi local; îndepărtarea cât mai precoce a CS intraoculari; injectii intravitreene în cazurile cu risc înalt, contaminate cu materiale vegetale, care necesită vitrectomie;
- cultura CS extraşi cu antibiogramă;
- tratament: similar endoftalmitei precoce postoperatorii.

PLĂGILE LIMBULUI SCLEROCORNEAN

- atenție deosebită necesită plăgile sau rupturile oculare la nivelul limbului sclerocornean, caracterizate prin ruperea sau dezinserția sclerei la 1-2 mm de limb.
- Limbul este o regiune de rezistență redusă, mai ales la persoanele care prezintă în antecedente intervenții chirurgicale de pol anterior.
- Complicațiile şi asocierile patologice diferă în funcție de dimensiunile soluției de continuitate:
  - plagă mică (1-6 mm): hernia irisului şi corpului ciliar; CA este plină

cu sânge (hifemă grad II-III);
- plagă mare (>6-7 mm): alături de iris şi corp ciliar, poate hernia cristalinul, coroida şi partea anterioara a vitrosului

- **Leziunile corpului ciliar** se pot complica cu:
  - hemoragii abundente în camera anterioara şi vitros;
  - tulburări de tonus ocular: hipotonie sau hipertonie;
  - uveită posttraumatică;
  - atrofia de corp ciliar şi ftizia globului ocular;
  - oftalmia simpatică la ochiul congener;
- Atitudinea terapeutică este aceeaşi, ca şi în cazul celorlalte variante de plăgi corneosclerale, dar prognosticul funcţional este rezervat datorită riscului mare de complicaţii imediate şi tardive.

PLĂGILE SCLERALE

- Sunt de o gravitate deosebită, datorită riscului de infecţie (endoftalmita, panoftamie) şi de compromitere definitivă a integrităţii anatomo-funcţionale a globului ocular.
- O plagă sclerală trebuie suturată de urgenţă, sub microscopul operator, sub anestezie generală, în asociere cu un tratament intensiv de profilaxie antitetanică, a infecţiei şi a oftalmiei simpatice.

Clasificare:

- din punct de vedere topografic şi al leziunilor asociate:
  - plăgi sclerale anterioare (+/- sclerocorneene, <6 mm de limb): pot interesa corpul ciliar – oftalmie simpatică;
  - plăgi sclerale posterioare (>6 mm de limb): interesează coroida şi retina după ora serrata: pot determina rupturi de retină subjacente şi incarcerare de vitros în buzele plăgii şi necesită pentru reparare intervenţie de chirurgie vitreo-retiniană
- dupa mecanismul de producere:
  - plăgi – rezultate prin acţiunea directă a agentului vulnerant;
  - rupturi – în contexul unui traumatism ocular forte, prin mecanism indirect, de contralovitură; sediul leziunii este la distanţă de locul de impact, într-o zonă de minimă rezistenţă;
  - defecte sclerale secundare – apar tardiv posttraumatic, ca urmare a proceselor de infecţie şi necroză tisulară
- dupa profunzime:
  - plăgi sclerale lamelare (nu interesează peretele scleral în toată grosimea sa)
  - plăgi sclerale în plan total

Semne clinice:

- scăderea AV, de intensitate variabilă;
- edem palpebral postraumatic +/- inflamator;

- ochi roşu (hemoragie conjunctivală, reacţie irido-ciliară, chemozis), dureros;

Explorare clinică:

- Anamneza oferă informaţii asupra evenimentului traumatic şi orientează asupra prezenţei sau nu de corpi străini intraorbitari/intraoculari.
- Ex. biomicroscopic:
  - evidenţiază plaga conjunctivală şi sclerala/sclerocorneana, +/- herniere de membrane (iris, corp ciliar, coroida) +/- încarcerare de vitros
  - CA mică, inegală/absentă în plăgile sclerale anterioare/sclerocorneene şi profundă în plăgile sclerale posterioare;
  - prezenţa unei hemoragii conjunctivale importante poate îngreuna examinarea sclerei; în acest caz se recomandă explorarea imagistică a globului ocular (ecografie oculară, CT/RMN), şi în final explorarea chirurgicală sub microscopul operator;
  - examinarea sclerei posterioare este dificilă la biomicroscop, ecografia sau examenul CT fiind indispensabile pentru certificarea diagnosticului preoperator;
- Evaluarea tonusului ocular: ***hipotonie oculară***!
  - acesta poate fi uneori singurul semn de plagă scleralâ, mai ales în localizările profunde, greu accesibile la ex. biomicroscopic însoţite de chemozis important.
  - ori de câte ori este suspicionată o plaga scleralâ se impune spitalizarea pacientului şi explorarea minuţioasă în sala de operaţie sub microscopul operator.
- Evaluarea polului posterior:
  - examen oftalmoscopic, dacă transparenţa mediilor oculare o permite; hemoragia vitreana este o asociere patologică frecventă;
  - ecografie oculară mod B: se caută DR, hemoragie vitreană, CS intraoculari/intraorbitari

Explorări paraclinice:

- În cazul în care condiţiile de producere ale traumatismului fac posibilă existenţa unei rupturi sclerale posterioare sau a unui corp străin intraocular sau intraorbitar, se încearcă identificarea şi localizarea acestuia prin explorări imagistice în diferite incidenţe (Rx, CT, RMN, ecografie oculo-orbitară).
- Se va evita examen RMN în cazul suspicionării de CS metalici.

Atitudinea terapeutică:

- profilaxia antitetanică şi antiinfecţioasă (ATB cu spectru larg, în asociere pentru germeni G+, G- şi anaerobi) pe cale parenterală şi locală;

- explorarea plăgii se face sub microscopul operator, de preferat sub anestezie generală pentru a preveni o presiune suplimentară la nivelul globului ocular;
- se deschide larg conjunctiva şi se asigură hemostaza;
- sutura plăgii sclerale sub anestezie generală, cu rezecţia membranelor herniate în plagă (> 6 ore vechime, ţesut neviabil, contaminare intensă) sau reintroducerea membranelor herniate în interiorul globului ocular (<6 ore de la producere, contaminare minimă, ţesuturi viabile); vitrosul încarcerat în buzele plăgii va fi excizat prin vitrectomie automată sau manuală cu ajutorul foarfecelui Vanas şi bureţilor absorbanţi;
- în cazul plăgilor sclerale posterioare, este necesară aplicarea unor puncte de criocoagulare în jurul plăgii, pentru profilaxia decolării de retină secundare;
- postoperator: pansament ocular, continuarea profilaxiei antiinfecţioase (topic, injecţii subconjunctivale, parenteral), AINS, cicloplegice;
- măsuri de profilaxie a oftalmiei simpatice;
- evisceraţia/enucleaţia în cazul plăgilor oculare întinse, cu compromiterea definitivă a globului ocular din punct de vedere anatomo-functional (AV = fpl); poate fi practicată într-un prim timp, sau ulterior, după tentativa de sutură a plagii şi refacerea tonusului ocular;
- Principii de sutură a plăgilor sclerale:
  - sutura plăgilor sclerale se face cu fire separate sau cu fire în U;
  - profunzimea suturilor trebuie să fie de 80-90% din peretele scleral, pentru a asigura o rezistenţă confortabilă peretelui scleral în postoperator; edemul scleral nu reprezintă o problemă, spre deosebire de plăgile corneei; pentru plăgile situate anterior de ora serrata, se poate opta şi pentru trecerea firelor în toată grosimea sclerei; posterior de acest reper anatomic există riscul de a leza retina şi coroida subjacentă;
  - la nivelul sclerei anterioare, se preferă suturile cu lungime mică, pentru a nu induce astigmatism cornean;
  - manipularea buzelor plăgii se face fără a exercita, pe cât posibil, presiune pe globul ocular;
  - în cazul plăgilor lamelare, după explorarea atentă sub microscopul operator, se poate opta pentru sutura sau tratament conservator, în funcţie de profunzimea şi traiectul plăgii;
  - în plăgile sclero-corneene, primul fir de sutură se plasează la limb, acesta fiind principalul reper folosit pentru alinierea marginilor plăgii;
  - într-o plagă scleralã anterioară, cu vizibilitate bună, plasarea firelor de sutură se poate face conform regulei de 50%, adică primul fir este plasat la mijlocul plăgii, apoi fiecare interval este împărţit în jumătate;
  - dacă traiectul plăgii intersectează inserţia unui muşchi extrinsec al globului ocular, el va fi dezinserat, se suturează plaga, apoi se reinseră muşchiul la nivelul vechii inserţii pe sclera;

- într-o plagă scleral posterioară, explorarea şi sutura plăgii se face din aproape în aproape, dinspre anterior spre posterior;
- sutura plăgilor sclerale situate dincolo de ecuator pe cale *ab externo* este dificilă datorită vizibilităţii reduse şi traumatismului iatrogen inerent pe care îl produce disecţia ţesuturilor moi pentru expunerea marginilor plăgii; în aceste cazuri, în funcţie de experienţa chirurgului şi de situaţia locală din plagă, se poate opta pentru sutura *ab interno* prin tehnici de chirurgie vitreoretiniană;

Complicaţii:

- *septice*: endoftalmită, panoftalmie;
- *hemoragice*: hifema, hemoragie vitreană;
- *retino-coroidiene*: hematom coroidian, hemoragie retiniană, ruptură retiniană, decolare de retină regmatogenă, cu punct de plecare la nivelul traumatismului – urmarire şi intervenţie de chirugie vitreo-retiniană;
- *vitreene:* lichefierea vitrosului şi decolare posterioară de vitros, proliferare vitreană de-a lungul traiectului vitrosului inclavat iniţial la nivelul plăgii, cu decolare de retină tracţională;
- *glaucom secundar postraumatic;*
- *cataracta traumatică;*
- *glob atrofic*, dezorganizat, posttraumatic;
- *anoftalmie chirugicală* în cazurile în care s-a impus efectuarea evisceraţiei; protezarea se definitivează după vindecarea plăgii operatorii;
- *oftalmia simpatică* la ochiul congener, prin sensibilizarea autoimună a organismului la antigenele uveale;
- Plăgile sclerocorneene implică lezarea corpului ciliar, au o gravitate deosebită şi complicaţii redutabile (hemoragii importante, atrofia corpului ciliar, oftalmie simpatică).

Oftalmia simpatică

Etiologie:

- Afecţiunea este o panuveită subacută trenantă bilaterală, de natură autoimună, ce survine la un interval de timp variabil după un traumatism ocular penetrant, de la câteva săptămâni, la câteva zeci de ani.
- Ochiul traumatizat se numeşte *ochi simpatizat*, iar ochiul congener, afectat secundar, se numeşte *ochi simpatizant*;
- Cauza frecventă de orbire în secolul XIX, afecţiunea este rar întâlnită în prezent datorită înţelegerii mecanismului fiziopatologic şi măsurilor de profilaxie incluse în protocolul de tratament al plăgilor oculare.
- În prezent incidenţa este estimată la 1% din traumatismele oculare penetrante şi sub 1:10000 după interventii chirurgicale.
- Răspunsul autoimun este dirijat împotriva unor antigene uveale, retiniene sau ale EPR, dintre care mai bine descris a fost Antigenul S retinian

(tyrosinase-related protein), cu implicarea unui răspuns imun mediat celular.

- Factorul declanşator este considerat traumatismul ocular pentrant cu prolaps uveal, care permite interacţiunea dintre autoantigenele sechestrate în interiorul globului ocular cu celulele dendritice prezentatoare de antigen.
- Sunt asociate cu risc crescut de oftalmie simpatică următoarele condiţii:
  - plăgi penetrante accidentale cu interesare limbică, ce produc leziuni ale irisului şi corpului ciliar;
  - rupturi sclerale întinse, cu distrucţii tisulare mari;
  - ulcere corneene perforate;
  - intervenţii chirugicale pe pol posterior (vitrectomii repetate prin pars plana, reintervenţii pentru decolări de retină), crioaplicaţii la nivelul corpului ciliar, fotocoagulare laser extensivă şi, în mai mică măsură, intervenţiile chirugicale pentru cura cataractei şi implant de cristalin artificial;
- Retenţia de corp străin intraocular şi persistenţa inflamaţiei uveale la ochiul traumatizat sunt factori de risc suplimentari.

Anatomie patologică:

- reacţie inflamatorie granulomatoasă difuză la nivelul coroidei, feţei posterioare a proceselor ciliare şi irisului;
- nodulii Dalen-Fuchs: infiltrate nodulare de tip inflamator de dimensiuni mici (1 mm), alcătuite din histiocite, limfocite, celule modificate ale epiteliului pigmentar retinian;
- infiltrat coroidian cu celule epitelioide şi gigantice multinucleate care au fagocitat pigment;
- distrucţii ale melanocitelor uveale şi fagocitoză de pigment melanic;
- periarterite, periflebite retiniene şi coroidiene, ocluzii la nivelul coriocapilarei;
- infiltrat inflamator extensiv la nivelul retinei;
- inflamaţia papilei şi nervului optic.

Semne clinice:

- *Ochiul simpatizant* prezintă fenomene inflamatorii trenante, după perioada necesară cicatrizării plăgii sclero-corneene.
- După un interval variabil, aceste manifestări încep să apară şi la ochiul congener.
- Severitatea fenomenelor inflamatorii poate fi diferită între cei 2 ochi.
- În evoluţie, pot alterna perioade de acalmie la ochiul simpatizant asociate cu perioade de acutizare la ochiul simpatizat
- Examenul *polului anterior:*
  - ochi roşu, lăcrimos;
  - tulburări de vedere, tulburări de acomodare;
  - durere oculară, fotofobie;

- precipitate endoteliale, congestie perikeratică;
- Tyndall + şi celularitate crescută în CA, sinechii posterioare, membrana exudativă în aria pupilară;
- hipertonie, mai rar hipotonie oculară;
- reacţie inflamatorie vitreană;

- *Examen F.O.*:
  - elementul patognomonic - petele Dalen- Fuchs: fomaţiuni nodulare gălbui, de dimensiuni mici (1 mm), dispuşi mai ales în periferie, la nivelul EPR, ce corespund nodulilor Dalen- Fuchs observaţi la examenul anatomo-patologic);
  - alte semne: similare uveitei Vogt-Koyanagi- Harada: edem şi exudaţie masivă la nivelul retinei, cu decolare exudativă de retină, în formele cu inflamaţie severă;
  - papilita/ nevrita optică juxtabulbară poate fi prezentă;
  - remiterea fenomelor inflamatorii duce la apariţia de cicatrici corioretiniene, care pot interesa inclusiv zona maculară (25-30%), cu afectarea semnificativă a vederii;
- *Ecografia oculară:*
  - îngroşarea coroidei (element de diagnostic diferenţial faţă de uveita facoanafilactică);
  - decolări seroase de retină, în forme severe;
- *AFG:*
  - multiple zone de difuziune a colorantului la nivelul EPR, care pot fi coalescente;
- În funcţie de severitatea inflamaţiei uveale, se descriu mai multe forme clinice:
  - forma anterioară (iridociliară): semne de uveită anterioară, asociate cu reacţie inflamatorie vitreană;
  - corioretinită peripapilară: prezenţa edemului papilar, fără semne iridociliare, cel puţin la debut;
  - panuveită cu corioretinită: multiple focare corioretiniene diseminate, de culoare albă la periferie şi pigmentate central, hiperfluorescente la angiofluorografie; se pot asocia manifestări sistemice similare uveitei Vogt-Koyanagi- Harada: cefalee, alopecie, vitiligo, poliozǎ, hipoacuzie, reacţie meningeală cu pleiocitoză în LCR şi nevrită retrobulbară

Evoluţie:

- Fenomenele evoluează luni sau chiar ani de zile.
- Observaţiile clinice arată ca evoluţie este mai benignă la ochiul simpatizant (traumatizat) decât la ochiul simpatizat.
- Remisia spontană este excepţională.
- În general, evoluţia în absenţa tratamentului este către complicaţii ce determină compromiterea antomo-funcţională a globilor oculari şi pierderea

vederii.

Complicații:

- keratopatie în bandă;
- glaucom secundar dificil de controlat terapeutic;
- cataracta complicată;
- atrofii +/- rubeoză iriană;
- decolare de retină exudativă sau regmatogenă;
- edem macular cronic;
- cicatrici corioretiniene şi maculare;
- hipotonie oculară cronică şi ftizia globului ocular.

Diagnostic diferențial:

- Sindromul Vogt-Koyanagi- Harada: nu există diferențiere din punct de vedere anatomopatologic, clinic şi evolutiv între aceste 2 entități patologice; anamneza care evidentiază prezența antecedentelor traumatice pledează pentru oftalmia simpatică;
- uveita facoanafilactică bilaterală: reacție imunologică față de proteinele cristaliniene; semne de uveită anterioară sunt mai severe; ecografia; evidentiază îngroşarea importantă a coroidei în cazul oftalmiei simpatice;
- corioretinite multifocale şi uveite posterioare bilaterale de alte etiologii.

Tratament:

- <u>Profilaxia oftalmiei simpatice:</u>
  - atitudine corectă şi promptă cu sutura plăgii şi excizarea membranelor herniate în cazul plagilor neviabile şi contaminate, debridare corectă a țesutului necrotic;
  - profilaxia infecției postoperatorii;
  - combaterea reacției inflamatorii, prin AINS şi ulterior, după epitelizarea plăgii, corticosteroizi;
  - monitorizarea atentă a ambilor globi oculari, clinică şi ecografică;
  - enucleația *versus* evisceratie în cazul plăgilor sclerale întinse, vechi, neglijate, cu compromiterea definitivă anatomo-funcțională a globului ocular: studiile statistice arată că doar enucleația efectuată precoce (2 săptămâni de la traumatism) oferă o protecție semnificativă pentru dezvoltarea oftalmiei simpatice, nu şi evisceratia;
  - profilaxia prin administrarea de corticosteroizi in doze mari imediat dupa traumatism nu pare a fi utilă în profilaxia oftalmiei simpatice la ochiul congener, dar are dezavantajul de a creşte rata complicațiilor infecțioase postoperatorii la ochiul afectat;
- <u>Tratamentul curativ:</u>
  - dacă oftalmia simpatică a aparut la ochiul simpatizat fără ca ochiul

traumatizat sa fi fost îndepartat, enucleaţia acestuia este justificată doar în cazul unui glob dezorganizat dureros cu tendinţă la atrofie şi fără percepţie luminoasă; în caz contrar, se recomandă păstrarea ochiului simpatizant, întrucât fenomenele inflamatorii sunt de obicei mai puţin severe la acesta decât la ochiul congener; astfel în final, AV poate să fie mai bună decât a ochiului simpatizat;

- supresia inflamaţiei prin:
  - local: AINS, CS, cicloplegice şi antibiotice administrate topic +/- injecţii subconjunctivale;
  - sistemic:
    - CS în doze mari (1-1,5 mg/kgc prednison) până la remiterea totală a fenomenelor inflamatorii, cu reducerea progresivă a dozei şi pastrarea unei doze de intreţinere de 10-20 mg/zi sau la 2 zile, pe un interval de 3-6 luni după episodul acut;
    - alte imunosupresoare: ciclosporina A, metotrexat, azatioprină – în cazurile refractare la steroizi sau în care, datorită patologiei sistemice asociate, doze mari de CS nu pot fi tolerate un timp îndelungat;
- Chiar în prezenţa unui tratament precoce şi agresiv, o treime din pacienţi rămân cu o acuitate vizuală mai mică de 1/10.

LEZIUNILE IRISULUI ASOCIATE TRAUMATISMELOR OCULARE DESCHISE

- Leziunile irisului pot apare în plăgi sclerocorneee sau corneene, cu sau fără retenţie de corp străin.
- Se pot întâlni urmatoarele aspecte patologice:
  - *atalamia* : contactul prelungit al irisului cu endoteliul cornean duce la leziuni ireversibile ale acestuia din urmă, cu afectarea transparenţei corneei şi scăderea funcţiei vizuale;
  - *prolapsul irian:*
    - hernie de iris prin plaga sclerocorneană/corneană, cu camera anterioară mică, inegală sau absenţa şi deformarea pupilei;
    - poate apare iniţial la momentul traumatismului, sau ulterior, ca urmare a presiunii exercitate de către pleoape sau manipularii intempestive a globului ocular;
    - expunerea prelungită a irisului în afara globului ocular duce la devitalizarea (necroza) sectorială a zonei respective
    - atitudinea terapeutică este cea prezentată la tratamentul plăgilor corneene.
    - consecinţe clinico-patologice:
      - epitelizare cu epiteliu cornean şi sindrom de invazie a CA;

- leucoame corneene aderente şi sinechii anterioare la locul de contact cu corneea;
- complicaţii septice prin reintroducerea în interiorul globului ocular a irisului contaminat;
- glaucom secundar;
- diplopie monoculară, secundară iridectomiei sectoriale pentru îndepartarea ariei de ţesut necrozate;

- *irita acută*, secundară penetrării agentului vulnerant la nivelul globului ocular, cu mioză, sinechii, exudate pe faţa anterioară a irisului şi endoteliul cornean, hipopion;
- *proeminenţa localizată a irisului*: subluxaţia cristalinului, bombarea vitrosului către CA;
- *plăgi, rupturi, dezinserţii ale irisului:*
  - iridodializa – dezinserţia irisului la baza sa, însoţită de un grad variabil de hifemă;
  - rupturi ale sfincterului pupilar – midriază paralitică;
  - rupturi radiare ale irisului – colobom irian posttraumatic;
  - atitudine terapeutică: sutura chirurgicală în caz de aspect inestetic sau diplopie;
- prezenţa de *corpi străini* inclavaţi la nivelul irisului sau la nivelul unghiului irido-cornean : se extrag cu pensa sau cu electromagnetul, în cursul intervenţiei chirurgicale de refacere a integrităţii globului ocular; în functie de natura lor şi gradul de contaminare, prezenţa corpilor străini în CA şi iris pot declanşa o reacţie inflamatorie uveală de natură toxică sau infecţioasă; corpii străini metalici şi de natură vegetală determină reacţiile cele mai agresive;
- *aniridia posttraumatică*: este rară, poate complica plăgi întinse la nivelul limbului sclero-cornean;

PLĂGILE CRISTALINULUI

- Lezarea capsulei cristaliniene poate complica o plagă înţepată corneană sau sclerocorneană, având drept consecinţă apariţia cataractei traumatice.
- În funcţie de dimensiunea plăgii cristaliniene, există 3 situaţii:
  - opacifierea imediată a fibrelor cristaliniene în primele zile posttraumatism, cu evoluţie cataracta totala, interesând cristalinul în totalitate; AV scade foarte rapid;
  - plăgile mici, înţepate, pot determina opacifieri localizate la locul impactului; în acest caz, evoluţia pe termen lung este imprevizibilă: opacitatea poate rămâne staţionară sau poate progresa către cataractă totală;
  - breşe largi în capsula cristalianiană determină hernierea maselor cristaliene în camera anterioară cu blocarea unghiului irido-cornean, reacţie inflamatorie şi hipertonie oculară – glaucom facolitic sau

faco-anafilactic; lezarea capsulei posterioare cu deplasarea maselor cristalienene în vitros determină reacţie inflamatorie cu hipertonie oculară şi glaucom secundar;

- Retenţia de corpi străini metalici la nivelul cristalinului poate determina în timp apariţia unor opacităţi cristaliniene cu aspect caracteristic pentru natura metalului (cataracta siderotică, cataracta calcozică).

Atitudinea terapeutică:

- cataracta poate fi rezolvată în timpul iniţial, odata cu intervenţia pentru sutura plăgii sau într-un timp ulterior, la 3-4 săptămâni, după vindecarea plăgii de intrare (cu implant de cristalin artificial per primam sau per secundam, în funcţie de condiţiile anatomice locale);
- dacă se suspicionează corpi străini metalici sau vegetali intracristalinieni, aceştia trebuie rapid îndepărtaţi (împreună cu cristalinul opacifiat) pentru a preveni dezvoltarea unei reacţii inflamatorii uveale prin mecanism toxic şi/sau infecţios;
- dacă există mase cristaliniene în camera anterioară, ele trebuie îndepărtate cât mai precoce, pentru a combate inflamaţia, colmatarea sistemului trabecular şi declansarea unui glaucom secundar;
- postoperator: instilaţii de coliruri cu antibiotice, AINS, corticosteroizi, cicloplegice;

PLĂGILE RETINEI ŞI COROIDEI

- Orice plagă sclerală posterioară, care se proiectează după ora serrata poate determina rupturi la nivelul retinei şi coroidei subjacente.
- In abordul *ab externo*, după explorarea, debridarea şi sutura plăgii sclerale, se recomandă profilaxia decolărilor retiniene prin realizarea unui baraj perilezional prin criocoagulare sau fotocoagulare laser.
- Plăgile sclerale posterioare, care se situiază posterior de ecuatorul globului ocular, beneficiază de abord *ab interno*, repararea plăgii sclerale şi a leziunilor corio-retiniene asociate făcându-se prin abord de chirurgie vitreo-retiniană.
- Plăgile cu retenţie de corp străini intraocular la nivelul polului posterior necesită, de asemeni, pentru rezolvare vitrectomie posterioară, extragerea corpului străin şi tratarea leziunilor corioretiniene asociate prin tehnici de chirurgie vitreoretiniană.

PLĂGILE OCULARE BIPERFORANTE

- Trebuie să suspectăm existenţa unei plăgi oculare biperforante, dacă:
  - agentul vulnerant a fost ascuţit, lung şi subţire, fiind capabil să depaşească peretele scleral posterior;
  - Rx de localizare a unui corp străin despre care ştim sigur că a

patruns prin polul anterior se proiectează dincolo de limitele posterioare ale globului ocular;
- dupa tratamentul corect al unei plăgi sclerale anterioare/sclerocorneene, tonusul ocular nu se menţine dupa injectarea de ser fiziologic sau aer în camera anterioară; explorarea minuţioasa a porţiunii retroecuatoriale a globului ocular va evidenţia cea de a doua soluţie de continuitate;

- Încarcerarea retinei la nivelul breşei posterioare este o complicaţie relativ frecventă, care poate surveni:
  - iniţial, la momentul traumatismului;
  - în cursul intervenţiei chirugicale iniţiale de reparare a defectului parietal;
  - ulterior, în evoluţia proceselor de cicatrizare.
- Riscul PVR este crescut, chiar şi în condiţiile efectuării vitrectomiei şi fotocoagulării laser a retinei perilezionale, fiind favorizată de :
  - încarcerarea retinei la nivelul plăgii sclerale posterioare;
  - proliferarea glială – proces fiziopatologic de reparare a unei plăgi retiniene;
  - retracţia cicatricii retiniene induce pliuri şi cute ce pot interesa inclusiv retina macular;
  - extinderea proceselor proliferative la nivelul vitrosului;

Atitudine terapeutică:

- pregătirea preoperatorie şi tratamentul medical postoperator sunt similare plăgilor sclerale cu unică poartă de intrare;
- repararea porţii de intrare anterioare este similară unei plăgi sclerale/sclerocorneene simple;
- repararea breşei posterioare se poate face ab externo numai dacă aceasta se poziţionează suficient de anterior pentru a permite abordul; la finalul intervenţiei se recomandă aplicarea de laser sau criocoagulare pentru prevenirea decolării de retină; explorarea agresivă şi sutura pe cale externă cu orice preţ nu sunt benefice;
- experienţa clinică arată ca procesele de cicatrizare ale breşei posterioare încep precoce, din primele 24 ore, de la exterior către interiorul globului ocular, iar majoritatea plăgilor posterioare devin precoce suficient de etanşe pentru a rezista la modificările presionale din cursul vitrectomiei;
- profilaxia activă a PVR prin: vitrectomie totală, centrală şi periferică, corioretinectomie (arderea zonei de retină şi coroidă adiacentă plăgii prin diatermie cu putere înaltă, lăsând un inel de scleră liberă de aproximativ 1 mm în jurul porţii de ieşire), baraj laser în retină sanatoasă, tamponament intern cu gaz sau ulei de silicon;
- abordul orificiului de ieşire reprezintă ultimul pas chirurgical;

Redeschiderea breşei posterioare în cursul vitrectomiei

- este rară şi poate fi favorizată de:
  - dimensiuni mari ale leziunii;

- vârsta înaintată, tare organice asociate;
- intervenţie precoce, înainte de consolidarea proceselor de cicatrizare;
- variaţii presionale importante în cursul intervenţiei chirugicale.

- semne clinice:
  - pliuri ale peretelui ocular în toata grosimea (retină, coroidă, scleră), cu punct de convergenţă la nivelul plăgii posterioare;
  - colabarea globului ocular, sub acţiunea presiunii orbitare;
- atitudine terapeutică:
  - limitarea influxului de fluide în orbită: închiderea/coborârea infuziei;
  - injectarea uleiului de silicon pentru refacerea tonusului globului ocular;
  - când exoftalmia secundară influxului de fluide în ţesutul celulo-grăsos orbitar face ca închiderea fantei palpebrale să fie dificilă, se impun măsuri de protecţie a suprafeţei corneene;
  - după rezorbţia revarsatului lichidian orbitar (câteva zile) se poate reinterveni chirurgical pentru sutura breşei posterioare pe cale *ab interno*.

- Caracterul biperforant al leziunii traumatice influenţează prognosticul final.
- Rata succesului anatomic este apreciată la 70%, dar a succesului funcţional (restabilirea unei AV >1/50) este de doar 50-60%.
- Prognosticul funcţional este slab nu atât datorită leziunilor anatomice posttraumatice propriu-zise, ci datorită proliferării vitreo-retiniene secundare.

Bibliografie:

1. *American Academy of Ophthalmology – The Eye MD Association, section 4, 2005*
2. *Adenis J.P.: Chirugie palpebrale, Elsevier Masson, 2007*
3. *Agarwal A.: Handbook of Ophthalmology, SLACK Incorporated, 2006*
4. *Cernea P.: Tratat de oftalmologie, Ed. Medicală, Bucureşti, 2002*
5. *Dumitrache M: Tratat de oftalmologie, Ed. "Carol Davila" Bucureşti, 2005*
6. *Dumitrache M, Aniţescu M., Potop V: Traumatismele oculare, Ed. "Carol Davila" Bucureşti, 2009*
7. *Fodor F., Pop D. Popa D.: Oftalmologie, Ed. Didactică şi Pedagogică, Bucureşti, 1991*
8. *Yanoff M.: Ophthalmology, 2nd Edition, Mosby, 2008*
9. *Kanski J.: Clinical Ophthalmology, Butterworth Heinemann Elsevier, 2007*
10. *Olteanu M.: Tratat de oftalmologie, vol. I, Ed. Medicală, Bucureşti, 1989*
11. *Sparrow J., Easty D.: Oxford Textbook of Ophthalmology, Oxford Medical Publications, 2006*

CORPI STRĂINI OCULARI

Marieta Dumitrache, Miruna Cioboată

Corpii străini oculari, în funcție de forța agentului traumatizant pot fi:

- corpi străini corneoconjunctivali
- corpi străini intraoculari
- corpi străini intraorbitari

CORPI STRĂINI CORNEOCONJUNCTIVALI (CSCC)

- CSCC reprezintă o urgență oftalmologică
- deși localizarea corneo-conjunctivală a CS este benignă, simptomatologia subiectivă este agresivă
- simptome oculare intense cu:
  - senzație de corp străin
  - lăcrimare
  - fotofobie
- factorii ce pot influența gravitatea CSCC
  - localizarea CS conjunctival, corneean, scleral
  - natura CS
  - vechimea CS
  - numărul CS
  - infecția pe care o pot genera (unii CS vegetali pot produce infecție cu fungi)
  - CSCC metalici pot produce un infiltrat stromal prin oxidarea locală sau infecțios-inflamatorie, în cazurile grave putând apare chiar uveită cu hipopion

CS conjunctivali

- sunt relativ frecvenți și pot fi localizați pe conjunctiva bulbară, tarsală sau în fundurile de sac conjunctivale
- pot fi
  - superficiali – sunt uşor de identificat şi îndepărtat
  - profunzi – după evidențiere clinică necesită anestezie topică şi îndepărtare cu un ac de corp străin sau ac hipodermic
- CS localizați pe fața internă a pleoapei superioare trebuie îndepărtați pentru că cu fiecare clipit se produce leziune de grataj cu eroziuni corneene cu orientare verticală

CS corneeni

- sunt forma cea mai comună de CS
- CS corneeni pot fi:
  - superficiali până la membrana Bowman

  - profunzi până la membrana Descemet
- simptome
  - senzaţie de corp străin
  - durere oculară mai puţin intensă
  - lăcrimare, fotofobie
  - istoric de traumatism
  - edem palpebral (posibil)
- examenul clinic se efectuează sub anestezie locală pentru controlul durerii şi al blefarospasmului şi necesită
  - cercetarea sistematică a prezenţei CS subpalpebral, corneean, intraocular (şi pentru aceasta este necesar examen imagistic ocular)
  - test fluoresceină
  - examenul biomicroscopic evidenţiază unul sau mai mulţi CSCC
- obiectiv
  - cerc perikeratic localizat sau total
  - evidenţierea prezenţei corpului străin corneean
  - infiltrat corneean steril în jurul CS
- tratament
  - anestezie topică
  - se va explica pacientului actul terapeutic ce va fi efectuat
  - unii CS superficiali pot fi îndepărtaţi cu o compresă sterilă
  - extracţia CS corneean cu un ac 25g sau hipodermic la lampa cu fantă
  - CS metalic poate fi înconjurat de un inel de rugină, care trebuie îndepărtat cu freză specială rotativă de mici dimensiuni, care polisează depunerea de rugină şi protejează straturile corneene profunde, sau cu acul
  - grosimea corneei în centru este mai mică decât în periferie şi extracţia CS din centrul corneei poate avea risc ridicat de perforaţie corneeană, ceea ce necesită manevre blânde, dar sigure
  - după extracţia CS corneean, rămâne o eroziune corneeană care necesită instilarea de dezinfectante, epitelizante, midriatice şi pansament ocular
  - la nevoie se vor administra antiinflamatorii local şi general
  - unii CSC profunzi protruzionaţi în CA vor fi extraşi atent steril, în bloc operator sub microscop

CORPI STRĂINI INTRAOCULAR (CSIO)

Toate traumatismele cu glob deschis, necesită cercetarea prezenţei unui corp străin intraocular (dacă este istoric posibil).

- retenţia unui CSIO este consecinţa unui traumatism ocular însoţit de o plagă perforantă
- localizarea unui CSIO este în funcţie de forţa cu care acesta a fost proiectat, CSIO putându-se localiza în:

  - CA
  - cristalin
  - iris
  - corp ciliar
  - vitros
  - retina
  - peretele scleral
- unici sau multipli
- anamneza ne orientează către circumstanţele producerii CSIO prin
  - accident casnic
  - accident de muncă
  - folosirea uneltelor prin aşchiere (polizor, flex, fierăstrău electric)
  - bice cu miez de cupru
- simptome – imediate
  - de intensitate variabilă în funcţie de
    - localizarea CSIO
    - tipul şi localizarea plăgii perforante oculare
    - natura CSIO
    - gradul de infecţie a CS ce pătrunde în ochi
    - vechimea traumatică
  - durere oculară
  - scăderea AV apărute imediat sau la scurtă vreme după traumatism
- examenul oftalmologic va fi efectuat bilateral
  - controlul AV cu implicaţii medico-legale
  - TIO
  - test Seidel
  - examen biomicroscopic
  - examen oftalmoscopic dacă mediile anterioare permit examenul FO cu oftalmoscopie directă pentru porţiunea centrală şi indirectă pentru retina periferică
- **investigaţii imagistice** – pentru a confirma prezenţa CSIO şi localizarea sa
  - ***CT scan*** – de primă intenţie orbitar şi cerebral
    - este metoda cea mai sensibilă pentru a evidenţia şi a localiza un CSIO
    - pentru CSIO localizaţi posterior CT este cea mai bună metodă pentru a stabili poziţia CS în raport cu peretele orbitar
      - dacă CS inclavat este intraocular CS va fi extras
      - dacă CS este extraocular poate fi lăsat pe loc
  - ***ecografie mod B***
    - poate identifica prezenţa CSIO
    - după identificarea CSIO se va face localizarea precisă a acestuia în raport cu peretele scleral posterior

- ecografia trebuie efectuată când mediile anterioare şi-au pierdut transparenţa prin:
  - edem corneean
  - hifemă
  - cataractă
  - hemoragie vitreeană +/- DR
- CS generează un ecou unic, înalt, de intensitate suprascleralăşi lasă un con de umbră în spate
- prudenţă în explorare dacă există plagă nesuturată

- ***tehnicile imagistice clasice*** sunt o ultimă soluţie de identificare a CSIO dacă în serviciile oftalmologice nu există CT scan şi ecografie
  - *radioscopia simplă* – evidenţiază CSIO, în timpul excursiilor oculare
    - CSIO localizat la polul anterior se mişcă în acelaşi sens cu globul ocular, cei situaţi posterior se mişcă în sens invers
    - CSIO vitreeni centrali prezintă mişcări de amplitudine mică la mişcarea globului
    - CSIO inclavaţi scleral au mişcări ample
    - CSO intraconal se mişcă ca cei inclavaţi scleral
    - CSO profunzi sunt imobili
  - *radiografia de orbită faţă/profil* – permite stabilirea diagnosticului de CS radioopac intraocular sau intraorbitar (sub 1mm CS nu este vizibil la rxgrafia standard şi necesită amplificare de imagine)
  - *rxgrafie de orbită faţă/profil prin metoda Comberg* permite localizarea CSIO; scoica Comberg este o lentilă radiotransparentă corneoscleralăcare are 4 repere metalice plasate în zona limbului
    - în incidenţa de faţă, reperul superior este aşezat pe meridianul orei 12 celelalte fiind simetrice faţă de diametrul vertical
    - în incidenţa de profil, reperele Comberg-ului se suprapun, rezultând 3 puncte radioopace liniare, pe verticală
    - CS aflaţi la peste 22mm posterior de Comberg pot fi intraorbitari

- diagnostic pozitiv pentru CSIO
  - evidenţierea porţii de intrare
    - corneeană
      - test Seidel
      - hernie iris
      - atalamie

- scleralã
  - hemoragie subconjunctivalã
  - hemoragie vitros
- traiect vizibil
  - cornec
  - gaurã în iris
  - cataractã
- CS vizibil în:
  - iris
  - cristalin
  - unghi iridocorneean
  - vitros
  - retinã
- hipotonie ocularã

- semne care suspicioneazã un CSIO inaparent
  - uveitã +/- hipopion
  - panoftalmie
  - hemoragie subconjunctivalã care poate masca o plagã
  - hifemã
  - hemoragie intravitreeanã
  - cataractã unilateralã
  - siderozã, calcozã care pot antrena cecitate
  - hipertonie ocularã
- Factori de prognostic rezervat pentru CSIO
  - scãderea mare de AV
  - CSIO de dimensiuni mari
  - penetrare posterioarã
  - hemoargie intravitreeanã
- corpii strãini pot produce reacție inflamatorie
  - severã
    - CSIO magnetici de fier vechi, neglijați
    - CSIO nemagnetici: vegetali, cupru
  - moderatã
    - CSIO magnetici: nikel
    - CSIO nemagnetici: aluminiu, mercur, zinc
    - inerți: cărbune, sticlă, porțelan, plastic, plumb, cauciuc, piatră

Metaloza (toxicoza) poate fi sideroză, calcoză	**Sideroza**	**Calcoza**
este o complicație cronică a CSIO metalici neextrași **circumstanțele care limitează evidențierea CSIO** - **examenul clinic și imagistic nu evidențiază CS** - **CS este de dimensiuni foarte mici** - **CS este localizat în regiuni anatomice dificil de explorat în** ➢ **spatele irisului** ➢ **unghi** ➢ **subretinian, mascat de hemoragie**	**este legată de oxidarea CS de fier vechi sau necunoscuți** **evoluează cu** - **depozite maronii pe endoteliul cornean** - **midriază areflexivă** - **pigmentație brună a irisului cu heterocromie iriană** - **cataractă brună** - **glaucom secundar prin acumulare de pigment în unghiul iridocorneean** - **impregnarea celulelor vizuale retiniene cu degenerescență pigmentară a retinei** - **edem papilar** **alterațiile oculare pot fi reversibile prin extracția CS precoce (uneori și în cazurile avansate)**	**este un produs de oxidație a CS de cupru, bronz, alamă vechi sau necunoscute** **evoluează cu** - **inel verde la periferia corneei prin depozit de cupru – inel Kaiser Fleischer** - **coloratie verzuie a irisului cu heterocromie iriană** - **cataractă complicată în formă de floare de turnesol** - **uveită cronică** - **glaucom secundar** - **opacități vitreene** - **toxicitate retiniană** - **scăderea AV** - **alterări CV**

- în fața unui CSIO este necesar un bilanț adecvat al leziunilor traumatice asociate
  - plaga corneeană și traseul intracristalinian limitează în traiectorie CSIO care poate pluti în vitros
  - CSIO pătruns în ochi la nivelul limbului poate produce hemoragie intraoculară
  - CSIO pătrunși în ochi prin scleră, pot da leziuni retiniene
  - CSIO pot produce endo și panoftalmie
  - riscul de endoftalmie este mai mare când
    - ➢ CSIO este contaminat cu germeni
    - ➢ CSIO este cupru, vegetal
- efectele CSIO sunt legate de
  - viteza de pătrundere
  - localizare
  - vechimea CSIO
  - număr
  - compoziție
  - dimensiuni
  - traiect de penetrare
- complicații
  - precoce ale CSIO sunt:

- iridociclită, uveită posttraumatică
- cataractă traumatică
- glaucom secundar
- hifemă
- hemoragie vitreeană
- infecție oculară manifestată prin: Tyndal+, hipopion, abces în vitros

- tardive legate de sideroză, calcoză care necesită extracția de urgență a CSIO

- tratament CSIO
  - spitalizare de urgență
  - anatoxină tetanică
  - antibioterapie pe cale generală
  - bilanț clinic şi radioimagistic adecvat
  - dirijarea pacientului în blocul operator cu
    - bilanț atent al leziunilor şi tratament adecvat
    - sutura plăgii
    - extracția CSIO
    - NICIODATĂ ENUCLEAȚIA GLOBULUI OCULAR ÎN URGENȚĂ (semnătură şi efectuarea ulterioară a enucleației dacă este necesară la 3-15 zile în al doilea timp operator)
  - tratament medical cu substanțele chelatoare – EDTA penicilamină pentru CSIO metalici de fier, cupru, descoperiți tardiv sau inextirpabili pentru a preveni metaloza
- extragerea CSIO
  - imediat în primele 24 de ore după accident
  - intervenția chirurgicală sub anestezie generală sau topică
  - extracția CSIO magnetici cu
    - electromagnetul extern (EME)
    - magnetul intraocular (MIO)
    - pensa de corp străin
  - extracția CSIO nemagnetici prin vitrectomie

Tratamentul în caz de CSIO

CSIO din CA	**- paracenteză** **- protecția endoteliului şi a cristalinului cu substanțe vâscoelastice** **- extracția CS cu MIO sau pensă fină (exp de capsulorexis)** **- mioza poate fi utilă**
CSIO cristalinian	**- superficiali – se extrag cu pensa sub protecție de vâscoelastic** **- profunzi – extracția cristalinului cu posibila implantare per primam a cristalinului artificial**
CSIO vitreean	**- dacă este liber în vitros şi nu dă leziuni retiniene – extracție cu EME** **- dacă este hemoftalmus – vitrectomie**
CSIO retinian	**- vitrectomie atentă, eliberarea CSIO şi extracție cu pensa sau MIO**

CSIO subretinian	**- vitrectomie atentă (să nu rămână vitros în zona CS)** **- dacă retina este detașată** **➢ retinotomie de dimensiuni mici în periferie unde vitrosul este decolat (superior) la distanță de vasele mari** **➢ MIO pentru extracție** **- dacă retina este atașată – retinotomie deasupra CSIO** **- plaga retiniană și retinotomia vor fi înconjurate de baraj laser**
CS coroidieni – intrasclerali	**pot produce** **- decolare accidentală a retinei intraoperator** **- efracția peretelui scleral cu risc de încarcerare retiniană** **- vitreoretinopatie proliferativă severă postoperator care necesită corioretinotomie profilactică**

CORP STRĂIN ORBITAR (CSO)

- poate fi suspicionat CSO în prezența unei plăgi palpebrale sau a unei plăgi oculare biperforante
- în prezența unui CSO metalic RMN este formal contraindicat
- CSO pot migra în țesutul celulograsos, pot da episoade de celulită orbitară sau abcese septice orbitare
- examenul clinic evidențiază circumstanțele de traumatism, natura, localizarea CSO
- examenul oftalmologic necesită cercetarea existenței unei plăgi la nivelul globului ocular
- semne de gravitate în prezența unui CSO sunt:
  - exoftalmie cu
    - ➢ emfizem
    - ➢ hemoragie
    - ➢ infecție
    - ➢ inflamație granulomatoasă
  - scăderea importantă a AV

Conduita in caz de CSO

B.C.U. „M. EMINESCU" IAȘI

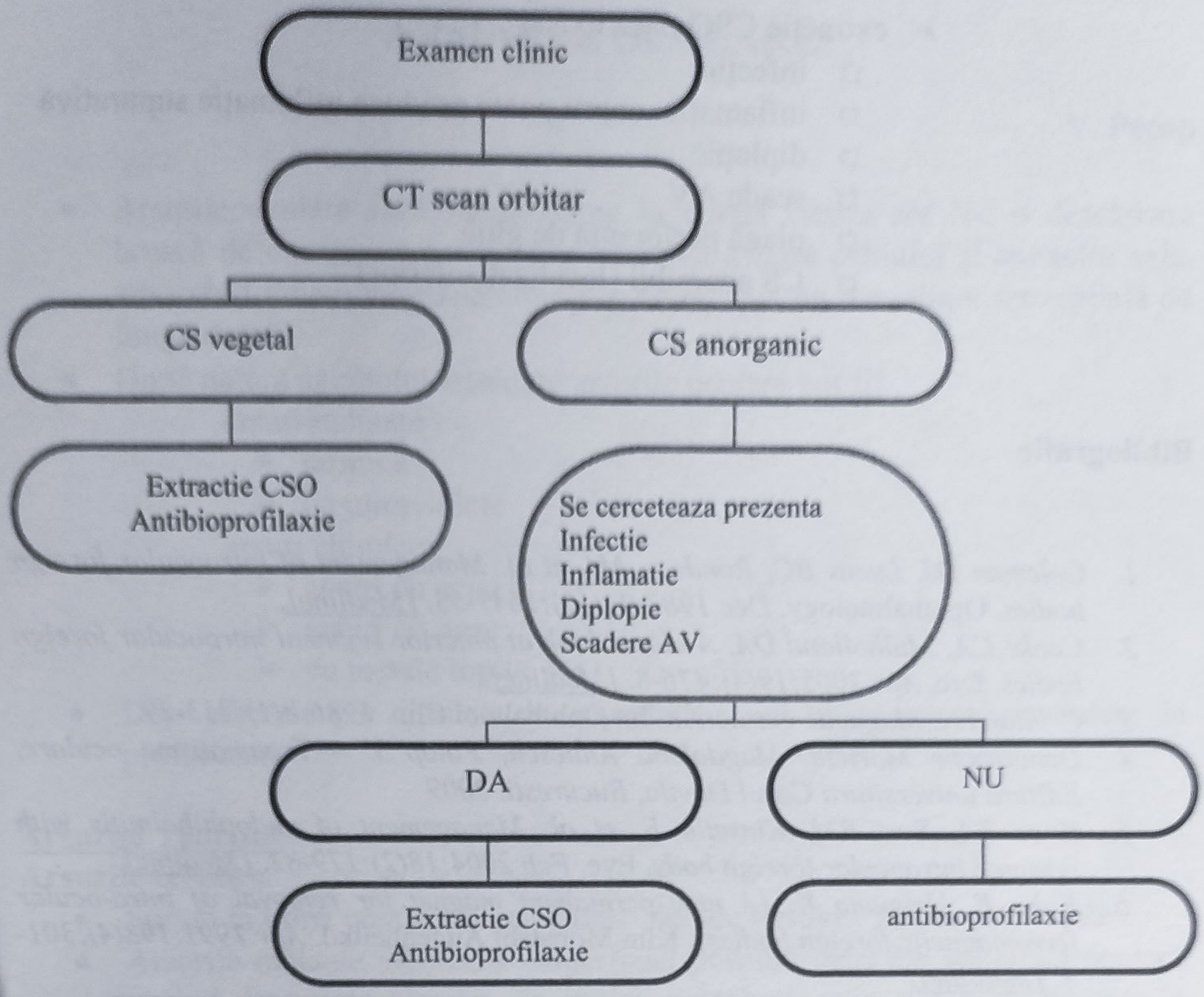

- **Corp străin vegetal**
  - are risc de infecție mai mare
  - CT scan arată
    - ➢ în stadiu acut – aspect hipodens
    - ➢ în stadiu cronic aspect hiperdens
  - tratament
    - ➢ vaccinare antitetanică
    - ➢ antibioprofilaxie
    - ➢ extracția corpului străin
- **Corp străin anorganic**
  - poate fi sticlă, plastic, piatră, metal
  - are risc infecțios mai redus
  - CI – RMN dacă este metal
  - CT scan
    - ➢ metal - imagine hiperdensă cu prezența de artefacte
    - ➢ sticlă - imagine hiperdensă fără artefacte
  - tratament
    - ➢ antibioterapie cu spectru larg (pentru stafilococ aureus, epidermidis, streptococ, germeni gram negativi)

- extracţie CSO dacă există
  - infecţie
  - inflamaţie: cupru poate produce inflamaţie supurativă
  - diplopie
  - scade AV
  - plagă perforantă de glob
  - CS accesibil (localizat anterior)

Bibliografie

1. *Coleman DJ, Lucas BC, Rondeau MJ, et al. Management of intraocular foreign bodies.* Ophthalmology. *Dec 1987;94(12):1647-53. [Medline].*
2. *Cooke CA, Mulholland DA. A closer look at anterior segment intraocular foreign bodies.* Eye. *Apr 2005;19(4):476-8. [Medline].*
3. *Cridland N. Magnetic extraction.* Int Ophthalmol Clin. *1986;8(1):213-29.*
4. *Dumitrache Marieta, Magdalena Anitescu, Potop V – Traumatisme oculare, Editura universitara Carol Davila, Bucuresti, 2009*
5. *Knox FA, Best RM, Kinsella F, et al. Management of endophthalmitis with retained intraocular foreign body.* Eye. *Feb 2004;18(2):179-82. [Medline].*
6. *Kuhn F, Heimann K. [A new permanent magnet for removal of intra-ocular ferromagnetic foreign bodies].* Klin Monatsbl Augenheilkd. *Apr 1991;198(4):301-3. [Medline].*
7. *Kuhn F, Mester V, Morris R. Intraocular foreign bodies. In:* Ocular Trauma: Principles and Practice. *New York: Thieme; 2002:235-263.*
8. *Kumar A, Kumar V, Dapling RB. Traumatic cataract and intralenticular foreign body.* Clin Experiment Ophthalmol. *Dec 2005;33(6):660-1. [Medline].*
9. *MacEwen CJ. Eye injuries: a prospective survey of 5671 cases. Br J Ophthalmol 1989; 73(11): 888-94*
10. *MacEwen CJ. Eye injuries: a prospective survey of 5671 cases.Br J Ophthalmol 1989; 73:888-894.*
11. *MacEwen CJ. Sports associated eye injuries: a casualty department survey. Br J Ophthalmol 1987; 71(9): 701-5*
12. *Negral AD, Thlefors B. The global impact of eye injuries. Ophthalmic Epidemiology, 1998:5(3):143-169.*
13. *Negrel AD, Thylefors B. The global impact of eye injuries. Ophthalmic Epidemiol 1998; 5(3): 143-69*
14. *Potts AM, Distler JA. Shape factor in the penetration of intraocular foreign bodies.* Am J Ophthalmol. *1986;100:183-187.*
15. *Smiddy WE, Hamburg TR, Kracher GP, et al. Contact lenses for visual rehabilitation after corneal laceration repair.* Ophthalmology. *Mar 1989;96(3):293-8. [Medline].*

ARSURILE OCULARE

V. Potop

- Arsurile oculare sunt traumatisme în cursul cărora are loc o descărcare bruscă de energie radiantă sau chimică asupra ochiului şi anexelor sale, amorsând fenomene fiziopatologice complexe, cu o evoluţie secvenţială de lungă durată.
- După natura agentului etiologic arsurile oculare pot fi:
  - arsuri radiante :
    - termice
    - cu ultraviolete
  - arsuri chimice:
    - arsuri cu acizi
    - arsuri cu baze
    - cu metale topite.
- Deşi efectele par limitate la suprafaţă , pot apare necroze celulare în profunzime .

Arsurile radiante

Arsurile termice

- Survin în urma contactului cu gaze , lichide fierbinţi sau metale topite .
- Arsurile radiante afectează superficial porţiuni mari din suprafaţa oculară putând determina afectări ale staticii palpebrale prin cicatricile pe care le induc, leziuni corneene şi rareori perforaţii corneene; în unele situaţii în urma unor incendii corneea este mai afectată decât pleoapele, în aceste situaţii subiectul fiind nevoit să ţină ochii deschişi pentru a ieşi din flăcări.
- Simptome – în formele superficiale sunt simptomele unei eroziuni corneene :
  - fotofobie
  - hiperlăcrimare
  - durere
  - senzaţie de corp străin .
- Obiectiv :
  - afectări ale corneii şi conjunctivei mergând de la keratită punctată superficială difuză până la dezepitelizare corneeană completă
  - mioză
  - semne de ciclită .
  - fornixurile conjunctivale pot conţine corpi străini, resturi de metal sau plastic
- **Se va acorda o atenţie sporită arsurilor din incendii când genele par intacte şi cornea este dezepitelizată**
- Tratament:

- arsurile termice se vor aborda în urgență
- uneori acestea survin în urma unor explozii, necesitând eversia pleoapelor şi îndepărtarea corpilor străini şi a resturilor tisulare necrozate prin irigații oculare cu ser fiziologic, soluție Ringer
- profilaxia tetanosului
- antinflamatorii nesteroidiene
- antibiotice topic unguent -norfloxacin,bacitracină ,tobramicină
- pansament ocular sau lentilă de contact terapeutică
- cicloplegice
- analgezice

Arsurile cu ultraviolete

- Determină o keratită punctată superficială inițial asimptomatică , ulterior (după câteva ore) foarte dureroasă .
- Survin cel mai frecvent în urma sudurii cu arc voltaic fără ochelari de protecție, dar şi la cei care petrec mult timp pe suprafețe inzăpezite (orbirea zăpezii) sau pe mare fără protecție
- Diagnosticul se pune pe anamneză şi examen clinic
- Tratament
  - anestezice topic
  - unguent antibiotic
  - cilcoplegice
  - lentilă de contact terapeutică

Arsuri electrice – pot produce

- congestie conjunctivală
- keratită punctată cu opacități interstițiale difuze
- inflamație iriană şi ciliară
- după 2-4 luni poate dzvolta cataractă electrică
- hemoragii retiniene multiple
- nevrită optică

<u>Arsurile chimice</u>

- **Arsurile oculare chimice reprezintă urgențe oftalmologice severe şi imediate .**
- **Orice substanță chimică poate avea efecte iritative asupra ochiului, dar acizii concentrați si bazele aplicate asupra ochiului au efecte invalidante .**
- Consecintele arsurilor oculare depind de :
  - natura agentului chimic
  - suprafața expusă la agentul chimic
  - durata expunerii
  - concentrația şi puterea de penetrare a acestuia

- modul de reacţie al structurilor lezate .

- După natura egentului chimic există arsuri cu acizi şi arsuri cu baze.

Arsurile cu acizi

- Acizii ajunşi la suprafaţa oculară disociază în ioni de hidrogen şi anioni .
  - hidrogenul scade pHul local şi determină leziuni directe ale suprafeţei oculare
  - anionii determină denaturarea şi precipitarea proteinelor **autolimitând astfel pătrunderea lor în profunzime**

- arsurile cu acizi prezintă leziuni maxime de la început; Ac sulfuric, clorhidric, azotic produc coagularea proteinelor la suprafaţa ţesutului lezat, cu o penetrabilitate redusă a substanţei caustice
- arsurile cu acizi determină un aspect de sticlă mată a epiteliului corneean prin precipitarea proteinelor
- excepţie face acidul fluorhidric, care prin particularităţile fluorului anionic cu o penetrabilitate şi o toxicitata aparte, face ca arsurile determinate de acest acid să aibă cursul unor arsuri bazice .
- simptomatologia este dominată de durere
- clinic
  - hiperemia conjunctivală este mixtă – periferică şi perikeratică şi exprimă gradul atingerii lezionale corneene şi conjunctivale
  - testul colorat evidenţiază leziunea epitelială
  - ischemia conjunctivală este evidenţiată printr-o zonă albă asociată uneori cu chemozis (semn de gravitate)

Arsurile cu baze

- sodă caustică, hidroxid de sodiu – dau arsură extrem de gravă pentru că acţionează în profunzimea ţesuturilor
- acţiunea caustică pe suprafaţa oculară ese progresivă şi gravă deoarece substanţa bazică penetrează corneea şi traversează mediile oculare
- Bazele disociază la nivelul suprafeţei oculare în ionul hidroxil şi un cation .
  - Pătrund în CA aproximativ în 5-15 minute afectând irisul, cristalinul, corpul ciliar şi trabeculul
  - Acţiunea este mai puţin brutală decât a acizilor, dar mai lentă, mai durabilă, mai periculoasă producând necroză de lichefiere
  - Hidroxilul reacţionează cu lipidele din membranele celulare, pe care le saponifică distrugând celulele şi favorizând penetrarea sa în adâcime producând şi hidroliza colagenului stromal.
  - Cationii interacţionează cu glicozaminoglicanii si cu grupările carboxil(COOH) de la nivelul colagenului stromal. Hidrogenarea glicozaminoglicanilor produce pierderea clarităţii stromei.
  - Hidrogenarea fibrilelor de colagen provoacă scurtarea şi îngroşarea acestora, distrugând structura tridimensională a reţelei trabeculare. Alături de eliberarea de prostaglandine, acest fenomen este

responsabil de **creşterea tensiunii intraoculare, simptom întâlnit imediat după accidentele cu alcali.**

- În funcţie de gradul de penetrare se pot produce distrugeri la nivelul următoarelor ţesuturi :
  - epiteliul cornean şi conjunctival
  - membrana bazală
  - stroma corneană
  - terminaţiile nervoase
  - endoteliul cornean
  - epiteliul cristalinului
  - epiteliul trabeculului
  - reţeaua vasculară de la nivelul conjunctivei, episclerei, irisului şi corpului ciliar.
- În absenţa spălăturilor oculare de urgenţă, severitatea leziunilor oculare este importantă în arsurile cu baze producându-se
  - necroză ischemică conjunctivală
  - anestezie corneeană sectorială sau totală
  - keratită profundă torpidă marcată prin dezvoltarea unei neovascularozaţii în care vindecarea conduce la leucom vascularizat
  - uveită torpidă care se complică uneori cu o cataractă şi este excepţional responsabilă de ftizie de glob prin hipertonie profundă
- vindecarea se realizează lent cu eventuale sechele prin distrugeri severe ale conjunctivei
  - tulburări de film lacrimal prin afectarea celulelor mucoase
  - opacităţi corneene
  - stenoză canalicul lacrimal
  - entropion
  - cicatrici conjunctivale
- necrozele ţesutului conjunctival generează şi întreţin inflamaţia care întârzie regenerarea tisulară
- Dacă pH-ul extern este readus la normal, pH-ul umorii apoase poate reveni la valorile fiziologice în următoarele treizeci de minute până la trei ore, acest interval de timp fiind variabil în funcţie de gradul de penetrare al agentului chimic.
- Distrugerile de la nivelul epiteliului corpului ciliar produc
  - scăderea secreţiei de ascorbat
  - reducerea concentraţiei sale la nivelul camerei anterioare
  - se poate compromite refacerea stromei si sinteza ulterioară de colagen la nivelul keratocitelor corneenee.
- La valoarea pH-ului egală cu 11,5, persistentă mult timp pot apare:
  - distrugeri ireversibile ale mucopolizaharidelor
  - tumefacţia fibrelor de colagen
  - keratocitele coagulate dispar, stroma e devitalizată
  - în final se poate produce hipotonie sau chiar ftizie oculară .

Rolul țesuturilor oculare în patogenia leziunilor

Epiteliul cornean

- conține 5-6 straturi de celule epiteliale fără celule caliciforme si keratinizare
- intervine în apararea fizică şi în funcţia keratocitelor stromale secretând cytokine care inhibă colagenaza I stromală , factorul de creştere epitelială şi factorul transformator al cresterii alfa-2 ,
- este necesar epitelizarea cât mai rapidă a corneii pentru prevenirea leziunilor autolitice ale stromei sale .
- celulele epiteliale pot secreta colaganaza tip V cu rol în liza colagenului alterat .
- stroma şi membrana bazală secretă citokine şi factori de creştere care au rol trofic pentru epiteliul cornean.

Epiteliul limbic

- celulele bazale ale epiteliului limbic, asemănătoare celulelor stem sunt sursa de înnoire continuă a epiteliului cornean în condiții fiziologice şi patologice.
- celulele stem limbice sunt
  - nediferențiate şi au rol în refacerea şi înnoirea continuă a epiteliului cornean
  - celule cu multiplicare tranzitorie rapidă, dar limitată;

Epiteliul conjunctival

- asigură stabilitatea filmului lacrimal şi aderența sa de stratul superficial al celulelor epiteliului cornean
- conține celule caliciforme cu rol în producerea de mucus
- când epiteliul cornean şi cel limbic au fost distruse în totalitate reepitalizarea corneii se face pornind de la epiteliul conjunctival .
- celulele acestui epiteliu vor suferi o tranformare fenotipică numită *transdiferențiere*. Astfel epiteliul conjunctival de tip columnar se va transforma în unul pseudostratificat scuamos cu reducerea celulelor caliciforme şi asemănarea tot mai mare cu epiteliul cornean .
- după arsurile severe acest epiteliul va permite apariția neovaselor şi dezvoltarea celulelor caliciforme .

Stroma corneană

- reprezintă 90% din grosimea corneii fiind constituită în cea mai mare parte din colagen de tip i.
- keratocitele reprezintă 2% din stroma corneii dar au funcții foarte importante :
  - sintetizează colagenul stromal şi glicozaminoglicani.
  - glicozaminoglicanii au rol în fixarea apei în stromă reglând gradul de hidratare a acesteia şi implicit în transparența corneii .
  - produc metaloproteinaze stromale; sunt nouă tipuri de metaloproteinaze sau colagenaze. Unele intervin în degradarea

colagenului normal altele a celui alterat. Ele au rol important în procesele de liză şi cicatrizare corneană după arsuri

- în stroma corneană există şi inhibitori ai colagenazelor.Din raportul acestor inhibitori cu colagenazele, vindecarea corneii poate evolua spre fibroză sau autoliză .
- un inhibitor important al colagenazei stromale este o alfa-2 globulină prezentă în sânge , şi reprezintă cel mai important anticolagenazic plasmatic .
- în cursul arsurilor oculare keratocitele stromale se multiplică mai ales in zonele subiacente epiteliului cornean intact.
- pentru o vindecare cât mai rapidă a stromei este necesară o refacere cât mai precoce a epiteliului cornean .
- când aceasta nu se produce, pot surveni perturbări severe ale homeostaziei intrinseci a colagenolizei şi colagenogenezei cu perforare aseptică a corneii .

Examenul clinic

- Va fi amânat până la neutralizarea suprafeţei oculare prin irigaţie continuă cu ser fiziologic, soluţie Ringer sau soluţie amfoterică (Diphoterine) până la obţinerea unui pH neutru al suprafeţei oculare când se va efectua un examen clinic amănunţit; soluţiile hipotone cum ar fi apa favorizează pătrunderea substanţei corozive în cornee pentru că osmolaritatea este de 420mOsm/l
- va fi corelat cu o anamneză atentă vizând circumstanţele accidentului, substanţa implicată, concentraţia sa, timpul scurs până la primul ajutor
- Simptome:
  - dureri oculare extreme
  - fotofobie
  - hiperlăcrimare
  - scăderea vederii
- examenul obiectiv iniţial se va efectua după o anestezie topică prealabilă care va creşte confortul şi cooperarea pacientului; se pot evidenţia
  - ochi roşu cu chemozis
  - paloare la nivelul limbului expresie a ischemiei, întinderea în circumferinţă este un factor de prognostic al lezării celulelor stem .
  - resturi de substanţă în fornixurile conjunctivale, care, cu excepţia varului nestins, acestea se vor îndepărta prin irigaţie sau extracţie cu pensa în cazul resturilor solide
  - în cazul varului nestins se folosesc pufuri de aer
  - dezepitelizări corneoconjunctivale de întindere variabilă şi ulceraţii corneene; o dezepitelizare completă a corneei nu prinde fluoresceină atât de rapid ca un defect epitelial, de aceea dacă testul cu fluoresceină este negativ iniţial, se va repeta mai târziu
  - începeţoşare stromală de grade variabile gradul 0 cornee transparent - grd.5 cornee opacă total

- reacţii inflamatorii în CA ; de la discret Tyndal la o reacţie fibrinoidă în funcţie de pătruderea agentului în profunzime .
- creşterea presiunii oculare .(TIO nu poate fi măsurată în aceste condiţii, dar este posibil controlul digital deoarece creşterile tensionale survin prin retracţia colagenului trabecular

- **Fiecare fază are anumite fenomene fiziopatologice în funcţie de gradul arsurii .Evaluarea acestor fenomene ne ajută la precizarea gradului arsurii pe lângâ evaluarea anatomică iniţială .**
- **Există un tip de vindecare în strictă relaţie cu gradul arsurii în fiecare fază .**
- Evoluţia arsurilor chimice cuprinde patru etape distincte fiziopatologice şi clinice (J.Mc. Culley) :
  - *faza imediată*
  - *faza acută –(zilele 0-7)*
  - *faza vindecării primare-(zilele 7-21)*
  - *faza vindecării tardive (după ziua 21)*

<u>Faza imediată</u>

- Aspecte clinice constatate imediat după accident sunt legate de
  - Aria afectată - Întinderea ariei afectate se determină cu acurateţe prin examenul colorării cu fluoresceină
  - Gradul de penetrare - Gradul de penetrare la nivel corneean poate fi estimat prin evaluarea pierderii clarităţii stromale
    - ➢ Profunzimea afectării conjunctivale se urmăreşte prin observarea directă a ischemiei şi/sau necrozei la nivelul conjunctivei bulbare şi limbului
    - ➢ În determinarea afectării conjunctivale şi intraoculare este utilă efectuarea angiografiei cu fluoresceină a segmentului anterior, înregistrându-se severitatea ischemiei
  - Toxicitatea relativă a substanţei în cauză

- După gravitatea lor arsurile oculare sunt:

Arsuri de gradul I – uşoare – care pot produce leziuni minime ale pleoapelor, conjunctivei şi corneei, leziuni care se vindecă rapid, cu minim de tratament.

- Subiectiv pacientul prezintă:
  - ➢ dureri oculare reduse
  - ➢ lăcrimare
  - ➢ fotofobie
- Obiectiv:
  - ➢ tegumentele pleoapelor sunt congestionate
  - ➢ conjunctivă hiperemiată
  - ➢ corneea dezepitelizată
  - ➢ nu apare opacifiere corneană sau ischemie a limbului.

- Prognosticul este excelent cu vindecare completă.

Arsuri de gradul II, sunt mai profunde, mai întinse, mai grave

- Subiectiv:
  - dureri oculare mai intense
  - lăcrimare
  - fotofobie
  - scăderea acuității vizuale
- Obiectiv:
  - congestie palpebrală
  - edem palpebral
  - chemozis conjunctival cu zone de necroză
  - dezepitelizare corneană
  - edem cornean cu pliuri descemetice
  - detaliile irisului pot fi vizibile
  - ischemia limbului cuprinde mai puțin de 1/3
- Prognosticul ocular este bun, producându-se reepitelizare precoce și recuperare lentă a clarității stromei.

Arsuri de gradul III, sunt însoțite de:

- Subiectiv:
  - durere oculară intensă
  - lăcrimare
  - fotofobie
  - scădere importantă a vederii
- Obiectiv:
  - zone întinse de necroză palpebrală şi conjunctivală
  - edem şi ulcerații corneene
  - opacifiere corneană importantă care nu permite evidențierea detaliilor iriene
  - reacție inflamatorie a irisului şi corpului ciliar
  - ischemie limbică 1/3-1/2.
- Prognosticul este rezervat.

Arsuri de gradul IV în care:

- Obiectiv :
  - corneea este opacă
  - irisul şi pupila nu se disting
  - ischemia afectează mai mult de jumătate din suprafața limbului fiind însoțită de necroză a sclerei şi conjunctivei proximale cu afectarea segmentului anterior şi a întregii suprafețe oculare

Gradul afecțiunii	Suprafața limbului afectată	Estimare procentuală	Prognostic
I	-	0%	foarte bun
II	<1/3	3-30%	Bun
III	1/3-1/2	31-50%	Rezervat
IV	>1/2	50-100%	Infaust

Faza acută

- *Arsurile de gradul I* se vindecă de obicei fără incidente majore în faza acută.
- *Arsurile de gradul II* prezintă reepitelizare precoce şi recuperare lentă a clarității stromei
- *Arsurile de gradul III şi IV* sunt caracterizate de lipsa sau minima reepitelizare, proliferare precoce a keratocitelor, prezența primului val de celule inflamatorii, producţie minimă sau deloc a colagenazelor şi absența neovascularizației.

Faza vindecării primare

- *Arsurile de gradul I* sunt aproape vindecate
- *Arsurile de gradul II* ;
  - refacerea epiteliului normal în porțiunile cu celule stem intacte.
  - înaintarea celulelor stem limbice nu depăşeşte de obicei axul visual; în cadranele cu pierdere de celule stem
  - epitelizarea se poate produce pe baza epiteliului conjunctival cu neovascularizație tranzitorie.
- *Arsurile de gradul III şi IV*
  - datorită pierderii totale de celule stem, refacerea epiteliului se bazează în totalitate pe rata lentă a migrării celulelor epiteliului conjunctival spre cornee.
  - în condițiile lipsei sau minimei reepitelizări, regiunea limbului are un aspect surprinzător de normal şi o cornee relativ clară, ceea ce poate induce în eroare medicul față de consecințele serioase ale piederii de celule stem.
  - datorită distrugerii masive şi necrozei epiteliului conjunctival proximal, şi în unele cazuri si a celui distal, asociată cu ischemie, aspectul clinic nu se poate modifica prea mult pe parcursul acestei faze, mai ales dacă nu au fost făcute din timp debridări precoce ale ţesutului necrotic sau transplant conjunctival .

Faza refacerii tardive

- la începutul fazei de vindecare precoce, inflamația, sinteza de colagen, colagenaze și activarea enzimatică sunt mult crescute

- În această fază pe baza vindecării epiteliale care s-a făcut până în acest stadiu, este posibilă încadrarea afecțiunilor într-un anumit **tip de vindecare**.
- ***Tipul 1 de vindecare: refacere epitelială normală***
  - corespunde gradului I de afectare a celulelor stem limbice,
  - are o reepitelizare completă începând din faza refacerii tardive.
  - epiteliul cornean va fi normal din punct de vedere clinic şi fenotipic.
  - afectarea celulelor caliciforme este neobişnuită în arsurile de gradul I, când este prezentă, se poate manifesta prin secreție anormală de mucus cu disfuncție tranzitorie a filmului lacrimal, şi patologie a epiteliului cornean central.
- ***Tipul 2 de vindecare: diferențiere întârziată*** - Tipul 2 de vindecare, corespunzând gradului al II-lea de afectare a celulelor stem, se caracterizează prin
  - reepitelizare completă în cadranele unde celulele stem ale limbului sunt păstrate
  - cu defecte segmentare de epitelizare în sectoarele cu distrugeri complete de celule stem limbice de la începutul fazei de vindecare tardivă.
  - dacă vindecarea nu se definitivează în acest stadiu, reepitelizarea întârzie apare panus vascular, datorită originii conjunctivale a epiteliului regenerativ.
  - asocierea unei distrugeri de celule caliciforme determină disfuncții ale suprafetei oculare, ce pot persista saptamâni sau luni de zile, după încheierea reepitelizării
- ***Tipul 3 de vindecare: panus fibrovascular***
  - este în concordanță cu gradul III al arsurilor oculare
  - prezintă reepitelizare minimă sau chiar absentă în primele trei săptămâni de la accident, deşi aspectul conjunctivei poate fi aproape normal şi corneea "înşelător" transparentă
  - anticiparea modelului de vindecare ulterioară în acest stadiu se poate baza pe statusul clinic al epiteliului corneean
  - pentru cazurile neglijate din punct de vedere chirurgical, definitivarea proceselor fiziopatologice poate continua luni de zile
  - panusul fibrovascular cornean, avansează
  - în situații cu pierdere totală de celule stem, se dezvoltă: panus fibrovascular, neovascularizație corneană stromală şi creştere conjunctivală lentă – care pot pune probleme semnificative în reabilitarea ulterioară
- Tipul ***4: ulcerație corneană aseptică*** - corespunde gradului al IV-lea de arsură oculară şi se caracterizează prin :
  - lipsă epitelială la nivelul corneei şi a conjunctivei proximale
  - ischemie şi necroză conjunctivală si limbică

- ulcer aseptic – în aceste condiţii, distrugerea enzimatică ce produce ulcer corneean aseptic ar putea fi deja amorsată din faza refacerii epiteliale precoce; în lipsa unor intervenţii prompte chirurgicale acest fenomen va apărea sigur în faza refacerii tardive

Complicaţii

- *infecţie* nu este redutabilă în conditiile antibioticelor actuale .
- *p*ericolul maxim în arsurile medii şi severe este *perforaţia corneii* - Perforaţia corneii depinde de echilibrul între inhibiţia şi stimularea colagenazelor stromale
- colagenazele stromale sunt inhibate de epiteliul cornean de aceea *reepitelizarea cât mai precoce a corneii* devine obiectivul primordial al tratamentului
- reepitelizarea depinde *de integritatea filmului lacrimal*
- *p*olimorfonuclearele pot elibera colagenaze de acea *combatera inflamaţiei oculare* poate preveni perforarea corneii , proteja endoteliul şi transparenţa corneii

Tratament

- TRATAMENTUL unei arsuri trebuie să realizeze:
  - neutralizarea agentului caustic
  - calmarea durerilor şi sedarea bolnavului
  - prevenirea infecţiilor oculare
  - restabilirea transparenţei corneene şi a integrităţii fundurilor de sac
  - conjunctivale şi a pleoapelor
- Prognosticul arsurilor chimice este în funcţie de:
  - proprietăţile fizico-chimice ale agentului nociv
  - intensitatea şi durata contactului dintre agentul nociv şi ochi
  - rapiditatea institutirii tratamentului
- **Obiectivele tratamentului în arsuri**
  - refacerea integrităţii anatomo-functionale a ţesuturilor afectate ar reprezinta idealul obţinut în tratamentul arsurilor .
  - obiectivul ideal nu este realistic în toate cazurile - în arsurile moderate acesta poate fi atins dar în cele medii şi severe nu

Tratamentul arsurilor chimice – trebuie instutuit de urgenţă (chiar la locul accidentului)

- se va face bilanţul leziunilor pentru a aprecia gravitatea bolii urmărindu-se
  - starea conjunctivei
    - roşeaţa conjunctivală este sinonim cu hiperemia reacţională cu un prognostic bun
    - necroza ischemică prin coagulare intravasculră este expresia unei arsuri grave cu prognostic rezervat

- starea sensibilității corneene - anestezia corneeană profundă anunță o tulburare trofică torpidă

Faza imediată

Irigație oculară

- Unul dintre principalii factori determinanți ai rezultatului final al arsurilor chimice oculare este reprezentat de durata contactului dintre agentul chimic și suprafața oculară.
- Datorită localizării profunde și a locului relativ protejat al celulelor stem limbice, este posibil ca distrugerea acestora să fie evitată printr-o irigare oculară promptă și abundentă, chiar la locul accidentului sau dacă este posibil cu substanțe tampon pentru a elimina substanța caustică și pentru a dilua substanța chimică
  - în momentul prezentării pacientului în urgență , se începe imediat irigarea globilor oculari.
  - spălarea manuală directă la nivelul ochiului și în fundul de sac conjunctival se face în timp ce globul ocular este ținut deschis cu ajutorul unui blefarostat.
  - se recomandă spălarea timp de 15-30 de minute, bazându-ne pe faptul că suprairigarea ochiului cu suferință chimică este practic imposibilă.
  - în cazul în care, după acest interval de timp pH-ul lacrimal din fornixul conjunctival nu revine la normal, trebuie continuată procedura de spălare.
  - dacă pH-ul se menține ridicat în ciuda irigării continue, pleoapele trebuie eversate, pentru căutarea și îndepărtarea cu o pensă a fragmentelor de material chimic restante la nivelul ochiului

Debridarea

- Îndepărtarea epiteliului cornean necrotic este necesară pentru a permite reepitelizarea normală, indiferent de gradul afecțiunii chimice.
- În cazurile severe, când se asociază necroza țesutului conjunctival și a celui subconjunctival, debridarea este absolut necesară pentru îndepărtarea unui posibil focar de inflamație continuă, generat de materialul caustic restant la nivelul ochiului.
- Acesta ar reprezenta un loc de acumulare a leucocitelor PMN și a leucocitelor mononucleare, deci o sursă de eliberare continuă a enzimelor proteolitice

Paracenteza CA

- Reducerea pH la nivelul suprafeței oculare nu are aceeași eficiență asupra CA . Efectuarea unei paracenteze la microscop și refacerea CA poate avea un efect benefic asupra evolutiei ulterioare a leziunilor (beneficiu incert)

Faza acută

Antibioterapie topică ; antibiotic cu spectru larg ex.fluoroquinolone –ofloxacin, norfloxacin

Cicloplegice

- se va evita Fenilefrina care poate accentua ischemia perilimbică .

Corticoterapia topică .

- în primele 6 zile se pot folosi corticosteroizii topic cu efect puternic antinflamator
- după această perioadă creşte activitatea colagenazelor şi steroizii sunt contraindicaţi .
- **medicaţia corticosteroidă** reduce infiltrarea celulelor inflamatorii şi stabilizează membranele lizozomale şi cele citoplasmatice ale leucocitelor PMN. Corticoizii intervin în refacerea stromală acţionând asupra migrării keratocitelor în aria afectată şi asupra sintezei de colagen. Acestea permit refacerea tisulară şi împiedică apariţia ulceraţiei corneene. **Succesul în folosirea medicaţiei corticosteroide este reprezentat de optimizarea efectelor antiinflamatorii în primele 7-10 zile. Ulterior tratamentul cortizonic trebuie urmat paralel cu urmărirea semnelor de subţiere corneană şi la nevoie înlocuirea corticoizilor prin medicaţie anabolizantă.**

Hipotonizante oculare care scad producţia UA.

- *Inhibitori topici ai AC (Dorzolamidă , Brinzolamidă)*
- *Betablocante .*

Vitamina C .

- în cazul arsurilor cu alcali, s-a demonstrat beneficiul suplimentării vitaminei C, în vederea corectarii concentraţiilor scăzute ale acesteia în umoarea apoasă.
- administrarea vitaminei C scade incidenţa ulceraţiilor corneene.
- în arsurile grave, aplicările locale sunt mai eficiente decat tratamentul sistemic, datorită afectării epiteliului corpului ciliar cu reducerea transportului activ şi scăderea consecutivă a concentraţiei acidului ascorbic în camera anterioară.
- terapia locală sau sistemică nu opreşte progresia ulcerului deja instalat, ceea ce subliniază importanţa administrarii precoce a acesteia.
- *Vitamina C se va administra po 500 -1000mg de 3ori pe zi , sau topic , Ascorbat de sodium 10% 1pic la fiecare oră.*

Citratul

- are proprietăţi fizice asemănătoare ascorbatului (vitaminei C)
- este un chelator de calciu care scade concentratia intracelulara şi membranara a acestuia în leucocitele PMN
- are potenţial comparabil cu cel al acetilcisteinei în privinţa inhibării colagenazelor.
- aplicarea locală este superioară administrării sistemice.

- efectul său este contracarat prin administrarea de calciu Citratul de sodium inhibă migrarea PMN la locul ulceratiei şi eliberarea de protease de către acestea
- *se administrează Citrat de sodium 10% câte 1 pic la fiecare oră .*

Tetraciclina .

- derivaţii de tetraciclină s-au dovedit a fi eficienţi în reducerea activităţii colagenazelor şi a incidenţei ulceraţiei corneene în cazurile arsurilor cu alcali.
- efectul este independent faţă de proprietăţile sale antimicrobiene şi se datorează probabil legării zincului la nivelul situsului activ al enzimelor.
- derivaţii de tetraciclină inhibă de asemenea activitatea leucocitelor PMN.
- pot reduce indirect ulceraţia prin eliminarea compuşilor de oxigen generaţi de către leucocitele PMN, cum ar fi acidul hipocloros şi superoxid-dismutaza, proces prin care se previne astfel convertirea procolagenazei din stadiul inactiv în cel activ de colagenază distructivă.
- inhibiţia leucocitelor PMN explică eficacitatea medicaţiei cu tetraciclină în facilitarea reepitelizării, lucru dovedit prin modelele experimentale ale arsurilor chimice.
- pentru efectele sale anticolagenazice se utilizeaza topic-*sol.1% 1pic de 4 / zi , unguent 3% de 3 ori/ zi şi po ,Tetraciclină tb 250 mg de 4 ori / zi , Doxiciclină 100mg de 2 ori / zi*

Lentilă hidrofilă de contact terapeutică

- în arsurile de gradul I şi II aceasta favorizează epitelizarea
- lentilele de contact facilitează migrarea celulară si ajută la regenerarea substanţelor bazale şi la aderarea epiteliu-stromă
- au rol de protejare a suprafeţei oculare împotriva lezării prin efectul de mişcare al pleoapei. Acestea sunt slab tolerate pe un glob ocular afectat de arsura chimica. Cele de colagen au tolerabilitate scazuta şi pot fi chiar dăunătoare

<u>Faza subacută</u>

Antibioterapie topică datorită persistenţei riscului de suprainfectie.

Antiinflamatorii nesteroidiene- (AINS) – Indometacin topic, Diclofenac sunt inhibitori ai leucocitelor PMN, reduc eficient inflamaţia. AINS sunt un substituent eficace sau un adjuvant al medicaţiei corticosteroide în prima săptămână posttraumă, dar au şi efect anabolizant după prima săptămână. AINS au efecte aditive medicaţiei corticoide alături de care asigură tratamentul de bază în arsurile oculare.

Medicaţia anabolizantă

- Steroizii progestativi
  - au potenţial antiinflamator mai redus comparativ cu medicamentele corticosteroide

- efect minim asupra procesului de refacere stromală şi a sintezei de colagen.
- sunt eficienţi în reducerea ulceraţiei corneene.
- pot înlocui corticosteroizii după zilele 7-10, când trebuie controlată inflamaţia, dar nu se doreşte împiedicarea refacerii stromale corneene.
- *Medroxiprogesteronul* administrat sistemic, local sau subconjuctival are potenţial anticolagenolitic. Proprietatea sa de a inhiba neovascularizaţia poate fi de folos în procesele de transdiferenţiere ale epiteliului suprafetei oculare în stadiile incipiente dupa arsuri chimice şi pentru reabilitarea vederii în stadiile tardive

Cicloplegice .

- Previn spasmul ciliar
- Stabilizează permebilitatea vaselor sanguine reducând astfel inflamaţia
- Homatropină sol 5% sau 2% 1pic x2/zi, Scopolamină 0,25% 1picx2/zi

Hipotonizante topice şi control HIO

Simulatori ai proceselor reparatorii corneene

- Pentru reducerea activităţii colagenazelor şi a incidenţei ulceraţiei corneene
- Vitamina C po şi ascorbat sodic topic.
- Citrat de sodium topic
- Tetraciclină topic şi po .

Tratament anticolagenazic .

- *N-Acetilcisteină (Mucomyst)* sol.10% 1pic/oră .
- *ser autolog* conţinând alfa-2 Macroglobulina cel mai peternic inhibitor seric al colagenazelor .

Prevenirea infecţiei

Vasodilatatoare local

Anticoagulante – heparină

Lacrimi artificiale

Lentilă de contact terapeutică .

Menţinerea supleţii fornixurilor conjunctivale şi prevenirea progresiei simblefaronului

- cu ajutorul unei baghete de sticlă cu unguent antibiotic se rup zilnic sinechiile de la nivelul fornixurilor .

Transplantul de membrană amniotică

- Prelevarea membranelor amniotice se face de la placentele rezultate in urma operatiilor de cezariană, din care se extrag foiţe de ţesut cu dimensiuni de 10x10 cm, care se pun apoi într-un mediu de cultură cu celule corneene. Lambourile astfel obţinute trebuie manipulate ca orice alt ţesut destinat transplantării
- Această metodă de transplant ocular
  - sporeşte confortul pacientului
  - promovează reepitelizarea normală

  - inhibă procesele inflamatorii, prevenind astfel apariţia sechelelor oculare.
- Transplantul de membrană amniotică este util în cazul arsurilor chimice cu ischemie limbica severă, precum şi în cazul arsurilor termice acute.
  - în cazul arsurilor moderate, transplantul reface rapid atât suprafaţa corneană, cât şi cea conjunctivală.
  - în arsurile severe
    - membrana amniotică transplantată reface suprafaţa conjunctivală
    - reduce inflamaţia de la nivelul limbului
    - nu poate preveni deficitul de celule stem.
- Este necesar efectuarea precoce a unui transplant de celule stem limbice.Succesul transplantului s-a evidenţiat prin folosirea anticorpilor împotriva colagenului tip IV şi VII, întalnit şi in membrana amniotică crioprezervată.

Transplantul celulelor stem limbice

- Transplantul de celule stem limbice este singura tehnică disponibilă în mod curent pentru a restabili fenotipul normal cornean, în evoluţia timpurie a arsurior oculare de gradul III sau IV.
- Tehnica modernă implică recoltarea a două lambouri de epiteliu cornean limbic periferic, precum şi a unor segmente corespunzătoare de conjunctivă de la nivelul limbului.
- Prelevarea se poate face de tip
  - autografă - lambou extras de la nivelul ochiului afectat sau de la ochiul controlateral mai puţin afectat
  - alografă - ţesut extras de la o rudă apropiată.
- Daca operaţia este efectuată cât mai devreme în timpul tratamentului, grefa poate fi transferată la nivelul globului ocular, fără a fi absolut necesară keratectomia superficială ca manevră preoperatorie
- în cazul arsurilor oculare de gradul IV, unde extinderea, anterior operaţiei, a unei surse vasculare apropiate către regiunea limbului prin tenoplastie este vitală pentru asigurarea viabilităţii transplantului, care se realizează înainte sau odată cu transplantul de celule stem.
- Efectuarea unui transplant cu celule stem după primele trei săptămâni post-traumă oferă potenţialul teoretic al unui fenotip normal al suprafeţei oculare prin optimizarea modelului de vindecare, fără panus fibrovascular sau reabilitare ulterioară dificilă.

Keratoplastia lamelară

- Poate fi utilă în rezolvarea de urgenţă a perforaţiei acute, în situaţia în care nu este posibilă aplicarea de adezivi oculari sau când lipsa de substanţă are un diametru mai mare de 1 mm.
- Această tehnică este folosită pentru "a câştiga timp" în cazurile când perforaţia corneeană este relativ mică şi poate fi corectată printr-o operaţie de

keratoplastie lamelară, până când vascularizația patului tisular poate opri procesele de ulcerație ulterioară.

- Până la apariția acestora, se pot folosi aditivi tisulari pentru acoperirea fisurilor apărute la nivelul liniei de demarcație a joncțiunii grefă- țesut gazdă sau pentru împiedicarea subțierii progresive,care poate duce până la perforația grefei propriu-zise.
- Ca şi în cazul aditivilor tisulari trebuie luate toate măsurile preventive pentru limitarea efectuării keratoplastiei tectonice, incluzând chiar folosirea promptă de țesut conjunctival sau tenoplastie în cazurile de arsură de gradul IV.
- Dacă keratoplastia tectonică se dovedeşte necesară, merită să luăm în considerare transplantarea de grefe cu diametrul larg pentru păstrarea stabilității tectonice, în vederea unui transfer ulterior de populații celulare adecvate de celule stem limbice.

Adezivii tisulari

- Reprezintă un mijloc eficient în prevenirea perforației corneene sau în controlul ulcerației aseptice a stromei corneene, apărute după un accideent chimic ocular.
- În prezent , folosirea adezivilor tisulari este rezervată prevenirii perforației corneene şi în tratarea plăgii propriu-zise, care prezintă diametru mai mic sau egal de 1 mm.
- Adezivul de cianoacrilat poate fi aplicat sub control microscopic, exact in aria de ulcerație sau perforație, zonă care se acoperă ulterior cu o lentilă de contact, pentru a asigura confortul pacientului şi pentru a reduce riscul dislocărilor.
- Substanța se poate lăsa pe loc până când se desprinde spontan odată cu începerea procesului de reepitelizare sau poate fi îndepărtată cu ajutorul unor instrumente după 6-8 saptămâni de la aplicare, când fenomenele de inflamație au stagnat şi neovascularizația ariei respective a îndepărtat riscul ulcerațiilor recurente.
- Rolul adezivilor tisulari :
  - asigurarea imediată a suportului tectonic
  - oprirea înaintării ulcerației prin blocarea accesului leucocitelor PMN
  - repararea prin aplicare de adezivi oculari rămâne preferabilă față de keratoplastia lamelară de urgență, caz în care, posibilele complicații precum perforațiile şi ulcerația recurentă, opacifierea transplantului şi stimularea imunologică exagerată, pot face reabilitarea ulterioară chiar mai dificilă.

Keratoplastia perforantă când a survenit perforarea corneii .

- Prognosticul unei keratoplastii perforante , este în strânsa legătură cu severitatea inițială a afecțiunii şi sechelele arsurii chimice.
- Prognosticul este total nefast dacă se constată anomalii intraoculare preexistente cum ar fi glaucom, hipotonie, formațiuni membranare ale camerei anterioare sau dezlipire de retină.
- Chiar şi în cazul în care disfuncțiile intraoculare propriu-zise nu influețează încercările de reabilitare vizuală, succesul keratoplastiei penetrante rămâne

totuşi rezervat, dacă se efectuează pe fondul unor disfuncţii de celule stem limbice, cicatrizări conjunctivale, scurtare de fornix, entropion, trichiazis, traume mecanice sau afecţiuni corneene.

- Prognosticul operaţiei poate fi îmbunătăţit prin reabilitarea suprafeţei oculare cu ajutorul combinării optime a transplanturilor de celule stem limbice, transplant conjunctival si/sau transplant de mucoasă bucală.
- În cazul afecţiunilor bilaterale, când nu putem corecta disfuncţiile de celule stem limbice datorate absenţei unui donor compatilbil sau a unei alografe limbice nereuşite se poate încerca efectuarea keratoplastiei perforante cu diametru larg, alături de transplantul celular de la un donor compatibil

Keratoplastia penetrantă cu diametru larg

- S-au înregistrat rezultate favorabile în folosirea keratoplastiei penetrante cu diametru larg (11-12 mm), în controlul terapeutic al ambelor tipuri de afecţiuni oculare, acute şi cronice severe.
- Prin transferarea de ţesut cornean şi de celule stem limbice de la un glob ocular donor, acestă procedură folosită împreună cu tenoplastia, (când este indicată), se adresează rezolvării problemei suportului tisular, al reabilitării vizuale şi a deficitului vascular.
- Aceste modificări provoacă majoritatea complicaţiilor oculare care duc, frecvent la eşuarea tratamentului prin procedeul keratoplastiei lamelare simple.
- Printre esecurile procedeelor de keratoplastie cu diametru larg, o mare parte au fost atribuite problemelor de epiteliu cornean. Acest lucru sugerează că prevenirea rejetului alografei cu celule stem limbice este mult mai dificilă decât prevenirea rejectului de celule epiteliale, chiar în condiţiile administrării unei medicaţii imunosupresoare sistemice

<u>Faza cronică</u>

- Tratamentul arsurilor ajunse în această fază ridică probleme serioase constând în refacerea
  - supleţei fornixurilor conjunctivale
  - congruenţei corneo-palpebrale
  - tulburărilor de statică palpebrală (entropion)
  - homeostaziei lacrimale a suprafeţei oculare
- În faza cronică se va face la nevoie
  - tratamentul chirurgical al simblefaronului
  - tratamentul trichiazisului şi al entropionului
  - keratoplastie perforantă sau keratoprotezare

Tratamentul chirurgical al simblefaronului .

- *Transplantul conjunctival*
  - este util în tratamentul tardiv al arsurilor oculare chimice, cu scopul de a îmbunatăţi funcţia mecanică la nivelul suprafeţei oculare.
  - această procedură chirurgicală se foloseşte pentru înlăturarea disfuncţiilor restrictive de natură mecanică a mişcărilor oculare, cauzate de cicatrizarea conjunctivală sau a capsulei Tenon, şi pentru a restabili

un fornix obliterat, scurtat în urma proceselor de cicatrizare în cazul simblefaronului .
- transplantul se limitează, în general, pentru afecțiunile chimice unilaterale sau asimetrice.
- pentru vindecarea târzie a afecțiunilor oculare unilaterale sau bilaterale s-au descris metode de prelevare de țesut tarsoconjunctival, cu scopul corectării entropionului cicatricial şi a malpoziției pleoapelor.

- *Grefele de mucoasă bucală*
  - pot fi folositoare în reconstrucția unui fornix obliterat şi în refacerea congruenței normale glob ocular- pleoapă.
  - țesutul mucos reface mecanica fiziologică a suprafeței oculare şi reduce, sau înlătură total, problemele legate de disfuncțiile mecanice de la nivelul fornixului.
  - metoda nu asigură o sursă de epiteliu normal fenotipic.
  - această procedură a fost utilizată, în principal pentru afecțiunile autoimune ale conjunctivei cicatriceale
    - sindromul Steven-Johnson
    - pemfigusul ciatriceal.
    - în cazurile de arsuri chimice bilaterale, când conjunctiva controlaterală nu poate fi folosită ca tesut donor.
  - unii autori invocă folosirea mucoasei nazale cu populații de celule caliciforme în schimbul mucoasei bucale, deoarece ar prezenta avantajul restabilirii mai adecvate a funcției secretorii.
  - este posibil ca o mai bună lubrefiere a suprafeței oculare datorată stimulării funcției celulelor caliciforme prin transferul de mucoasă nazală, să poată fi benefică în modificarea prognosticului keratoplastiei penetrante secundare.

Tratamentul trichiazisului şi a entropionului

- Marginoplastiile şi tratamentul entropionului se vor face în această fază , pentru a nu accentua şi mai mult tulburările suprafeței oculare .

Keratoplastia perforantă

Keratoprotezare

- Keratoprotezele sunt utilizate în cazuri de arsuri oculare bilaterale severe, când prognosticul este nefavorabil pentru keratoplastia penetrantă, datorită distrugerilor ireparabile ale suprafeței oculare sau a unor respingeri imune repetate.
- Chiar dacă în trecut rata de succes a acestei metode a fost variabilă, tehnicile actuale de keratoprotezare combinate cu un tratament postoperator atent pot oferi pe viitor un prognostic mai bun şi rezultate satisfăcătoare

Refacerea suprafeței oculare în arsurile grave necesită procese chirurgicale complexe de refacere a suprafeței oculare şi (ce este cel mai dificil) mijloace de menținere în parametri functionali normali a rezultatelor anatomice obținute .

- pentru a înlocui panusul se foloseşte

- transplantul de membrană amniotică fetală.
- transplantul de celule limbice pentru refacerea celulelor germinative

- Lacrimi artificiale – (lacrimile naturale nu pot fi înlocuite de produsele artificiale în functia lor de moderare a creşterii şi diferenţiere a epiteliului cornean).
- Singurul produs care poate suplini o parte din functiile biologice ale lacrimilor naturale este **serul autolog** , iar din produsele artificiale- lacrimile produse prin tehnici de inginerie genetică.

Greşelile terapeutice cele mai comune în controlul afecţiunilor oculare chimice severe sunt:

- **insuccesul instituirii imediate a debridării ţesutului necrotic conjunctival şi restaurarea unui aport vascular limbic imediat**
- **nereuşita stopării disfuncţiilor persistemnte ale celulelor stem limbice într-un stadiu incipient**
- **control necorespunzător al inflamaţiei stromei corneene**

Modul de abordare imediată a arsurilor oculare chimice este factorul esenţial al prognosticului acestora , de aici caracterul de urgenţă maximă a acestora .

Bibliografie

1. *Dua HS, King AJ, Joseph A. A new classification of ocular surface burns. Br J Ophthalmol. Nov 2001;85(11):1379-83. [Medline].*
2. *Dumitrache Marieta, Anițescu Magdalena, Potop V – Traumatisme oculare, Ed Univ Carol Davila, Bucureşti 2009*
3. *Ikeda N, Hayasaka S, Hayasaka Y, Watanabe K. Alkali burns of the eye: effect of immediate copious irrigation with tap water on their severity. Ophthalmologica. 2006;220(4):225-228.*
4. *Khaw PT, Shah P, Elkington AR. Injury to the eye. BMJ. Jan 3 2004;328(7430) 36:38*
5. *Kim JS, Kim JC, Na BK, Jeong JM, . Amniotic membrane patching promotes healing and inhibits proteinase activity on wound healing following acute alkali burn. Exp Eye Res 2000;70:329–337.*
6. *Kuckelkorn R, Schrage N, Keller G, Redbrake C. Emergency treatment of chemical and thermal eye burns. Acta Ophthalmol Scand. Feb 2002;80(1):4-10.*
7. *Mellor D, Renato TF, Pires . Amniotic membrane transplantation for acute chemical or thermal burns. Ophthalmology 2000;107:980–590.*
8. *Merle H, Gerard M, Schrage N. [Ocular burns]. J Fr Ophtalmol. Sep 2008;31(7):723-34. [Medline].*
9. *Morgan SJ. Chemical burns of the eye: causes and management. Br J Ophthalmol. Nov 1987;71(11):854-7. [Medline].*
10. *Pfister DA, Pfister RR. Acid injuries of the eye. Fundamentals of Cornea and External Disease.* Cornea. *Vol 2. 2005:1277-84.*

11. *Pfister RR, Pfister DA. Alkali injuries of the eye. In: Fundamentals of Cornea and External Disease. Cornea.* Vol 2. 2005:1285-93.
12. *Potop V.Arsurile oculare Tratat de oftalmologie vol.II sub red Marieta Dumitrache Ed.Univ.Carol Davila Bucuresti 2005.707-724.*
13. *PotopV.Marieta Dumitrache .Principii de tratament ale arsurilor oculare in lumina conceptului de suprafata oculara si celule stem limbice Oftalmologia nr.2 2005 27-34.*
14. *Shimazaki J, Hao-Yung Yang, Kazuo Tsubota. Amniotic membrane transplantation for ocular surface reconstruction in patients with chemical and thermal burns. Ophthalmology 1997;104:2068–2076.*
15. *Stern JD, Goldfarb IW, Slater H. Ophthalmological complications as a manifestation of burn injury. Burns. Mar 1996;22(2):135-136.*
16. *Tandon R, Gupta N, Kalaivani M, et al. Amniotic membrane transplantation as an adjunct to medical therapy in acute ocular burns. Br J Ophthalmol. Feb 2011;95(2):199-204. [Medline].*
17. *Wagoner MD, Kenyon KR. Chemical injuries of the eye. Clinical Practice. In: Albert, Jakobiec, eds. Principles and Practice of Ophthalmology. Vol 2. 2000:943-59.*
18. *Wagoner MD. Chemical injuries of the eye: current concepts in pathophysiology and therapy [review]. Surv Ophthalmol 1997;41:275–313.*

CATARACTELE TRAUMATICE

Cristina Nicula

- Cataractele traumatice apar imediat sau la distanţă de traumatismul ocular şi sunt prezente în:
  - contuzii oculare
  - plăgi oculare perforante cu înţeparea capsulei anterioare cristaliniene
  - corp străin intraocular
  - prin acţiunea agenţilor fizici şi chimici.
- Cataracta traumatică apare în general la copii sau tineri, unde traumatismele sunt mai frecvente, este diferită de celelalte tipuri de cataractă şi necesită o evaluare minuţioasă şi un management corespunzător al celorlalte structuri oculare afectate

Cataracta traumatică indirectă

- reprezintă opacifierea parţială sau totală a cristalinului, apărută după contuzii oculare, se dezvoltă imediat sau tardiv după traumatismul ocular şi face parte din sindromul traumatic contuzional al polului anterior - **sindrom Frenkel.**
- clinic se manifestă prin scăderea acuităţii vizuale de diferite grade
- examenul biomicroscopic evidenţiază
  - opacităţi cu localizare subcapsulară anterioară de tip rozetă sau "floare" în axul cristalinului , sau cu localizare subcapsulară posterioară
  - inelul Vossius, care reprezintă amprenta irisului pe capsula anterioară a cristalinului. (Chiar dacă el nu influenţează vederea şi în timp dispare, reprezintă un indicator de traumatism ocular.)
- evolutiv, aceste opacităţi pot stagna, pot determina opacifierea în totalitate a cristalinului, uneori opacităţile discrete pot dispare spontan.
- acest tip de cataractă poate fi asociat cu lezarea zonulei Zinn, determinând subluxaţia sau luxaţia cristalinului.

Cataracta traumatică directă

- reprezintă opacifierea cristalinului în contextul lezării capsulei anterioare care va determina înbibarea fibrelor cristaliniene cu umor apos. (frecvenţă 17% a cataractelor traumatice directe când este lezată capsula anterioară.)
- clinic - scăderea acuităţii vizuale
- biomicroscopic
  - plaga corneană sau corneo-scleralǎ perforantă
  - mase cristaliniene în camera anterioară
  - discontinuitatea la nivelul capsulei anterioare cristaliniene

  - dacă plaga este mai veche şi pacientul este copil, se observă un exudat fibrinos în camera anterioară.
- prin dehiscenţa capsulară proteinele cristaliniene sunt prezente în camera anterioară, de unde prin circulaţia umorului apos ajung la nivelul trabeculului şi astupă porii trabeculari, generând glaucomul secundar facogenic.
- prezenţa proteinelor cristaliniene în umorul apos poate declanşa o reacție anafilactică antigen-anticorp cu dezvoltarea uveitei facoanafilactice. De aceea prezenţa maselor cristaliniene în umorul apos impune intervenție chirurgicală de urgenţă

Cataracta traumatică prin corp străin intracristalinian care poate perfora corneea şi capsula anterioară a cristalinului, rămânând la acest nivel, iar în timp generează opacifierea cristalinului şi necesită intervenție chirurgicală.

Cataracta traumatică prin corp străin intraocular

- corpii străini intraoculari, în funcție de structura lor, pot determina sideroza sau calcoza.
- *Sideroza*
  - este generată de corpii străini intraoculari metalici feroşi, care determină alterarea degenerativă a retinei şi coroidei.
  - se caracterizează prin depozite feroase la nivelul trabeculului, epiteliului cristalinian, irisului şi retinei.
  - in prima fază epiteliul şi fibrele corticale cristaliniene au o tentă gălbuie, iar ulterior devin maronii, cu apariția heterocromiei iriene.
  - manifestarea finală a siderozei bulbare este opacifierea totală a cristalinului
- *Calcoza*
  - este generată de corpii străini metalici de cupru şi se caracterizează prin depozite de cupru în membrana Descemet sau capsula anterioară a cristalinului.
  - cataracta apare sub formă de opacități ca petalele, de culoare gălbui, alternând cu cele maronii (aspect de „floarea-soarelui").
  - de regulă nu modifică acuitatea vizuală semnificativ.
  - corpul străin de cupru generează o reacție inflamatorie severă, în majoritatea cazurilor cu necroză intraoculară
  - este foarte important de stabilit prezența corpului străin intraocular şi localizarea lui pentru a putea fi extras cât mai rapid.
- Confirmarea prezenței corpului străin se face prin mijloace radiologice:
  - Radiografie simplă față şi profil
  - Radiografie cu lentila Comberg- utilă şi pentru localizarea corpului străin intraocular
  - Ecografie oculară bidimensională (B scan) ce permite localizarea corpului străin chiar în masa de sânge intravitreană

Cataracta traumatică prin agenți fizici

- **Radiații ionizante** la care cristalinul este extrem de sensibil, afectarea sa fiind dependentă de doza de radiații, perioada de expunere şi vârsta pacientului
  - clinic opacități subcapsulare anterioare ce radiază spre ecuator.
  - în evoluție cristalinul devine complet opacifiat.
- **Raze infraroşii** în expunere prelungită pot cauza o „exfoliere" a straturilor externe ale capsulei cristaliniene, asociată sau nu cu opacități corticale
- **Raze ultraviolete** afectează cristalinul între lungimile de undă 290-320 nm, iar în expunerea prelungită la soare creşte riscul apariției opacităților subcapsulare posterioare şi corticale
- **Microunde** care sunt radiații neionizante cu lungimi de undă situate între infraroşu şi lungimea cea mai mică a spectrului electromagnetic, produc doar efect termic, iar la doze foarte mari pot determina opacifierea cristalinului.
- **Electricitate** în care cataracta este consecința coagulării proteinelor în urma şocului electric: inițial apar vacuolele cristaliniene în periferia anterioară, urmată de opacități liniare în cortexul subcapsular anterior.
  - in evoluție, opacitățile pot regresa, staționa sau să determine opacifierea completă a cristalinului în câțiva ani

Cataracta traumatică prin agenți chimici

- arsurile oculare cu baze alkaline sunt foarte periculaose, datorită penetrării rapide a bazei intraocular; pe lângă opacifierea cristalinului care poate apare imediat sau tardiv după arsură, sunt prezente şi leziuni ale corneei, conjunctivei sau irisului şi/ sau anexelor.
- arsurile oculare cu acizi sunt mai puțin periculoase deoarece acidul penetrează mai puțin în globul ocular şi ca atare scade riscul formării cataractei

EVALUAREA PREOPERATORIE A PACIENTULUI

Anamneza

- trebuie să stabilească modul în care s-a produs traumatismul ocular, cu ce anume (foarfece, pix, lucruri ascuțite, ace) pentru că orice traumă oculară ridică suspiciunea unui corp străin intraocular.
- este important de stabilit natura corpului străin intraocular: vegetal (cu potențial mare pentru inflamație) sau metalic (magnetic sau nemagnetic).

Examenul ocular preoperator cuprinde:

- examinarea acuității vizuale fără corecție şi cu corecție optică;
- biomicroscopia segmentului anterior arată
  - corneea
    - ➢ plagă corneeană sau corneeoscleralǎ perforantă sau nu

  - eroziune corneeană
- irisul
  - iridodializă
  - rupturi sfincteriene
  - găuri iriene ce sugerează prezența unui corp străin intraocular
- cristalinul
  - transparent sau opacifiat
  - breşă la nivelul capsulei anterioare cu mase în camera anterioară
- vitrosul prezent în camera anterioară trădează lezarea capsulei sau aparatului zonular
- facodonezis sau iridofacodonezis ce arată subluxația cristalinului
- camera anterioară
  - sânge
  - mase cristaliniene
  - hipopion

- prezența sau extensia rupturii globului ocular;
- oftalmoscopia dacă este posibilă pentru evaluarea segmentului posterior;
- ecografia de tip B scan poate evalua aspectul vitrosului şi al retinei
  - hemoragii vitreene
  - dezlipire de retină
  - prezența corpului străin intraocular
- CT- scan orbitar sau cerebral este util în cazul politraumatismelor pentru decelarea eventualelor fracturi ale oaselor orbitei sau pentru identificarea corpilor străini intraorbitari sau intraoculari.

TRATAMENTUL CATARACTELOR TRAUMATICE

- Managementul chirurgical în cazul cataractelor traumatice depinde de mai mulți factori:
  - prezența cicatricilor / plăgilor corneene, a sinechiilor anterioare şi posterioare
  - statusul capsulei anterioare şi posterioare
  - integritatea zonulară
  - existența leziunilor polului posterior
- Discuția preoperatorie cu pacientul este importantă şi trebuie să explice faptul că evoluția ochiului este imprevizibilă şi prognosticul vizual nu poate fi stabilit întotdeauna.
- Este important de efectuat inventarul lezional; frecvent, irisul este afectat, zonula este ruptă şi poate fi present vitrosul în camera anterioară.
- Momentul operator al cataractei depinde de statusul cristalinului precum şi de existența inflamației, glaucomului, prezența corpului străin intraocular şi a plăgii corneene sau corneosclerale perforante.

- Necesită intervenție chirurgicală de urgență
  - plagă oculară perforantă cu sau fără corp străin intraocular, cu capsulă anterioară ruptă şi dispersie de mase cristaliniene în camera anterioară
  - un cristalin subluxat ce poate determina creşterea presiunii intraoculare
- Tratamentul chirurgical este discutabil:
  - în primul rând sutura plăgilor cu extracția cristalinului şi în al doilea timp implantarea unui cristalin artificial
  - efectuarea suturii plăgii, extracția cristalinului şi implantarea de pseudofak în acelaşi timp operator, în scopul prevenirii glaucomului fakolitic sau fakomorfic sau a uveitei fakoanafilactice.
  - cataracta contuzivă poate fi operată la o perioadă de timp după traumatismul ocular.
  - *alegerea implantului de cristalin artificial* depinde de tipul cataractei, integritatea capsulei anterioare/ posterioare, zonulei şi problemelor oculare asociate
    - in globii cu plăgi oculare, valorile keratometrice se schimbă în funcție de vindecarea plăgii. Altfel, postoperator pot apare erori. Dacă ne bazăm pe keratometria ochiului congener erorile refractive postoperatorii variază între -1,5 şi +6,5 D.
    - acuratețea biometriei creşte odată cu vindecarea plăgii corneene şi îndepărtarea suturilor.
    - uneori este necesară topografia corneană pentru evaluarea astigmatismului şi a datelor keratometrice
    - ca tip de pseudofak se preferă implantul foldabil, acrylic.
    - se vor evita implantele siliconice sau de hidrogel.
    - când integritatea sacului cristalinian este discutabilă se pot utiliza implante PMMA rigide, plasate în sulcusul ciliar, dar pot apare complicații postoperatorii de genul capturii pupilare sau glaucomului secundar prin blocaj pupilar
    - se pot utiliza implante artizane cu fixare iriană sau fixare sclerală când nu mai există deloc suport capsular, după o vitrectomie prealabilă.
    - se va evita implantarea per primam când nu poate fi evaluată cu exactitate posibilitatea recuperării funcționale, precum şi în caz de endoftalmită sau complicații ale polului posterior (hemoragie în vitros, dezlipire de retină).

Anestezia

- în cazul cataractelor traumatice depinde de vârstă, de aspectul injuriei şi de starea generală a pacientului.
- anestezia locală prin injecție parabulbară cu xilină 2-4% este preferată adulților cu stare generală bună şi plăgi corneene mici.

- anestezia generală se adresează copiilor, bolnavilor necooperanți, cu stare generală alterată, politraumatizați sau plăgilor oculare perforante largi

Tehnica operatorie

- Tehnica chirurgicală de extracție a cristalinului depinde de integritatea capsulei cristaliniene şi a zonulei.
- Pot apare următoarele situații:
  - Capsulă şi zonulă intactă
    - in această situație extracția cristalinului este prin facoemulsificare standard sau la cei tineri prin irigare-aspirare bimanuală.
    - *incizia se va efectua pe meridianul astigmat.*
    - *pentru capsulorexis este preferabil de utilizat tripan blue, capsula putând fi opacă, fibrozată sau cu aderențe, fiind greu vizibilă şi se recomandă utilizarea substanțelor vâscoelastice ca Hyalon GW sau Hylon 5. Rolul lor este de a stabiliza capsula anterioară (prevenind „fuga" capsulorexisului spre periferie) şi-a proteja endoteliul.*
    - *hidrodisecția se va efectua cu blândețe având în vedere posibilitatea lărgirii unei rupturi a capsulei posterioare nedecelate postoperator.*
    - *pentru emulsificare se va utiliza "flow rate" minim cu vacuum minim deoarece pot exista rupturi capsulare sau zonulare oculte.*
  - Capsula anterioară ruptă cu zonula intactă
    - dacă ruptura capsulei anterioare este mare şi pacientul este tânăr, aspirarea cortexului se face prin irigare- aspirare bimanuală. În cazul cataractelor moi se va folosi o sucțiune joasă (150 mmHg) şi o tăiere moderată (300/min)
    - unii chirurgi preferă aspirarea manuală în prezența unui maintainer în camera anterioară pentru că există un control mai bun şi limitează riscul lărgirii unei rupturi capsulare preexistente şi-a aspirării necontrolate a vitrosului.
  - Capsula posterioară ruptă cu zonula intactă
    - În astfel de cazuri extracția cataractei este de preferat a fi efectuată prin pars plana combinată cu vitrectomie anterioară.
    - Ruptura capsulei posterioare poate fi de două tipuri:
      - tip I- cu margini fibroase şi groase, care nu este "deranjată" de irigarea- aspirarea bimanuală
      - tip II- cu margini subțiri şi transparente, care se comportă ca o breşă capsulară apărută intraoperator
    - În cazul cataractelor contusive, ruptura capsulei posterioare este centrală, ovalară sau circulară cu margini groase
  - Capsula anterioară intactă cu cristalin luxat în camera anterioară
    - această situație constituie o urgență oftalmologică având în vedere contactul cristalinului cu endoteliul cornean pe de-o parte şi posibilitatea dezvoltării glaucomului secundar pe de altă parte

➢ extracția cristalinului va fi urmată de vitrectomie anterioară pentru îndepărtarea vitrosului din camera anterioară.

- Capsula intactă cu cristalin luxat în vitros - va fi extras prin vitrectomie posterioară prin pars plana

Implantarea de cristalin artificial

- Utilizarea implantului de cristalin artificial rezolvă problema afakiei unilaterale şi consecinţele ce derivă din ea.
- implantarea per primam este uneori îngreunată de
  - vizibilitatea redusă a capsulei posterioare,
  - riscul infecției
  - inducerea unui astigmatism prin vindecarea plăgii operatorii.
  - biometria este dificil de efectuat
- implantarea per secundam permite o acuratețe mai mare a biometriei şi o diminuare a inflamației postoperatorii
- asociat extracției cristalinului se impune uneori o serie de proceduri chirurgicale conexe pentru reconstrucția şi repararea globului ocular, ca şi
  - keratoplastia perforanta
  - chirurgia irisului (repararea iridodializei, a sfincterului pupilar)
  - chirurgie vitreoretiniană.
  - in ochii cu aniridie totală se va recomanda folosirea unui implant de cristalin artificial prostetic

Complicațiile intraoperatorii - în chirurgia cataractei traumatice sunt cele obişnuite, iar în postoperator sunt mai frecvente uveitele, hipertonia oculară sau dislocațiile de cristalin.

DISLOCĂRILE POSTTRAUMATICE ALE CRISTALINULUI

Dislocările cristalinului pot fi

- parțiale - subluxații
- totale în
  - camera anterioară
  - vitros
  - subconjunctival

Subluxațiile cristalinului

- clinic se caracterizează prin
  - diplopie monoculară
  - scăderea moderată a acuității vizuale datorită astigmatismului indus de cristalin.
- examenul biomicroscopic decelează:
  - camera anterioară inegală ca profunzime
  - vitros în camera anterioară
  - iridodonezis, iridofacodonezis

  - dacă subluxaţia este mare în câmpul pupilar vor apare două zone: una neagră (zona afakă) unde pot fi uneori observate fibrele zonulei Zinn şi una transparentă/ opacifiată, care reprezintă cristalinul dislocat, cu vizibilitatea ecuatorului cristalinian.
- în evoluţie poate apare glaucomul secundar prin blocajul trabecular cu vitros.
- Tratamentul depinde de extinderea subluxaţiei.
  - in cazul subluxaţiilor mici se va urmări pacientul, iar în cazul celor mari se recomandă extracţia cristalinului.
  - in cazul unui suport capsular suficient se va practica facoemulsificarea cu atenţie, cu sticla mai jos (scade stressul asupra fibrelor zonulare) şi un capsulorexis mai larg, asociat cu introducerea unui inel de tensiune capsulară în sacul cristalinian . Acest dispozitiv oferă un suport adecvat în timpul emulsificării nucleului şi îndepărtării cortexului ca şi în timpul implantării pseudofakului.
  - dacă este prezent vitrosul ăn camera anterioară se va efectua vitrectomia anterioară

Luxaţia cristalinului în camera anterioară

- clinic se caracterizează prin
  - scăderea acuităţii vizuale
  - durerea oculară.
- examenul biomicroscopic evidenţiază
  - camera anterioară profundă
  - cristalinul prezent în faţa irisului, cu aspect de „picătură de ulei”
- afecţiunea constituie o urgenţă oftalmologică datorită
  - posibilităţii apariţiei glaucomului secundar
  - efectului toxic al cristalinului asupra endoteliului cornean.
- se impune imediat extracţia cristalinului
- Tehnica chirurgicală constă în
  - extracţia cristalinului printr-o incizie limbică sub protecţie endotelială cu viscoelastic în asociere cu vitrectomie anterioară.
  - nu se recomandă folosirea midriaticelor preoperator pentru a preveni luxarea nucleului în vitros.
  - se preferă implantarea de pseudofak per secundam, odată ce este permisă evaluarea polului posterior.

Luxaţia subconjunctivală a cristalinului

- apare după contuzie cu corn de vită care se soldează cu ruptură sclerală superioară, la nivelul orificilor de intrare a arterelor ciliare anterioare (zonă de minimă rezistenţă).
- clinic se caracterizează prin acuitate vizuală foarte redusă.

- examenul biomicroscopic arată
  - hemoragie conjunctivală
  - superior se observă o formaţiune nodulară (care este cristalinul)
  - camera anterioară este profundă, cu hipemă,
  - în câmpul pupilar lipseşte cristalinul.
- prognosticul vizual este sumbru datorită asocierii cu complicaţii ale polului posterior
  - hemoragie în vitros
  - dezlipire de retină
- Tratamentul este chirurgical şi constă în
  - incizia conjunctivei la limbul superior
  - îndepărtarea cristalinului
  - sutura rupturii sclerale.
- de cele mai multe ori evoluția este spre atrofia globului ocular.

Luxația în vitros a cristalinului

- clinic se manifestă prin
  - scăderea acuității vizuale - dacă cristalinul a fost transparent anterior traumatismului
  - ameliorarea acuității vizuale dacă cristalinul a fost opacifiat anterior traumatismului
- biomicroscopic se observă
  - camera anterioară profundă
  - vitros prezent în camera anterioară
  - iridodonezis.
- la examenul fundului de ochi se observă cristalinul căzut în porțiunea declivă a vitrosului, pe retină.
- în evoluție poate apare glaucomul secundar prin blocaj pupilar sau trabecular.
- Tratamentul este chirurgical şi se adresează chirurgului vitreo-retinian.
  - extracția cristalinului se face prin vitrectomie posterioară prin pars plana.
  - dacă cristalinul este opacifiat şi dur poate fi adus în camera anterioară după vitrectomie sau prin facofragmentare.
  - implantarea de cristalin poate fi per primam sau per secundam.
  - se pot folosi implante de cristalin cu fixare scleralã sau artizanal cu fixare iriană.

Bibliografie:

1. *Cohen KL, Inaccuracy of intraocular lens power calculation after traumatic corneal laceration and cataract, Cataract Refract Surg 2001; 27(9): 1519-22*

2. Dada T, Ran J, Pedmanabham P, Aravind H; Mastering phacoemulsification in difficult situations, Jaypee, New Delhi, 2008, 130-140
3. Dumitrache Marieta, Aniţescu Magdalena, Potop Vasile – Traumatisme oculare, EdituraUniversitară Carol Davila, Bucureşti, 2009
4. Irvine JA, Smith RE; Lens injuries în Sherington BJ, Hersh PS, Kenyan KR et al, Eye Trauma, 1991, 126-34
5. Kanski J, Clinical Ophthalmology, 4th edition, Butterworth-Heinemann, Oxford, 167-180
6. Lacmanovics, Lancar V, Petric I, Surgical treatment, clinical outcomes and complications of traumatic cataract: retrospective study, Croat Med J 2004, 45(3): 310-13
7. Olteanu M, Cârstocea B, Oftalmologie- Urgenţe, Ed. didactică şi pedagogică, Bucureşti, 1985, 160-3
8. Pandey SK, Ram J, Werua L, et al., Visual results and postoperative complications of capsular bag and ciliary sulcus fixation of posteriorchamber intraocular lenses in children with traumatic cataracts, J cataract Refract Surg, 1999, 25: 1576-84
9. Vajpajee RB, Sharma N, Dada T, Gupta V, Kumar A, Dada VK, Management of posterior capsule tears, Surv Ophthalmol, 2001, 45(6): 473-88
10. Zakrewski PA, Ahmed IK, Surgical management of the traumatic cataract, Car Ref Surg Today, 2004, 24-26

GLAUCOMUL SECUNDAR POST-TRAUMATIC

V. Potop

- Glaucomul posttraumatic reprezintă un grup eterogen de afecţiuni survenite în urma unor traumatisme diferite ca mecanism şi etiologie, dar având în comun creşterea presiunii oculare şi apariţia unei neuropatii optice glaucomatoase .
- Varietatea traumatismelor face ca fiecare ochi, să suporte deformări şi leziuni particulare cu forme de boală diferite ca evoluţie şi prognostic.
- Creşterea presiunii oculare poate surveni ca o consecinţă a leziunilor traumatice directe asupra trabeculului sau prin ectopii cristaliniene ori prin leziuni oculare indirecte, hemoragii sau inflamaţii care afectează eliminarea UA.
- Se poate încerca o sistematizare în funcţie de natura traumatismului, de afectarea diferitelor ţesuturi oculare şi de creşterea presiunii oculare
- Pot surveni următoarele tipuri de glaucom posttraumatic cu debut precoce sau tardiv
  - Glaucoame secundare traumatismelor oculare penetrante
  - Glaucoame secundare contuziilor oculare
  - Glaucoame secundare arsurilor oculare
  - Glaucoame secundare unor traumatisme fără afectare oculară directă

Clasificarea glaucoamelor traumatice după natura traumatismului şi mecanismul bolii

Tipul traumatismului	**Mecanismul producerii glaucomului**	**Forma clinică de glaucom**
Contuzie oculară	**Iridociclită traumatică** **Steroizi postraumatism la responderi** **Sinechii periferice-hifemă, inflamatii** **Sinechii periferice anterioare după bloc pupilar** **Lezări directe ale celulelor trabeculare** **Lezarea directă a structurilor unghiului-recesia unghiului** **Obstrucţii trabeculare post**	**Glaucom cu unghi deschis/închis** **Glaucom secundar cu unghi deschis** **Glaucom secundar cronic cu unghi îngust/închis** **Glaucom prin închiderea unghiului** **Glaucom secundar cronic cu unghi deschis** **Glaucom secundar tardiv cu unghi mai larg decat normal** **Glaucom secundar cronic cu**

	hifemă, hemoragii vitreene (celule fantomă) celule inflamatorii , pigment irian	**unghi deschis** **Glaucom cu unghi deschis (toxicitate directă a fierului asupra cel trabeculare**
	Distopii cristaliniene	**Glaucom acut prin blocaj pupilar şi închiderea unghiului**
	Hemoragii orbitare cu compresia venelor episclerale	**Glaucom cu unghi deschis**
Traumatism ocular penetrant/perforant	**Leziunile descrise în contuziile oculare** **Invazia epiteliala a camerei anterioare** **Invazia fibroasa a camerei anterioare** **Metaloză**	**Glaucom cronic cu unghi deschis/închis** **Glaucom cu unghi deschis** **Glaucom cronic cu unghi deschis/închis** **Glaucom cronic cu unghi deschis**
Arsuri oculare	**Cicatrizari sclerale cu obstrucția canalelor colectoare** **Cicatrizări trabeculare** **Inflamații torpide**	**Glaucom secundar cu unghi deschis** **Glaucom cronic cu unghi închis**
Traumatisme fără afectare oculară directă	**Fistulă carotido –cavernoasă** **Hipoxie oculară** **Decolare seroasă de coroida cu rotația corpului ciliar**	**Glaucom secundar cu unghi deschis** **Glaucom neovascular** **Glaucom acut prin rotația anterioara a corpului ciliar si închiderea unghiului**

GLAUCOAME SECUNDARE POSTCONTUZIONALE

Contuziile oculare determină o compresie a ochiului în axul său sagital cu o solicitare maximă a periferiei camerei anterioare şi a regiunii ecuatoriale a globului ocular. La acest nivel au loc descărcări maxime ale energiei traumatice care pot determina următoarele tipuri de leziuni.

Leziunile determinate de contuziile oculare şi mecanismul declansării glaucomului posttraumatic

Leziunea	Mecanismul creşterii PIO	Tipul de glaucom
Iridodializa	**Hifema masivă/recidivantă**	**Glaucom acut prin colmatare trabeculară Glaucom cronic cu unghi deschis prin intoxicare trabeculară cu fier .**
Rupturi ale corpului ciliar	**Recesia unghiului**	**Glaucom tardiv cu unghi deschis**
Rupturi trabeculare	**Lezare trabeculară directă**	**Glaucom cronic cu unghi deschis**
Rupturi ale retinei la ora serrata	**Hemoragie vitreană**	**Glaucom tardiv cu celule fantomă**
Ruptura zonulei	**Subluxaţia –luxaţia cristalinului**	**Glaucom acut prin blocaj pupilar**

Glaucomul postcontuzional inflamator

- Traumatismul de orice natură, contuzie , plagă sau arsură determină o inflamaţie oculară care poate creşte presiunea oculară prin următoarele mecanisme
  - afectarea barierei hemato-oculare cu modificari de tip cantitativ şi calitativ ale umoarei apoase (exudat inflamator şi mediatori celulari ai inflamaţiei) care suprasolicită sistemul trabecular de drenaj
  - afectarea directă a celulelor trabeculare - trabeculită - de către procesul inflamator
  - formarea unor sinechii iriene posterioare atunci când tratamentul antiinflamator întârzie, cu blocaj pupilar şi închiderea unghiului .
- *Tratament*
  - antiinflamatorii streoidiene cu atentie la cei cu ereditate în conexiune cu GPUD sau corticorespoderi
  - cicloplegice şi midriatice
  - hipotonizante care scad producerea UA

Glaucomul prin hifemă postcontuzională

- În condiţii normale, hifema de gradul 1 şi 2 nu determină creşteri imediate ale presiunii oculare.
- Asociate cu inflamatia posttraumatică , pot determina cel mult sinechii periferice anterioare în jumatătea inferioară a unghiului camerular .
- Identificarea gonioscopică a acestor sinechii periferice anterioare situate inferior, poate ajuta diagnosticul în cazul unor glaucoame unilaterale în care pacientul nu-şi mai aminteşte traumatismul.
- În următoarele situaţii o hifemă poate determina o creştere imediată a presiunii oculare

Hifema totală

- survine în iridodialize,când camera anterioară se umple de sânge .

- datorită creşterii presiunii oculare hemoragia se autolimitează şi sângele va coagula .
- după 3-5 zile survine liza cheagului şi recidiva hemoragiei dacă nu s-a instituit un tratament antifibrinolitic cu caracter profilactic.
- dacă cheagul ocupă camera anterioară în întregime, sângele nu se mai oxigenează, căpătând o culoare brun-negricioasă; această hipooxigenare denotă şi o blocare a circuitului umorii apoase din camera posterioară în cea anterioară, datorită unui blocaj pupilar.
- apar creşteri importante ale presiunii oculare şi simptomele închiderii acute ale unghiului, cu greţuri, vărsături
- există şi riscul împregnării corneii cu produşi de degradare ai hemoglobinei (hematina) rezultând hematocorneea .
  - în conditii normale keratocitele pot metaboliza hemoglobina convertind-o în hemosiderină, dar acest proces este foarte lent necesitând ani de zile.
  - această perioadă poate fi critică pentru copii , favorizând apariția ambliopiei .
  - hematocorneea poate surveni şi în hifemele asociate cu normotonie sau chiar hipotonie oculară dacă este afectat endoteliul corneean .
- *Tratamentul hifemei totale şi recidivante asociate cu hipertonie oculară;*
  - eliminarea cheagului şi iridectomie periferică pentru prevenirea blocajului pupilar sunt suficiente
  - operație filtrantă penetrantă , care va avea o viabilitate redusă , dar va asigura o cale de eliminare a sângelui şi va preveni împregnarea trabeculului cu fier şi apariția ulterioară a unui glaucom cronic cu unghi deschis .

Drepanocitoza sau siclemia

- în siclemie eritrocitele îsi pierd plasticitatea şi nu mai pot traversa spații mai mici decât diametrul lor.
- hifemele mici la aceşti pacienți pot deveni rapid hipertensive.
- nervul optic la aceşti pacienți este mult mai vulnerabil la creşterea presiunii oculare.
- **pacienților cu siclemie nu li se vor administra inhibitori sistemici ai anhidrazei carbonice , care scazând pH-ul in CA pot accentua fenomenul siclemiei.**

Glaucomul postcontuzional cu celule fantomă

- Survine după hemoragii vitreene, la un interval de 2-3 saptamâni când eritrocitele din vitros suferă un proces fiziologic de senescență pierzandu-şi forma biconcavă şi implicit plasticitatea şi capacitatea de a traversa spații mai mici decât diametrul lor.

- La fel ca în siclemie, aceste eritrocite rigide ajunse în camera anterioară prin ruptura hialoidei, pot colmata trabeculul şi determina creşteri ale presiunii oculare .
- *Tratamentul glaucomului cu celule fantomă are un caracter fazic;*
  - tratament inițial hipotonizant medicamentos
  - paracenteza CA cu spalarea acesteia cu ser fiziologic sau Ringer când tratametul medicamentos este ineficient
  - vitrectomie pentru îndepărtarea sursei de celule fantomă când paracenteza este ineficientă

Glaucomul din hemoragiile orbitare masive postcontuzionale

- Contuziile pot determina uneori hemoragii orbitare masive, cu exoftalmie şi creşteri ale presiunii oculare, prin compresia venelor episclerale.
- Dacă această situație se prelungeşte sau se acompaniază de tulburări ale fluxului sanguin ocular (obstrucții carotidiene) pot surveni afectări severe ale NO
- Valori ale TIO>30mmHg necesită reducerea PIO prin tratament topic hipotonizant care scade producția de UA .

Glaucomul postcontuzional de cauză cristaliniană

Luxația cristalinului în CA sau în vitros în urma ruperii totale a zonulei.

- În aceste situații creşterea presiunii oculare survine prin mecanisme complexe însumând reacții inflamatorii şi blocări ale trabeculului cu vitros .
- *Tratamentul medicamentos* urmăreşte
  - diminuarea inflamației
  - controlul presiunii oculare preoperator şi postoperator .
- *Tratamentul patogenic*
  - extracția cristalinului luxat
  - vitrectomie .

Subluxatia cristalinului survine în rupturi sectoriale ale zonulei şi poate fi sugerată de. O modificare bruscă a refracției, prin apariția unei miopii mici sau a unui astigmatism care nu are o cauza corneană .

- Diagnosticul se face prin examenul biomicroscopic al CA
  - prezența unei asimetrii a profunzimii CA
  - iridodonesis sectorial
  - tramă de vitros în aria pupilară corespunzătoare iridodonesisului
  - uneori, un blocaj pupilar cu iris în tomată
- *Tratamentul este chirurgical* - iridectomii periferice la distanță de locul rupturii zonulare, cele din apropierea rupturii zonulare pot fi ineficiente din cauza blocării lor de către vitrosul care prolabează .

Glaucomul prin recesia unghiului

- Compresia contuzională a ochiului , duce la o distensie a periferiei camerei anterioare şi la o hidrodisecţie de către umoarea apoasă , aflată sub presiune, a structurilor unghiului camerular.Când rezistenţa elastică a acestor structuri este depăşită ele cedează
- Muşchiul ciliar reprezintă un loc vulnerabil, mai exact spaţiul dintre fasciculul său longitudinal şi cel circular . În concluzie hidrodisecţia muşchiului ciliar duce la separarea fasciculului longitudinal (rămas aderent de pintenul scleral) de cel circular, care împreună cu pars plicata şi rădăcina irisului, se vor luxa posterior ducând la aprofundarea unghiului la acest nivel.
- În funcţie de întinderea circumferinţei afectate, poate apare o creştere a presiunii oculare după câteva luni până la câţiva ani (20-30) de la momentul accidentului. În creşterea tensională care apare mai precoce, la o recesie a unghiului <180 grade , trebuie luată în considerare o predispozitie a pacientului la GPUD, sau o afectare severă a trabeculului prin mecanisme asociate [inflamaţie, hifemă, rupturi].
- Unii pacienţi urmăriţi în timp, au dezvoltat valori crescute ale TIO la ochiul congener şi au avut probe de provocare cortizonice pozitive la ochiul congener .
- Riscul dezvoltării glaucomului după recesia unghiului raportat numai la întinderea acesteia, evaluat statistic este mic la recesii mai mici de 180 de grade, până la 10% la cele peste 180 de grade dar mai mici de 240grade şi crescut la cele de peste 240grade. - Leziunile nu apar separate şi aceste statistici nu se aplică individual .
- Ideală ar fi descoperirea recesiei înaintea apariţiei glaucomului, evoluţia asimptomatică a glaucomului face ca deseori pacientul să uite de traumatism .
- O cataractă unilaterală la un tânăr, sau un glaucom unilateral la orice vârstă trebuie să sugereze şi posibilitatea unei recesii a unghiului
- *Diagnosticul de recesie a unghiului se pune pe examenul gonioscopic care arată*
  - ruptura corpului ciliar cu adâncirea CA
  - lărgirea neuniformă şi cu margini neregulate a bandei ciliare, cu deplasarea posterioară a rădăcinii irisului.
  - cu timpul ruptura ciliară se vindecă şi decelarea recesiei devine dificilă
  - comparaţia gonioscopică cu ochiul congener poate susţine diagnosticul în aceste cazuri limită .
- *Biomicroscopia cu ultrasunete* - în cazul unor traumatisme soldate cu edem corneean , hifemă sau leziuni ale feţei, biomicroscopia cu ultrasunete poate furniza detalii ale unghiului camerular decelând recesia unghiului, ciclodialize sau iridodialize .

- *Histologia recesiei unghiului* evidențiază în timp
  - modificări degenerative trabeculare
  - dispariția celulelor endoteliale şi a spațiilor intratrabeculare
  - apariția unei membrane hialine care acoperă trabeculul
  - proliferarea celulelor endoteliale corneene dincolo de linia Schwalbe peste structurile unghiului .
- *Tratamentul glaucomului din recesia unghiului* este asemănător cu cel din GPUD cu unele particularități
  - pacienții cu recesia unghiului şi valori tensionale normale, se vor urmări prin control periodic (6luni-1an) al TIO şi examenul FO.
  - când recesia unghiului se acompaniază de valori ale TIO de 22-25mmHg fără modificări structurale şi funcționale de glaucom, se va realiza o monitorizare mai atentă a cazului la 2+3 săptămâni în perioada precoce şi o lună ulterior ca o hipertensiune oculară cu evoluție imprevizibilă .
  - când recesia unghiului se însoțeşte de valori ale TIO>35mmHg sau apar modificări sugestive ale papilei se va începe tratamentul hipotonizant ocular cu următoarele particularități:
    - ➢ tratamentul topic cu medicamente ce scad producerea UA asigură prima linie , dată fiind afectarea trabeculară.(Betablocante ,Alfaadrenomimetice ,Inhibitori ai AC)
    - ➢ deşi cresc eliminarea umoarei apoase, derivații prostaglandinici pot fi utilizati pentru că aceştia stimulează calea uveoscleralã, nu cea trabeculară **mioticele nu sunt recomandate** [inhibă calea uveoscleralã]
    - ➢ în cazurile refractare la această terapie, se pot administra cicloplegice, care prin diminuarea inflamației, pot avea efect hipotonizant adjuvant .
  - *Tratamentul laser* este indicat
    - ➢ în cazurile refractare la tratamentul medicamentos
    - ➢ când leziunile asociate ale ochiului nu permit o operatie filtrantă,
    - ➢ se poate efectua lasetrabeculoplastie în zona neafectată
    - ➢ trabeculoplastie selectivă laser respectivă în zonele neafectate ale unghiului
    - ➢ în recesia unghiului este greu de decelat limita, între zonele afectate şi cele neafectate, iar leziunile nu sunt niciodată cu limite stricte .
  - *Tratamentul chirurgical* este indicat când
    - ➢ afectarea trabeculară este severă
    - ➢ nu se poate controla TIO numai prin tratament medicamentos.

- dacă trabeculul este afectat şi în zonele din afara recesiei numai o operaţie filtrantă poate reface eliminarea UA la parametrii normali .
- operaţiile filtrante pe ochi care au suferit deja un traumatism, sunt de regulă supuse eşecului prin obstrucţia precoce a filtrării, şi prin închistarea bulei ca urmare a reacţiei proliferative amplificate .Se recomandă *trabeculectomie cu antimitotice per primam* în special cu Mitomicina C .
- în cazul unor operaţii filtrante cu antimitotice , care au eşuat singura soluţie ramân şunturile artificiale, Molteno ,Ahmed etc .
- recesia unghiului poate afecta vederea prin glaucomul indus secundar, şi prin intermediul a o serie de comorbidităţi oculare, care fac ca unele intevenţii chirurgicale având de regulă un prognostic bun să devină riscante .

- Operaţia de cataractă la un ochi cu recesia unghiului expune la următoarele riscuri :
  - dializă zonulară cu luxarea intraoperatorie a cristalinului .Cand recesia unghiului depaseste 180 grade implantarea unui pseudofak în CA este interzisă.
  - dacă nu survine luxarea pseudofakului pot fi perderi de vitros sau subluxaţii
  - postoperator reacţiile inflamatorii sunt amplificate, apar creşteri ale TIO, dislocări ale pseudofakului, capturi pupilare, astigmatisme
  - chiar dacă operaţia de cataractă a survenit fără complicaţii unele comorbidităţi ale recesiei unghiului pot determina scăderi ale vederii prin: chisturi maculare, găuri maculare, rupturi coroidiene cu cicatrici disciforme cu neovase, rupturi retiniene

- **Abordarea chirurgicală a unui ochi cu recesia unghiului trebuie efectuată cu prudenţă, iar pentru aceasta, trebuie evidenţiată mai întâi recesia .**
- Examenul gonioscopic al oricărui suspect de glaucom , al pacienţilor cu istoric de traumatism, al cataractelor unilaterale, subluxaţiilor de cristalin, hifemelor (după resorbţia acestora) şi în general înaintea oricărei operaţii de cataractă sau glaucom poate avertiza pacientul şi sugera medicului o abordare prudentă a cazului .
- Recesia unghiului este una din situaţiile de responsabilitate medicală maximă. **Cu sau fără hipertensiune oculară, recesia unghiului trebuie monitorizată pe tot parcursul vieţii pacientului** .Sunt citate cazuri în literatură, de apariţie a glaucomului după 40 de ani de la momentul

traumatismului. Chiar sub tratament situatia glaucomului se poate deteriora brusc în timp necesitând intervenţii chirurgicale repetate .

GLAUCOMUL SECUNDAR TRAUMATISMELOR OCULARE PENETRANTE

- Traumatismele oculare penetrante pe lângă efectele contuzionale care pot determina toate tipurile de leziuni descrise la contuziile oculare, realizează soluţii de continuitate la nivelul corneii sau sclerei prin care pot pătrunde în CA ţesuturi ale suprafeţei oculare sau corpi straini.
- Acestea pot avea o evoluţie invazivă asupra structurilor oculare sau efecte toxice în cazul corpilor străini metalici .
- În traumatismele oculare penetrante, energia agentului traumatic se descarcă la locul impactului.
- Cu cât suprafaţa de impact este mai mică cu atât mai focalizată va fi descărcarea de energie
- Atunci când agentul etiologic are o suprafaţă mai mare de impact şi o energie foarte mare poate rezulta o plagă oculară postcontuzională. În acest caz globul ocular a suferit iniţial o deformare în planul sagital asemănător unei contuzii , dar în interiorul său presiunea a crescut atât de mult încât s-a produs o explozie a continutului ocular, cu extruzia unei părţi a sa şi apariţia unei plăgi situate de regulă perilimbic .
- Când suprafaţa de impact este mică şi agentul etiologic a penetrat globul ocular, au loc leziuni la nivelul fiecărei structuri anatomice care a interacţionat cu acesta .
- După traumatismele oculare penetrante sau perforante pot apare leziuni , care în mod singular sau cumulate duc la perturbarea funcţiei de eliminare a umoarei apoase din camera anterioară, creşterea tensiunii oculare şi apariţia unei neuropatii optice glaucomatoase .

Mecanismele şi tipurile de glaucom secundar post traumatisme oculare penetrante

Tipul traumatismului	**Mecanismul glaucomului secundar**	**Tipul de glaucom**
Plăgi oculare nepenetrante	**Iridociclită traumatică**	**Glaucom cu unghi deschis/închis**
	Sinechii periferice-hifemă, inflamaţii	**Glaucom secundar cu unghi deschi**
	Lezări directe ale celulelor trabeculare	**Glaucom secundar cronic cu unghi deschis**
	Obstrucţii trabeculare post hifemă , celule inflamatorii , pigment irian	**Glaucom secundar cronic cu unghi deschis** **Glaucom cu unghi deschis-toxicitate directă a fierului asupra cel trabeculare**

Traumatisme oculare penetrante-perforante	**Leziunile descrise în contuziile oculare** **Cataractă intumescentă** **Mase cristaliniene în CA** **Mase cristaliniene în vitros** **Invazia epiteliala a camerei anterioare** **Invazia fibroasa a camerei anterioare** **Metaloză**	**Glaucom fakomorfic** **Glaucom fakolitic-mase cristaliniene** **Glaucom inflamator** **Glaucom cu unghi deschis inițial ulterior prin contracția membranei care a invadat unghiul Glaucom cronic cu unghi închis** **Glaucom cronic cu unghi deschis priin mecanism toxic trabecular al Fe feros .**
Plăgi oculare contuze [plăgi prin explozia globului ocular]	**Inflamații** **Hifemă** **Recesia unghiului** **Ectopii cristaliniene** **Mase cristaliniene în CA** **Mase cristaliniene în vitros** **Hemoragii vitreene**	**Inițial după refacerea chirurgicală a integrității globului glaucom prin asocierea în proporții variabile a acestor tipuri de leziuni, ulterior reactiile inflamatorii şi amorsarea vitrosului determină decolarea corpului ciliar şi evoluția spre hipotonie oculară şi ftizia globului ocular .**

- În urma unui traumatism ocular penetrant pot surveni următoarele forme de glaucom
  - **Glaucom inflamator posttraumatic**
  - **Glaucom posthifemă traumatică**
  - **Glaucom cu celule fantomă**
  - **Glaucom prin recesia unghiului**
  - **Glaucom fakotopic**
  - **Glaucom prin mase cristaliniene în CA**

Glaucom prin mase cristaliniene în CA

- În timpul traumatismului penetrant poate surveni ruptura capsulei cristaliniene şi invazia maselor cristaliniene în CA .
- Creşterea presiunii oculare se produce prin blocarea directă a unghiului şi prin reacția inflamatorie acută .
- Clinic pot apare
  - glaucom secundar cu caracter acut, şi valori presionale mari

- glaucom tardiv prin blocarea unghiului printr-un proces inflamator cronic cu o componentă predominant celulară

- *Tratament*
  - antinflamatorii steroidiene când plaga este suturată sau întepată
  - hipotonizante topice care scad producerea UA
  - extracţia cristalinului şi spălarea maselor din CA
  - uneori pot persista valori ridicate ale TIO chiar şi după extracţia cristalinului şi spălarea maselor din CA. În aceste situaţii dacă valorile TIO nu pot fi controlate prin tratament medicamentos se impune o trabeculectomie cu antimetaboliţi per primam .

Glaucom prin mase cristaliniene în vitros

- Când se rupe hialoida posterioară masele cristaliniene invadează vitrosul .
- Prezența maselor cristaliniene în vitros în funcție de cantitatea acestora va determina apariţtia unei uveite severe hipertensive, cu edem cornean şi valori mari ale TIO .
- Pe lângă modificările presionale prezența maselor cristaliniene în vitros poate determina un edem macular cistoid care în unele cazuri poate evolua rapid spre o gaură maculară .
- Tratament
  - antinflamatorii steroidiene dacă leziunile asociate ne permit
  - antinflamatorii nesteriodiene pentru prevenirea EMC
  - hipotonizante topice sau inhibitori ai AC general pe termen scurt pentru controlul preoperator al TIO .
  - vitrectomie prin parsplana cu extragerea maselor din vitros şi tratament antinflamator nesteroidian de cel puțin 60 zile pentru prevenirea-tratarea EMC .

Glaucom prin invazia epitelială sau fibroasă a CA

- În traumatismele penetrante odată cu agentul traumatic pot fi antrenate în CA :
  - țesut conjunctiv survenind o invazie fibroasă a CA
  - epiteliul cornean ori cel conjunctival rezultând o invazie epitelială a CA .
- Aceste țesuturi pot scăpa investigației inițiale sau pot persista la nivelul unor plăgi suturate incomplet. Ele proliferează lent invadând CA: atât fața posterioara a corneii cât şi unghiul camerular
- Examenul clinic arată :
  - sechelele unei plăgi corneosclerale de dimensiuni mari
  - prezența unei membrane pe fața posterioară a corneii, unghiul camerular şi fața anterioară a irisului
  - cu timpul această membrană se contractă şi poate determina închiderea unghiului pe o întindere variabilă .

- în funcţie de leziuea primară sau afectarea preexistentă a unghiului şi de întindera invaziei apar creşteri presionale secundare .

- *Tratament* Tratamentul invaziei epiteliale în general este grefat de eşec datorită recidivei, tratamentul glaucomului care acompaniază invazia are un caracter fazic;
  - în fazele inițiale tratament topic medicamentos
  - în cazurile care nu răspund la tratamentul medicamentos : sisteme artificiale de drenaj plasate la distanță de locul invaziei
  - laserciclodistrucții .

Glaucomul secundar siderozei oculare

- Persistența unui corp străin conținând fier în țesuturile oculare poate determina prin mecanisme toxice induse de ionul de fier în forma sa feroasă :
  - perturbarea electrofiziologiei oculare depistabilă prin ERG
  - glaucom cronic cu unghi deschis prin toxicitate trabeculară
- Glaucomul din sideroza oculară are aspectul unui GPUD unilateral la un ochi care a suferit un traumatism ocular penetrant , uneori cu coaptare spontană a plăgii , fără ca pacientul să fi solicitat asistență medicală sau a urmat un tratament şi eventualitatea unui CSIO a fost subestimată .
- Diagnostic
  - istoric de traumatism penetrant
  - scădere marcată a AV la un ochi aparent normal
- Examen biomicroscopic
  - leziuni sechelare, leucom uneori punctiform
  - heterocromie iriană cu colorare brun-verzuie a ochiului afectat
  - unghi camerular deschis aparent normal
  - ERG aplatizată
  - HTIO .
- *Tratament*
  - profilactic-extracția imediată a oricărui CSIO
  - curativ- asemănător GPUD

GLAUCOMUL SECUNDAR ARSURILOR OCULARE

- Arsurile oculare chimice sau prin radiații pot determina :
  - leziuni directe ale trabeculului sau canalelor colectoare , soldate cu blocarea eliminării UA, creşterea TIO şi apariția unui glaucom secundar .
  - retracție a țesutului conjunctiv trabecular, în fazele inițiale ale arsurii prin eliberarea de prostaglandine .

- alterări severe ale unghiului cu distructii cicatriceale şi apariţia unor neovase şi a unui glaucom neovascular

- *Tratament*
  - cicloplegice
  - antinflamatorii nesteroidiene
  - hipotonizante care scad producerea de UA
  - operaţii filtrante cu antimetaboliţi
  - sisteme artificiale de drenaj Molteno, Ahmed
  - ciclodistrucţii laser

Bibliografie

1. *Mermoud A, Salmon JF, Straker C, Murray AD. Post-traumatic angle recession glaucoma: a risk factor for bleb failure after trabeculectomy. Br J Ophthalmol. Oct 1993;77(10):631-634*
2. *Ozer PA, Yalvac IS, Satana B, Eksioglu U, Duman S. Incidence and risk factors in secondary glaucomas after blunt and penetrating ocular trauma. J Glaucoma. Dec 2007;16(8):685-692*
3. *Marieta Dumitrache Tratat de Oftalmologie vol I Potop V. Capitolul Glaucomul. Ed..Universitara Carol Davila Bucuresti 2005 ;451-457*
4. *Marieta Dumitrache, Magdalena Ani'escu, V. Potop – Traumatisme oculare, Ed Universitară Carol Davila, 2009*
5. *Sihota R, Kumar S, Gupta V, et al. Early predictors of traumatic glaucoma after closed globe injury: trabecular pigmentation, widened angle recess, and higher baseline intraocular pressure. Arch Ophthalmol. Jul 2008;126(7):921-926.*
6. *Sihota R, Sood NN, Agarwal HC. Traumatic glaucoma. Acta Ophthalmol Scand. Jun 1995;73(3):252-254*

MANIFESTĂRI NEUROOFTALMOLOGICE ÎN TRAUMATISME

Marieta Dumitrache

- Evaluarea afectării sistemului vizual la pacienți cu traume multiple poate fi dificilă, dar o examinare atentă poate ajuta orientarea către un diagnostic ocular, uneori serios.

TRAUMATISMELE NERVULUI OPTIC

Nervul optic intraocular – 1mm – este vascularizat de arterele ciliare posterioare și coroidiene

- este afectat de traume directe la nivelul ochiului
- AV poate scade până la lipsa percepției luminoase și pupilă amaurotică
- Traumatismul NO intraocular se poate însoți de
  - Neuropatia optică traumatică cu:
    - scăderea AV rapid sau lent
    - DPA
    - pupila dilatată
    - terapia cu steroizi poate ameliora neuropatia prin reducerea edemului, a spasmului microcirculator și a necrozei neuronale
    - este necesară evaluarea neuroradiologică, neurochirurgicală
  - Avulsia NO - În contuzii severe se produce atrofie optică, cu scădere mare a AV prin necroză ischemică

NO traumatizat în traseul **intraorbital, intracanalicular, intracranian** poate fi afectat prin traumatism direct sau indirect al NO

NO intraorbitar 20-30 mm – vascularizat de artera oftalmică

- poate fi traumatizat
  - anterior de intrarea arterei centrale a retinei în FO și atunci poate fi însoțit de infarct retinian
  - posterior de intrarea arterei centrale a retinei în papilă, când retina inițial normală, este rapid urmată de instalalarea atrofiei optice (săptămâni)

NO intracanalicular de 4-9 mm – imobilizat prin dura și acoperit de pia, are multiple conexiuni însoțite de artera oftalmică și fibre simpatice poate fi traumatizat prin

- fracturi de craniu cu dislocarea de fragmente osoase evidențiate la CT scan

- fracturi de perete orbital medial care se pot extinde la canalul optic (reducerea acestor fracturi poate produce uneori scăderea AV imediat postoperator)

NO intracranian 10-16mm - ascede sub un unhgi de 45° la foramen optic pentru a merge spre chiasma optică, poate fi lezat în caz de traumatism cranian prin leziune directă sau prin eschile osoase

COMPRESIUNEA DE NO

- se manifestă prin
  - scăderea AV imediat după traumatism
  - deteriorarea progresivă a CV
  - DPA
- Compresiunea de NO se produce prin
  - creşterea presiunei intracanaliculare prin hemoragie şi edem cu compresia vaselor mici, ischemie de nerv optic şi disfuncție, porțiunea cea mai vulnerabilă fiind porțiunea retrolaminară a NO
  - hemoragia şi edemul în teaca NO posttraumatic produc neuropatia optică traumatică în care CT şi ultrasonografia fac diferența între hemoragii din leziuni orbitare sau teaca NO
  - este foarte important reducerea edemului prin corticosteroizi pentru că edemul -reacție primară a SNC la traumă - produce leziuni majore prin compresiune
  - dacă AV nu se ameliorează după corticoizi este necesară decompresiunea transetmoidală sau sfenoidotomie transantrală (procedee invazive)
  - hemoragia retrobulbară şi hematomul subperiostic al orbitei pot produce compresia NO

TRAUMATISMELE CHIASMEI

- Traumatismele directe ale chiasmei sunt rare şi sunt prezente în traumatismele craniene închise, fiind deseori asociate cu pierderea conştienței.
- sunt produse prin traumatisme craniene severe cu multiple fracturi de craniu
- din cauza severități traumatismului, sindromul chiasmatic nu este recunoscut
- scăderea AV se produce prin compresiune fiind însoțită de afectări sistematizate ale CV
- simptome oculare
  - defecte hemianoptice bitemporale permanente de CV, cu hemianopsie completă sau incompletă cu quadranopsie, scotom hemianoptic
  - AV este păstrată dacă NO nu este afectat în traumă

  - NO inițial este normal, dar după câteva săptămâni se poate instala atrofia optică
- sunt necesare examen CT, RMN
- complicații intracraniene
  - meningite
  - arahnoidite
  - hidrocefalie
- semne neurologice asociate multiple în funcție de regiunea craniană afectată
- tratament: se pot încerca corticosteroizi sistemic în doze mari

LEZIUNI DE TRACT OPTIC

- Tractul optic începe de la nivelul chiasmei posterior şi se extinde posterior în jurul pedunculului cerebral terminându-se în corpii geniculaţi laterali unde sunt şi fibrele pupilomotorii încrucişate (mai mult decât neîncrucişate) care traversează brahiumul coliculului superior la nucleul pretectal
- Leziunile de tract optic sunt rare (multe depistate la autopsie) şi sunt produse de traumatisme craniene grave/fatale.
- Clinic
  - defecte de CV cu hemianopsie homonimă completă sau incompletă congruente, dar mai ales incongruente, cu scotoame; toate defectele de CV sunt contralaterale față de partea lezată
  - AV este normală în AO, dacă traumatismul nu este asociat cu neuropatie optică
  - NO la AO este inițial normal, dar după câteva săptămâni se poate instala atrofie optică temporală contralaterală în „nod de cravată" sau „în bandă", dar şi ipsilateral
  - CT, RMN după injectare cu gadolinium (agent de contrast paramagnetic)

TRAUMATISMUL CORPULUI GENICULAT LATERAL

- sunt rare şi aproape niciodată izolate
- Clinic
  - defecte de CV de tip hemianopsie omonimă, incongruentă sau orizontală
  - AV normală
  - NO inițial normal, după 4-6 săptămâni decolorare papilară

LEZIUNI DE RADIAȚII OPTICE

- fibrele superioare ale CGL merg posterior la cortexul occipital
- fibrele inferioare ale CGL merg în jurul ventricolului lateral către lobul temporal până la bucla Meyer unde trec proximal de capsula internă
- deteriorarea radiațiilor optice se poate produce în traumatisme penetrante sau închise craniene la nivelul lobului temporal şi parietal

- dacă leziunea la nivelul radiației optice este anterioară, atunci poate fi asociată cu leziuni ale capsulei interne (tulburări hemisenzoriale şi/sau hemipareză)
- leziuni neurologice în afectarea radiațiilor optice
  - afazie
  - hemipareză
  - scăderea sensibilității
  - leziuni care să sugereze existența unui hematom subdural
  - comă
  - nu se produce atrofie optică în leziunile retrogeniculate

LEZIUNI DE LOB PARIETAL

- hemianopsie congruentă
- răspuns optocinetic asimetric
- nistagmus dezordonat
- deficit hemisenzorial
- tulburări psihofizice
- percepție vizuală deficitară
- confuzie dreapta stânga
- agnozie – acalculie
- hemineglijare

LEZIUNI DE LOB TEMPORAL

- hemianopsie omonimă sau quadranopsie
- incongruență relativă
- halucinații vizuale
- reflexele pupilare normale
- tulburări de memorie
- confuzie

LEZIUNI ALE BUCLEI MEYER

- defect hemianoptic în cadran
- toate defectele campimetrice pot fi prezente dacă conştiența este păstrată.
- halucinații vizuale

LEZIUNI DE LOB OCCIPITAL se produc prin traumatisme craniene directe la nivel occipital cu fracturi şi sunt deseori însoțite de pierderea conştienței

- Leziunile bilaterale de lob occipital produc
  - ocular
    - ➢ modificări de CV cu hemianopsie homonimă bilaterală asociată cu cruțarea maculei
    - ➢ reducerea AV la AO
    - ➢ dacă leziunile sunt severe se poate produce orbire corticală

- ➢ în funcție de extinderea leziunii, pacienții au deseori credința că ei văd, când nu pot vedea, dar pot răspunde la mișcare sau iluminare/întuneric (sindrom Anton) (pacienții nu văd, dar spun că văd)
- ➢ reflexe pupilare normale

- agnozie vizuală – lipsa de recunoaştere şi înţelegere a obiectelor (necesită AV intactă şi funcţionarea limbajului); pacientul cu agnozie vizuală poate recunoaşte obiectul prin palpare, auz, nu vedere
  - ➢ forma aperceptivă – nu dau numele, nu pot identifica obiectul
  - ➢ forma asociativă – desenează obiectul, nu le pot numi
- ataxie optică – scăderea coordonării mână/ochi
- tulburări de vedere colorată cu discromatopsie/acromatopsie în leziuni ale girului lingual în lobul occipital inferior – frecvent în CV contralateral – hemiacromatopsie
- agnozia culorilor – pot percepe culorile, dar nu le asociază cu numele lor

- Leziunile localizate ale lobului occipital unilateral produc
  - ocular
    - ➢ hemianopsie omonimă sau defect quadranopic congruent, scotoame hemianopsice
    - ➢ deseori macula poate prezenta supleere vasculară colaterală de la ramurile posterioare ale ACM cu păstrarea radiațiilor optice
    - ➢ halucinații vizuale
  - tulburări neurologice
    - ➢ disfuncții motorii
    - ➢ amnezie
    - ➢ tulburări de limbaj, atenție
    - ➢ disfuncții senzoriale
    - ➢ afectarea nervilor cranieni

ORBIRE CORTICALĂ

- la adult cecitatea corticală este definită ca o pierdere completă a senzației vizuale, pierderea nistagmusului optokinetic cu conservarea reflexelor pupilare la lumină şi convergență, motilitate normală şi aparent retina normală
- la copil cecitatea corticală este mai greu de definit din cauza examinării dificile şi a istoricului greu de efectuat (din cauza traumei şi a vârstei), frecvența leziunilor asociate ale căii optice şi a SNC
- cauzele cecității corticale sunt multiple, traumatismele fiind printre factorii posibili declanşatori

- apariția nistagmusului indică ameliorarea deficitului vizual şi atunci prognosticul este favorabil
- nu există tratament specific
- este necesar investigație RMN cu gadolinum
- leziunile neurologice asociate cu cecitate corticală sunt numeroase
  - afectarea funcției motorii primare
  - afectare senzorială
  - tulburări limbaj, atenție
  - tulburări de coordonare
  - ataxie
  - afectarea nervilor cranieni

LEZIUNI EFERENTE

- traumatismele craniene pot produce paralizii ale nervilor cranieni în ordinea frecvenței VI, III, IV
- paraliziile bilaterale sunt rare
- accidentele severe cu fractură de craniu sunt însoțite de pierderea conştienței şi paralizii traumatice de nervi cranieni (uneori asociat şi VII)
- asocierea traumatismului cu chemozis hemoragic brutal instalat, ptoză şi diplopie suspectează fistulă carotido-cavernoasă
- hematom subdural însoțit de deteriorare mintală progresivă, semne pupilare şi semne de paralizii oculo-motorii prin compresiune necesită intervenție neurochirurgicală imediată
- prognosticul funcțional este legat de leziunile cerebrale produse în traumatism.

Nerv VI

- nervul VI inervează muşchiul drept extern şi permite abducția oculară
- paralizia de nerv VI este frecventă în traumatismele craniene şi poate fi uni, bilateral
- ochii cu paralizie de VI au capacitatea limitată de a privi în afară
- traiectul nervului VI este lung şi leziunile traumatice pot fi localizate la diferite nivele existând pe lângă leziunile oculomotorii şi alte semne asociate
- leziuni la nivelul nucleului VI sunt rare, leziunile traumatice fiind mai frecvent localizate în fascicolul nervului VI şi sunt asociate cu deficite cerebrale profunde
- nervul VI poate fi lezat la trecerea prin osul pietros în fractura de bază de craniu
- Clinic
  - diplopie binoculară orizontală
  - esotropie şi diplopie încrucişată la testul cu sticlă roşie
  - pot fi asociate leziuni de III, IV, V, VII, VIII

- necesar examen neurochirurgical şi oftalmologic complet cu CT, RMN

- Tratament
  - acoperirea ochiului paralizat pentru a exclude diplopia
  - la copii ocluzie alternativă din cauza riscului de ambliopie
  - deviaţie mică sub 10° prismatice – prisme orizontale
  - chirurgia strabismului după 6-12 luni

Nervul IV

- inervează muşchiul oblic mare care asigură rotaţia ochiului, coborâre şi uşoară abducţie
- ochiul cu paralizie de IV este mai ridicat ca ochiul contralateral (mai evident în privirea lezată)
- pacienţii cu paralizie bilaterală de nerv IV au putere de abducţie scăzută, rezultând o esodeviaţie sau deviaţie verticală
- diplopie verticală
- rezoluţia deviaţiei este posibilă după 6-8luni în parezele unilaterale în 65%, în cele bilaterale 25%
- Tratament
  - acoperirea ochiului paralizat pentru a reduce diplopia
  - la copii ocluzie alternantă pentru a evita ambliopia
  - în deviaţii mici - 10D prismatice- prisme verticale
  - intervenţie chirurgicală pentru strabism după 6-12 luni

Nerv III

- nervul III inervează muşchiul drept superior, inferior, intern, ridicătorul pleoapei superioare, muşchiul ciliar, sfincter irian
- semnele paraliziei de III sunt asociate cu deviaţia ochiului în afară şi în jos, ptoză, midriază cu răspuns lent la lumină (dacă sunt interesate fibrele pupilare)
- leziunile traumatice ale nervului III sunt frecvent asociate cu paralizii severe multiple de nervi cranieni
- afectarea izolată a nervului III poate fi prezentă în fractura craniană frontală când paralizia III este completă cu pupila midriatică, areactivă
- fascicolele III pot fi afectate prin compresiune în hematom, edem cerebral
- paralizia completă III poate fi prezentă în hernierea girului hipocampic şi atunci frecvent pacientul este în comă.
- Clinic
  - ptoză palpebrală
  - midriază areactivă
  - strabism divergent cu limitarea sau absenţa ridicării şi abducţiei
  - diplopie heteronimă, uneori acoperită de ptoză

- Tratament
  - ocluzia ochiului paralizat pentru a exclude diplopia
  - la copii ocluzie alternantă pentru a reduce riscul de ambliopie
  - chirurgia strabismului după 6-12 luni

Paralizii multiple de nervi cranieni

- sunt prezente în traumatisme ale orbitei la nivelul fisurii orbitale superioare, vârful orbitei, sinusul cavernos
  - fisura orbitară superioară – nIII, IV, VI, ramura oftalmică a V
  - vârful orbitei – canal NO, a oftalmică, fibre simpatice ale plexului carotidian
- Paraliziile multiple de nervi cranieni se produc în traumatisme grave cu fracturi ale orbitei, sfenoid, os pietros temporal şi se însoțesc de
  - oftalmoplegie
  - scădere AV
  - proptoză
  - DPA
  - uneori spasm artera centrală a retinei
  - implicare nerv V
- Clinic
  - limitarea mişcărilor oculare, corespunzător parezei III, IV, VI
  - tulburări cutanate şi de sensibilitate corneeană în afectare V
  - lagoftalmie
  - ptoză
  - sindrom Horner postganglionar
- Tratament
  - lubrefierea şi protecția corneei
  - recunoaşterea paraliziei de V, VII cu tarsorafie temporară sau chimică (toxină botulinică)
  - corecția ptozei, lagoftalmiei, strabismului
  - este necesar evaluare oftalmologică completă şi neurochirurgicală cu examen imagistic
  - la nevoie decompresie chirurgicală

PARALIZIA SUPRANUCLEARĂ

- este legată de leziuni ale centrilor supranucleari care controlează orientarea capului şi ochilor
- paralizia supranucleară influențează mişcările oculo-cefalogire, automatico-reflexe – „ochi de păpuşă”
- respectă neuronii motori ai nervilor cranieni, dar întrerupe conexiunile sale
- limitarea mişcărilor GO, deviația strabică, oftalmoplegia internucleară, nistagmusul pot apare după traumatism, ischemie, demielinizare, inflamație

şi compresie – cu lezarea cerebrală, cerebelului şi căilor motorii de trunchi cerebral

Oftalmoplegie internucleară

- rar poate fi prezentă în traumatisme craniene
- rezultă din atingerea bandeletei longitudinale posterioare a fibrelor nucleului VI de o parte, nucleul III de partea opusă care face posibilă privirea laterală conjugată
- când conexiunile între aceste nivele sunt întrerupte influxul de la nucleul paraabducens nu poate atinge nc III contralateral şi va continua activitatea nc VI ipsilateral
- tentativa de mişcare laterală produce o deviaţie neconjugată a ochilor cu abducţie ipsilaterală fără adducţia ochiului opus
- se poate produce nistagmus pe ochiul în abducţie
- lezarea fasciculului longitudinal medial produce scăderea velocităţii sacadelor de adducţie asociată cu adducţie limitată ipsilaterală leziunii în cazurile unilaterale
- nistagmus orizontal la ochiul abdus când pacientul încearcă să privească spre locul unde adducţia este slăbită
- oftalmoplegia internucleară bilaterală cu exotropie mare se datorează unei leziuni rostrale a fasciculelor longitudinale mediale cu implicarea subnucleilor complexului nuclear oculomotor ai dreptului medial
- se poate observa şi un fenomen invers numit oftalmoplegie internucleară posterioară în abducţie –rar
- foarte rar – sindrom unul şi jumătate – paralizie de lateralitate de o parte şi oftalmoplegie internucleară contralateral în leziuni ale tegmentului dorsal la baza protuberanţei afectând nc VI şi bandeleta longitudinală posterioară
- paralizie de verticalitate cu paralizie bilaterală a privirii în sus (atingerea comisurii posterioare) şi paralizie unilaterală a privirii în jos (în amonte sau aval de decusaţie)

Pareza mişcării de ridicare **GO** pote fi bilaterală, ocazional unilaterală datorată leziunii talamice bilaterale sau lezării mezencefalului dorsal.

- pareza bilaterală a mişcării superioare a GO se asociază cu alte semne ale disfuncţiei mezencefalului dorsal
  - retracţie palpebrală (semn Collier)
  - fixaţie instabilă
  - disocierea reflexului lumină-aproape
  - nistagmus retractor la convergenţă
  - mulţi pacienţi au limitarea mişcării GO şi în jos

Leziunile mezencefalului rostral produc ***limitarea coborârii GO***

Paralizia mişcărilor orizontale ale GO apare în lezarea unilaterală a punţii sau lobului frontal.

- În leziunea punţii se observă devierea AO spre partea opusă leziunii
- În leziunile lobului frontal, AO deviază spre partea unei leziuni ablative şi opus părţii unei leziuni iritative.

Deviaţia strabică este verticală şi poate fi concomitentă sau incomitentă, dar nu se asociază cu torsiune sau exciclodeviaţie

- se produce ca urmare a unei varietăţi lezionale a structurilor motorii de trunchi cerebral şi ale cerebelului
- se însoţeşte de alte semne de deficit neurologice
- dacă se asociază cu oftalmoplegie internucleară, ochiul hipertropic este de partea leziunii; deviaţia strabică reprezintă alterarea echilibrului otolitelor

Nistagmus

- nistagmus de retracţie în convergenţă se observă în cadrul sindromului mezencefalului dorsal
- este evident când pacientul încearcă să privească repede în sus în timp ce face convergenţă
- nistagmus disociat apare la ochiul abdus în oftalmoplegie internucleară
- nistagmus paretic apare la încercarea mişcării unui GO în direcţia de acţiune a unui muşchi paralizat
- nistagmus în apus de soare constă în ridicarea alternantă şi rotare internă a unui ochi cu coborârea şi rotaţia externă a ochiului congener; după traumatisme ale trunchiului cerebral rostral, talamus, chiasma optică
- nistagmus manifest latent – la pacienţi cu nistagmus latent care dezvoltă cecitate la un ochi

MIŞCĂRILE GO ÎN COMĂ

- aprecierea mişcărilor GO la comatoşi testează integritatea trunchiului cerebral
- Mişcările spontane includ:
  - mişcarea intermitentă, conjungată, rapidă a GO în jos urmată de întoarcere lentă la poziţia primară (apar în leziuni pontine);
  - mişcarea lentă a GO în jos urmată de întoarcere rapidă la poziţia primară
  - deviaţie rapidă în sus a GO urmată de întoarcere lentă în poziţia primară
- Dacă pacientul este comatos sau obnubilat şi nu s-a exclus traumatismul cerebral se testează mişcările orizontale cu proba calorică; irigarea fiecărei urechi separat cu 5-10CC de apă rece induce mişcarea AO spre urechea irigată la un pacient cu funcţie vestibulară normală; la un pacient cu leziune

irigarea cu apă rece produce nistagmus cu faza rapidă spre urechea neirigată şi faza lentă spre urechea irigată.

INSUFICIENȚA ACOMODAȚIEI

Pacienţii cu contuzie cerebrală pot dezvolta la un anumit timp (primele luni de la contuzie) simptomatologie discretă cu dificultăţi de focusare, dificultăţi la vederea de aproape, asociate cu durere în jurul feţei şi ochilor

ANIZOCORIA

- Midriaza unilaterală poate fi produsă în traumatism prin
  - rupturi ale sfincterului irian
  - pupila tonică Adie
  - pareza de nerv III
  - leziuni selective ale ganglionului ciliar sau ale nervilor ciliari posteriori scurţi
- Mioza unilaterală este dată de
  - irită
  - sindrom Horner
  - pupilă tonică Adie de o perioadă lungă de timp
  - pupila Argyll-Robertson

Bibliografie

1. *American Academy of Ophthalmology – Basic and Clinic Science Course, San Francisco, 2004*
2. *Bartlett JD, Janus SD –Clinical Ocular Pharmacology, Butterworth Heinemann, ed V, 2008*
3. *Burde RM, Savino PJ, Trobe JD – Clinical decisions in neuroophthalmology, Mosby, 2002*
4. *Dumitrache Marieta, Magdalena Anitescu, Potop V. – Traumatisme oculare, Editura Universitara carol Davila, 2009*
5. *Friedman – Kaiser – Trattler – Review of Ophthalmology, Elsevier Saunders, 2005*
6. *Kanski JJ. Clinical Ophthalmology: A Systematic Approach. 5th ed. 2003.*
7. *Kawasaki A, Purvin VA. Photophobia as the presenting visual symptom of chiasmal compression. J Neuroophthalmol. Mar 2002;22(1):3-8.*
8. *Langstrom DP – Manual of Ocular Diagnosis and Therapy, Lippincott WW, 2008*
9. *Lennox A Welb – Manual of eye emergencies, Butterworth Heinemann, 2004*
10. *Mac Cumber MathewW - Management ocular injuries and emergencies, Lippincot Raven, 1998*

11. Miller NR, Keane JR. Neuro-ophthalmologic manifestations of nonorganic disease. In: Walsh and Hoyt's Clinical Neuro-ophthalmology. 5th ed. 1988:1765-86.
12. Onofrey BE, Skorin L, Holdeman NR – Ocular therapeutics handbook, Lippincott WW, ed 2, 2005
13. Pavan-Langston, Deborah, Manual of Ocular Diagnosis and Therapy, Fifth Edition, 67-129, Lippincott Williams & Wilkins, 2002.
14. Stone Keith C, Humphries RL – Emergency Medicine, sixth ed, Mc Graw Hill, ch 29, 2008
15. Vaughan D, Asbury T, Riordan-Eva P. General Ophthalmology. 16th ed. 2003.
16. Webb LA – Manual of eye emergencies, Butterworth Heinemann, 2004

Capitolul 27

BOLI OCULARE LA COPIL

Marieta Dumitrache
V. Potop

VEDEREA LA COPIL

Marieta Dumitrache

- La naştere diametrul ochiului este 66% din diametrul adultului.
- Lungimea axială medie a ochiului la naştere mai mică decât la adult dă ochiului o hipermetropie (2D) care este parţial corectată de cornee cu 55D la nou născut faţă de 43D la adult şi de puterea cristalinului care este mai mare la copil decât la adult.
- Ochiul creşte până la 7 ani, hipermetropia cu grade diferite de astigmatism reducându-se cu 1D, creşterea ochiului fiind definitivă la pubertate.

Dimensunile ochiului

	Copil	adult
Diametrul axial	**17mm**	**24mm**
Diametrul corneean	**9,5 – 10,5mm**	**12mm**
Raza de curbură a corneei	**6,6 – 7,4mm**	**7,4 – 8,4mm**
Subțierea sclerei	**jumătate din sclera adultului**	

- În primele luni de viață vederea culorilor este întunecată
- Muşchiul dilatator pupilar este puțin dezvoltat la naştere
- Definitivarea maturizării foveei se face în primele luni de viață
- Mielinizarea nervului optic se completează după naştere
- Dezvoltarea AV la copil este progresivă
  - La naştere – clipeşte la lumină strălucitoare
  - La 7 zile – răspuns vestibulo-ocular
  - La 2 luni – se dezvoltă fixația
  - La 6 luni nivelul acuității (răspunsul evocat vizual – VER) atinge nivelul adultului
  - La 3-4 ani AV Snellen atinge nivelul adultului
  - La 7 ani stereoacuitatea este la nivelul adultului

Dezvoltarea vederii monoculare

- la naştere performanțele sistemului vizual sunt mai reduse, vederea monoculară dezvoltându-se până la 5 ani
- la naştere există o imaturitate retiniană maculară pentru că în fovee densitatea conurilor este mai scăzută şi segmentul extern al conurilor este mai scurt
- maturarea vederii monoculare cu vârsta permite dezvoltarea unei vederi binoculare paralel cu maturarea căilor vizuale retrobulbare (mielinizare, sinaptogeneză, regresie neuronală şi sinaptică)

- în timp se realizează coordonarea senzorio-motorie prin mişcări oculare armonioase în toate direcţiile privirii după stimulare senzorială oculară
- informaţiile proprioceptive ale muşchilor capului, gâtului şi muşchilor oculomotori sunt importante pentru codajul informaţiilor intervenind în relaţia poziţie cap/ gât / vedere)

Vederea binoculară

- horopter – punctele retiniene unde se proiectează imaginea obiectelor
- aria fuzională Panum – regiunea în jurul horopterului unde există VB

Tipuri de binocularitate

- percepţia simultantă – abilitatea de a vedea o singură imagine din cele 2 imagini percepute de 2 ochi
- fuziune – percepţia simultană a unei imagini din 2 imagini similare
- stereopsis – percepţia spaţială

Amplitudinea normală de fuziune în dioptrii prismatice

Distanţa testului	convergent	Divergent	vertical
6m	14Δ	6Δ	2,5Δ
25cm	38Δ	16Δ	2,6Δ

Fenomene senzoriale asociate cu strabism

Diplopia – percepţia simultană a imaginilor similare formate în puncte retiniene necorespondente

Confuzie vizuală – percepţie simultană a imaginilor nesimilare formate în puncte retiniene corespondente

Adaptarea senzorială a diplopiei şi confuzia vizuală se face prin supresie – prin apariţia **scotomului de supresie** (în care imaginea unui ochi este inhibată).

- central – adaptare pentru a evita confuzia
- periferic – adaptare pentru a evita diplopia
- obligatoriu – prezentă în timp în toate poziţiile ochiului
- facultativ – prezentă numai când ochii sunt deviaţi
- se diagnostică prin testul Worth

TESTE DE MĂSURAREA VEDERII

Copilul preverbal

- observarea privirii preferentiale prin
  - tamburul optocinetic
  - planse Teller
- determinarea fixatiei
- VER (raspuns evocat vizual)

Copil mai mare

- Testul Cardiff, Allen cu desene

Copilul verbal

- optoptip pentru aproape şi distanţă funcţie de dezvoltarea psihică a copilului
- optotip Snellen
- inele Landolt
- Eurile răsturnate
- teste Sheridan-Gardiner sau HOTH la care copilul indică pe planşele de lângă el simbolurile arătate la optotip

EXAMINAREA OFTALMOLOGICĂ A UNUI COPIL necesită mai multe etape

- **Interogatoriul părinţilor** care poate preciza elemente importante de diagnostic oftalmologic ale copilului
  - data şi circumstanţa de descoperire a afecţiunii pot avea valoare prognostică
  - depistarea de elemente anormale ale ochiului copilului percepute de familie
    - leucocorie
    - nistagmus
    - strabism
    - anomalii de dimensiuni, formă ale ochiului, pupilei
  - tulburări de comportament ale copilului
  - antecedente familiale la părinţi, bunici, fraţi, veri (arbore genealogic) precizându-se existenţa de anomalii oculare: cataractă, glaucom, miopie, anomalii de clivaj ale vitrosului primitiv
  - antecedente personale în care interogatoriul să precizeze evoluţia sarcinei cu posibila existenţă la mamă a unor maladii generale, virale ca rubeola, toxoplasma
  - preexistenţa unui examen ecografic abdominal al mamei pentru diagnosticul „in utero" a unor anomalii oculare
  - cercetarea existenţei sau nu a unui traumatism recent, repetitiv (sindromul copilului abuzat)

Screening pentru examinarea nn/copil

	Inspecţie	**AV**	**reflex roşu**	**motilitate**
0-2 luni	**Simetrie oculară**	**Fixaţie sporadică** **Răspuns pupilar**	**Prezent**	**70% din ochi în poziţie paralelă** **mică exotropie** **esotropia este posibil să fie anormală**
3luni-2 ani	**Simetrie oculară** **Cap, faţă, nas simetric**	**Fixaţie bună şi mişcări de urmărire** **Test pentru fiecare ochi**	**Reflex roşu binocular**	**Poziţia paralelă a ochilor** **Reflex la lumină** **Strabismul este anormal după 2 luni**
Peste 3 ani	**Simetrie oculară** **Cap, faţă, nas simetric**	**AV la optotip: figuri Wright, E, acuitate Snellen**	**Reflex roşu bilateral**	**Poziţie paralelă**

- **Examen anatomic al ochiului copilului**
  - este legat în primul rând de cooperarea doctor / pacient
  - se urmăreşte capacitatea copilului de a apuca un obiect în mişcare sau de a urmări lumina
  - la lumina zilei se cercetează
    - ➢ prezența unor anomalii de pleoapă, orbită, microftalmie
    - ➢ plafonarea privirii
    - ➢ strabism
    - ➢ nistagmus
  - se notează dacă există
    - ➢ fotofobie, lăcrimare
    - ➢ secreție conjunctivală
  - pot fi depistate anomalii de dezvoltare ale anexelor şi polului anterior al globului ocular, se pot depista tumori, anomalii de pigmentare
  - cu lumina focalizată pe ochi (sursa unui oftalmoscop direct) pot fi detectate
    - ➢ anomalii de talie şi transparență ale mediilor anterioare: cornee, iris (aniridie, atrofie esențială a irisului)
    - ➢ calitatea RFM
  - cu oftalmoscop direct sau lentila + 10D se pot evidenția noduli Lisch, pete Brushfield pe iris
  - la copilul mai mare se poate măsura TIO
  - ochii se reexaminează după dilatarea pupilei obținându-se detalii în plus pentru diagnosticul pozitiv
  - pentru determinarea refracției se face schiascopie sau refractokeratometrie
  - la copilul cooperant se poate face examinarea fundului de ochi cu oftalmoscop indirect sau la lampa cu fantă cu lentilă Volk

- **Examenul senzorial şi oculomotor**
  - la nou născut şi copilul până la 2-3 ani examinarea se bazează pe observarea comportamentului vizual şi motor în funcție de diverşi stimuli
  - după apariția limbajului se poate încerca evaluarea AV, dar până la 8-10 ani calitatea examinării depinde de gradul de cooperare al copilului
  - până la 2-3 ani funcția vizuală rămâne subcorticală, având interesarea corticală după 2-3 ani
  - dezvoltarea funcției vizuale
    - ➢ pe plan senzorial vederea periferică se maturează mai rapid decât vederea centrală (sensibilitatea de mişcare se maturează la 1 lună, CV este comparabil cu al adultului la 1 an)

- AV este definitivă la 4 ani, vederea contrastelor este egală cu a adultului la 13 ani, vederea culorilor este echivalentă cu a adultului la 11-13 ani
- pe plan motor – sistemul vestibular este matur la naştere, iar căile pentru sacade, urmărire, vergenţe sunt pe cale de definitivare; sacadele sunt hipometrice la nou născut, dat ating viteza de la adult la 4 luni, urmărirea este prezentă la 3-4 luni, iar vergenţele se stabilizează în primele 3 luni
- stimularea vizuală binoculară armonioasă este necesară pentru a asigura oculomotricitatea de bună calitate şi o funcţie vizuală performantă

Pentru a aprecia calitatea funcţiei vizuale la copil este necesar:

- **observarea clinică a comportamentului vizual şi a sistemului oculomotor**
- **metode subiective de evaluare AV – metode de privire preferenţială**
- **metode obiective de evaluare a AV – nistagmus optokinetic, tehnici electrofiziologice**

EXAMENUL FUNCŢIEI VIZUALE ÎN FUNCŢIE DE VÂRSTĂ

La nou născut se evidenţiază

- RFM, constricţia pupilară la stimularea luminoasă
- Reflexul de clipit la lumină
- Reflexul Peiper – stimulul luminos violent antrenează închiderea pleoapelor, ridicarea globului şi împingerea capului în spate
- Evidenţierea sacadelor grosiere prin aşezarea în faţa ochilor (copilul fiind vertical) a unei ţinte în mişcare
- Reflex vestibulo-ocular pus în evidenţă la nou născut prin rotaţia capului în care direcţia ochilor este opusă rotaţiei şi este însoţită de secuse nistagmice în direcţii opuse

La 2-4 săptămâni

- apare fixaţia şi urmărirea obiectelor la ţinta luminoasă fixă sau în mişcare

La 3-4 săptămâni

- apare coordonarea capului cu a ochilor

La 4-12 săptămâni

- se precizează reflexul de fixare a unui obiect imobil
- apar mişcările verticale, dar convergenţa este instabilă
- la sfărşitul primului trimestru apare coordonarea ochi, mână
- sacadele sunt de origine subcorticală, fixaţia şi urmărirea de origine corticală
- calitatea sacadelor este un element de prognostic neurologic

La 4 luni

- poate urmări faţa mamei
- lipsa atenției vizuale la 4 luni necesită consult oftalmologic
- reflexul roşu este important pentru a demonstra scăderea sau absența vederii la nou născut
  - în prezența unui reflex roşu anormal pot fi afecțiuni ale retinei şi nervului optic, dar şi ale polului anterior
  - orbirea corticală se poate însoți de reflex roşu normal

Metode obiective pentru evaluarea funcției vizuale la 0-3 luni

- studiul nistagmusului optocinetic prin rotația unui cilindru (pe care sunt desenate benzi alternative negre şi albe) în faţa ochilor copilului; se va studia direcția de mişcare *nistagmică*
- înregistrări electrofiziologice ERG (testează calitatea retinei) PEV care testează un mesaj cortical
- se vor urmări
  - modificările de comportament la lumină (fotofobie sau atracție către o sursă luminoasă)
  - anomalii oculomotorii precoce strabism în exo, essoforie

Copil 3 luni – 1 an

- copilul va fi urmărit în jocul său în relație cu familia (cu mama în particulr)
- se va urmări progresia acuității foveale, care se măsoară prin metoda privirii preferențiale – 2,5/10° la 4 luni, 4/10° la 1 an
- se va urmări o anomalie de comportament vizual pentru depistarea diverselor grade de ambliopie (dacă există) prin reacția copilului la ocluzia unui ochi (testul se face alternativ la ambii ochi)
- studiul reflexelor pupilare pe ochi nedilatat şi dilatat
- aprecierea transparenței mediilor oculare
- studierea echilibrului oculo-motor verificându-se aliniamentul ocular dacă refelexele sunt centrate când copilul fixează o sursă luminoasă
- se poate evidenția un deficit oculo-motor cu strabism precoce însoțit de nistagmus latent
- CV este comparabil cu al adultului – se testează prin evidențierea unei ținte periferice care induce sacade

Între 1- 2 ani – examinarea este aceeaşi dar se poate încerca colaborarea cu copilul
După 2 ani condițiile de măsurare a AV sunt variabile

- trebuie oferite explicații copilului în funcție de gradul lui de dezvoltare şi colaborare
- examenul AV se va face uni, bilateral la optotip cu teste aşezate la 2,5, 5m
- AV este 10/10 la 5 ani
- Teste direcționate „E" Snellen, inel Landolt după 4 ani

- examinarea răspunsului vizual se face pentru fiecare ochi în parte urmărindu-se
  - reacţia pupilară (răspuns paradoxal poate suspecta hipoplazia nervului optic, acromatopsie)
  - motilitatea oculară depistându-se strabism, nistagmus
  - refracţia cu cicloplegie
  - examenul polului anterior
  - examenul FO
- la nevoie se folosesc teste adiţionale
  - ERG
  - PEV
  - ultrasonografie

Vârsta	**AV - N**
0-2 luni	**Răspuns pupilar** **Mişcări sacadice** **Mişcări bruşte (tresare) ale ochilor (sacade)** **Fixaţie sporadică**
2-6 luni	**Fixaţie centrală şi de urmărire** **Mici mişcări oculare**
6 luni – 2ani	**Apucă jucării** **Fixaţie centrală** **Mişcări de urmărire evidente, clare**
3-4 ani	**20/40, diferenţa nu este mai mare de 2 rânduri**
Peste 5 ani	**20/30**

Refracţie automată

Autorefractometrele utilizează lumina infraroşie pentru a măsura puterea optică a globului ocular şi pentru a identifica erorile e refracţie

- reprezintă metoda cea mai sensibilă de detectare a ambliopiei anizometropice
- au limite: nu testează AV, nu identifică strabismele, nu identifică scăderea de AV secundară unor leziuni de nerv optic sau retiniene

Fotoscreening

- utilizează lumină liniară specială pentru înregistrarea reflexului roşu, util în screening pentru identificarea patologiei oculare
- metoda identifică vicii de refracţie mari, opacităţi oculare (cataractă), strabism
- nu testează AV, nu identifică pacienţii cu leziuni de nerv optic sau leziuni retiniene mici care nu alterează reflexul roşu

SIMŢUL CROMATIC

- nu se testează sistematic la copil, dar evaluarea sa este necesară în patologia degenerativă a retinei şi nervului optic pentru confirmarea unei discromatopsii congenitale – prezentă la 8-10% la sexul masculin

- se folosesc teste pseudoizocromatice Ishihara (bazate pe confuzia culorilor) care sunt foarte sensibile pentru discromatopsia roşu-verde, mai puțin galben-albastru
- testul Hardy-Hand-Ritter depistează deficitul galben-albastru și depistează discromatopsia dobândită

CÂMPUL VIZUAL

- poate fi testat prin confruntare la copil după 3 ani în funcţie de atenția copilului care va permite menținerea unei fixații centrale necesare
- permite aprecierea deficitelor majore tip hemianopsie
- CV Goldman este posibil după 6-7 ani, iar cel computerizat după 10 ani

BILANȚUL OCULOMOTOR

- se va controla absența deviației oculare în poziție primară prin testul cu reflexul corneean
- se va măsura valoarea deviației prin
  - reflex Hirschberg – deplasarea reflexului temporal, celălalt ochi fiind fixator, corespunde unei deviații în convergență, deplasarea nazală a reflexului corespunde unei deviații în divergență
  - prin folosirea prismelor – care vor fi puse cu baza temporal pentru a compensa deviația convergentă sau cu baza nazal pentru a compensa deviația divergentă
- evidențierea variației deviației prin
  - studiul ducțiilor, versiilor, vergențelor
  - testul coordimetrie Lancaster, Hess-Weiss (studiul deviațiilor în cele 9 poziții ale privirii)
- examinarea stării senzoriale oculare se poate face spre 4-5 ani (în funcție de coperare) prin:
  - lentile striate Bagollini
  - examinare la sinoptofor prin test Wirt (test polarizat care măsoară disparitatea retiniană), Lang

EVALUAREA AV LA COPIII PREVERBALI SE FACE PRIN

Tehnica privirii preferențiale în care se prezintă unui nou născut o suprafața cu un nivel luminos omogen cu o mină, frecvență spațială, variabilă 100candelă / m^2

- examinatorul privește copilul în spatele unui paravan prin gaura situată în centru testului; se prezintă cărți cu frecvență spațială din ce în ce mai ridicate, examinarea făcându-se binocular, apoi monocular (cu ocluzia unui ochi)
- testele de examinat pot fi:

- cartele Teller – cartoane dreptunghiulare 12,5cm cu benzi circulare albe/negre
- „bebe vision" – reţele circulare concentrate pe un cadran dreptunghiular; sunt 13 teste cu frecvenţă spaţială 0,28-14 cicli pe cm cu contrast 100%
- distanţa de prezentare 40cm înainte de 3 luni, 57cm 4-6 luni, 85cm > 6luni

- *AV normală*
  - 3cicli/grad la 3 luni (1/10°)
  - 9-12 cicli /grad la 1 an (3-4/ 10°)
- ***AV patologică*** – când 2 teste sunt sub normal

Nistagmus optocinetic

- este o succesiune de mişcări oculare reflexe provocate prin mişcarea rapidă a unui obiect în faţa privirii
- este format din 2 tipuri de mişcări
  - mişcare lentă de urmărire a obiectului în mişcare urmată de
  - mişcare rapidă de revenire sacadică care aduce globul în poziţia de origine, alternanţa fazelor lentă/rapidă fiind pe tot parcusrsul stimulării
- tehnica: copilul este aşezat în faţa unui tambur pe care se găseşte o bandă cu frecvenţe spaţiale din ce în ce mai mici până se decelează nistagmusul; acest moment corespunde acuităţii vizuale la copil
- acest test apreciază valoarea calitativă a funcţiei vizuale

Urmărirea vizuală a unei mire structurate în mişcare apreciază valoarea cantitativă a acuităţii vizuale

- utilizează o miră (pătrat de 5cm) cu bare albe şi negre care se deplasează orizontal pe un ecran

PEV – este răspunsul cortexului vizual la o stimulare luminoasă

- se foloseşte un semnal electric de amplitudine mică, corelat cu înregistrare EEG
- importanţa reprezentării maculare la nivel cortical permite evaluarea AV obiectivă prin folosirea stimulilor cu frecvenţă spaţială dată şi înregistrează amplitudinea traseelor

EXAMENUL CLINIC AL COPILULUI ANESTEZIAT

- Anestezia generală este indispensabilă sub 3 ani pentru examenul complet oftalmologic în vederea stabilirii corecte a unui diagnostic pozitiv şi diferenţial şi dacă este necesar, AG se continuă pentru efectuarea intervenţiei chirurgicale

- **AG şi intervenţia chirurgicală nu se efectuează decât cu consimţământul părinţilor**
- Examinarea ochiului se face binocular, comparativ, succesiv
  - măsurarea curburii corneei
  - măsurarea refracţiei
  - măsurarea PIO
  - examenul anatomic al polului anterior la lampa cu fantă – dacă este necesar
  - examen oftalmoscopic indirect
  - ecografie
  - ecografie Doppler în culori
  - anomaliile observate pot fi fotografiate

EXAMENE COMPLEMENTARE

- Metodele electrofiziologice realizează o măsurare (amplitudine sau latenţă) a unui răspuns electric la o stimulare vizuală
- **La copil PEV şi ERG sunt cele mai folosite, EOG rar**

PEV – răspunsul cortical la stimularea vizuală este înregistrat cu electrozi

- stimulul vizual folosit este nestructurat (flash) sau structurat (bare, tablă de şah) şi condiţionează răspunsul obţinut)
- ***PEV la iluminare (flash)*** – iluminarea este albă, de scurtă durată
  - forma răspunsului şi latenţa permite aprecierea gradului de maturizare vizuală
  - la prematuri – traseul are o mare undă negativă cu latenţa în vecinătatea 190ms
  - la nou născut la termen – apare o undă pozitivă spre 350ms
  - în cursul primelor luni – latenţa diminuă (peak pozitiv la 100ms) cu apariţia unui peak pozitiv spre 50ms
  - la 1 an răspunsul PEV flash este comparabil cu al adultului
- ***PEV prin reţea*** – în tablă de şah cu puncte alb/negru

ERG –realizează o înregistrare a activităţii electrice a retinei ca răspuns la o stimulare vizuală

- este necesar un electrod corneean
- s-au propus diverse protocoale, dar protocolul internaţional recomandat pentru adulţi este valabil şi la copil
- rezultatele înregistrate depind de condiţiile de stimulare
- normele internaţionale sunt
  - răspuns scotopic (legat de sistemul bastonaşelor) este înregistrat după adaptare la obscur folosind lumină de mică intensitate (cu luminanţa de 1 candelă /m^2

- răspunsurile fotopice (legate de sistemul conurilor) sunt izolate după adaptare la lumină (superior 17 candele/m^2) şi prin folosirea unei iluminări intense (100 candele /m^2)
- altă modalitate de stimulare electivă a conurilor este prin utilizarea frecvenţei de iluminare superioară la 20 pe secundă (se folosesc 30 cicli/sec)
  - în acromatopsie se poate folosi stimulare monocromatică
- în cazul stimulării cu frecvenţă scăzută se înregistrează
  - unda a negativă atribuită articolului extern al fotoreceptorilor
  - unda pozitivă care reprezintă straturile interne ale retinei

EOG senzorială constă în măsurarea evoluţiei potenţialului de răspuns al retinei în funcţie de condiţiile de iluminare – obscur/ebluisare

- este necesară pentru studiul funcţiei epiteliului pigmentar şi artricolul extern al fotoreceptorilor
- metodă – este indirectă şi constă în perceperea diferenţei de potenţial între 2 electrozi situaţi lateral la fiecare ochi
  - când pacientul efectuează mişcări oculare orizontale diferenţa de potenţial variază proporţional cu potenţialul de repaus şi amplitudinea mişcărilor
  - la un subiect normal amplitudinea semnalelor înregistrate se modifică la trecerea de la obscur la lumină; se studiază oscilaţia lentă
- rezultat – oscilaţia lentă la EOG este caracterizată prin amplitudine minimă la răspuns în obscur şi maximă la lumină intensă (500 cd/m^2)
- ***indicele Arden*** este raportul între amplitudinea maximă la iluminare faţă de minimă în obscur

Indicaţiile explorărilor electrofiziologice

La nou născut explorările electrofiziologice sunt indicate în prezenţa unui comportament vizual anormal sau al unui nistagmus

- comportament vizual anormal (CVA) fără nistagmus
  - PEV flash – aspect imatur cu PEV în reţea (tablă şah) sau nu se înregistrează, arată o întârziere în maturare, deci comportament vizual anormal
  - PEV în tablă de şah – normal pentru vârsta copilului cu PEV flash anormal, arată o întârziere în comportamentul vizual, dar prognosticul este bun
  - PEV flash alterat, ERG normal arată o atingere organică a căii vizuale asociată frecvent cu leziuni neurologice
  - PEV, ERG – traseu plat – amauroză Leber asociată sau nu cu nistagmus, leziuni neurologice
- CVA cu nistagmus – PEV, ERG sunt indicate în

- albinism – asimetrie încrucişată PEV (răspuns mai amplu la privirea ochiului stâng, când stimularea ochiului drept este mai amplă şi invers)
- acromatopsie congenitală
  - ➢ PEV prezent
  - ➢ ERG alterată pe componente fotopice (flash alb după adaptare la lumină, flicker)
- hemeralopie congenitală
  - ➢ PEV – normal
  - ➢ ERG alterat în componenta scotopică
- amauroza congenitală Leber
  - ➢ PEV alterată
  - ➢ ERG alterat în fotopic şi scotopic

Indicațiile examenelor electrofiziologice **la copilul mare (peste 5-6 ani)**

- papilă palidă cu suspiciuni de neuropatie hereditară
  - PEV alterat
  - ERG normal elimină leziuni retiniene – distrofia conurilor
- anomalie maculară – în care ERG permite diferențierea tipului de distrofie retiniană
  - ERG
    - ➢ alterat – absența undei a,b în fotopic (vedere diurnă)
    - ➢ normal în scotopic în distrofia conurilor
  - ERG unda b alterată în fotopic – retinoschizis juvenil (afectarea retinei interne)
  - ERG normal sau subnormal în fotopic, alterat în scotopic – distrofie con/bastonaş în retinita pigmentară
  - ERG alterat în diurn şi nocturn – distrofie mixtă con / bastonaş)
  - ERG normal, subnormal, EOG alterat – distrofie viteliformă /boala Best

Rezultatele obținute în explorările electrofiziologice trebuie corelate între ele şi cu examenul clinic ținându-se cont de vârstă, starea de atenție şi participarea copilului
În caz de suspiciune examinarea trebuie repetată

SIMPTOME ŞI SEMNE OCULARE LA COPIL

Ochi roşu

- Roşeața oculară poate fi legată de
  - infecții oculare
  - inflamații oculare
  - hemoragie subconjunctivală

La nou născut (24-48h)

- ochi roşu fără secreţie
  - reacţie toxică după instilarea de nitrat de argint;(înlocuită cu tetraciclină 1% în colir)
  - vindecare spontană
- ochi roşu, secreţie purulentă, abundentă, edem palpebral
  - conjunctivită gonococică a nou născutului cu secreţie purulentă, abundentă şi edem palpebral; netratată poate produce perforarea corneei
  - conjunctivita cu Neisseria meningitidis – rar
    - asociază tabloul unei conjunctivite cu meningită; tratament antibiotic cu cefalosporine în spital
  - chlamydia trahomatis – uneori se pot asocia: rinoree, tahipnee, pneumopatie; tratament cu eritromicină sirop 50mg/kg/zi în 4 prize, 4 zile şi topic tetraciclină
- ochi roşu cu keratită dendritică epitelială în contaminare neonatală cu herpes
  - este legată de o infecţie maternă la naştere
  - rar infecţie sistemică gravă
  - herpes simplex I, II necesită la copil tratament cu aciyclovir pe cale generală pentru prevenirea complicaţiilor meningoencefalitice

Copil în primele luni de viaţă

- ochi roşu, secreţie purulentă, edem palpebral
  - conjunctivita bacteriană (stafilococ epidermidis, streptococ viridans, streptococ pneumoniae) necesită individualizarea germenului şi tratament adecvat
- ochi roşu cu vezicule cutanate
  - keratoconjunctivită herpetică în care leziunile corneene sunt variabile, cel mai frecvent fiind keratita epitelială punctată şi forma dendritică
    - sunt vezicule palpebrale cu adenopatie pretragiană şi conjunctivită papilară
    - se pot asocia infecţii ale căilor respiratorii superioare

Copil mai mare

- AO roşii
  - conjunctivita virală – mai frecvent cu adenovirus
    - bilaterală
    - edem palpebral
    - chemozis conjunctival
    - hiperemie importantă
    - secreţie
  - conjunctivită alergică – rară înainte de 4 ani, mai frecventă după 4 ani
    - sezonieră
    - poate fi asociată cu rinită, astm, eczemă sau izolată

- formă particulară – conjunctivita vernală – rară
- AO roşii, cu prurit, lăcrimare, secreţie
- edem palpebral dimineaţa
- pruritul poate genera un tic – clipit sau deschidere exagerată a pleoapelor

- Ochi roşu, dureros, unilateral, edem şi hiperemie palpebrală în contextul unei infecţii de căi aeriene superioare, febră
  - celulită orbitară – spitalizare imediată şi tratament antibiotic
  - endoftalmită – endogenă, metastatică, după chirurgie recentă sau traumatism oculoorbitofacial
- Ochi roşu, dureros, fotofob cu scăderea AV, Tyndal + şi precipitate
  - uveită – în artrita juvenilă idiopatică (frecvent ochi alb puţin dureros)
  - toxoplasma
  - tumori
  - corioretinita
  - necesită tratament specific
- Ochi roşu, fotofob, brusc
  - creştere brutală a PIO în patologia inflamatorie sau blocajul unghiului prin cristalin
- Ochi cu roşeaţă localizată unilateral
  - corp străin – care trebuie îndepărtat prin anestezie topic
  - vasodilataţie localizată a vaselor conjunctivale
    - malformaţii vasculare ale orbitei

Fotofobie

- este o jenă oculară importantă la expunere la lumină în condiţii de iluminare normală
- este diferită de ebluisare care este legată de o lumină vie care provoacă închiderea rapidă a ochilor
- cauzele fotofobiei sunt diferite în funcţie de patologie şi vârsta copilului

Patologie corneeană produce frecvent fotofobie atunci când există ruptură de epiteliu cu sau fără afectare stromală

- **La nou născut**
  - buftalmia asociată cu edem corneean
    - fotofobia poate fi asociată cu lăcrimare clară
    - tratament urgent al glaucomului congenital
  - distrofie endotelială hereditară – AR; produce edem corneean în primele luni însoţit de fotofobie
- **La copil mai mare**
  - leziuni traumatice ale epiteliului, corpi străini
  - keratite
    - keratita virală herpetică
    - keratoconjunctivita epidemică cu adenovirus

➢ keratoconjunctivita alergică – keratita vernală şi flictenulară
- distrofie corneeană: cistinoză, Schnyder, Bietti, tirozinemia tip III
- keratita neurotrofică

Patologie iriană, uveită anterioară

- aniridie şi albinism cu iris transiluminabil pot fi însoţite de fotofobie
- uveite anterioare de diverse cauze se pot însoţi de fotofobie (uveita din artrita juvenilă este deseori asimptomatică la copil mic)

Patologie cristaliniană

- cataracte parţiale, cataractă subcapsulară pot produce fotofobie
- ectopiile cristalinului din sindrom Marfan şi Marchesani pot fi asociate cu fotofobie

Patologie vitreeană

- inflamaţie vitreană rară la copil
- inflamaţie vitreană asociată cu o corioretinită, endoftalmită se poate însoţi de fotofobie
- afectarea traumatică a vitrosului şi inflamaţie secundară

Patologie retiniană

- fotofobia poate fi un semn precoce în distrofia conurilor – se manifestă când copilul este în exterior
- nevrita optică poate prezenta fotofobie care poate agrava jena vizuală

Meningite, meningoencefalite

- se pot însoţi (clasic) de patologie neurooftalmologică
- poate coexista o keratită prin atingerea nervului V
- unele tumori de fosă cerebrală posterioară pot fi asociate cu fotofobie

Tratamentul

- afecţiunii cauzale
- fotofobia ca simptom poate fi ameliorată prin purtarea lentilelor solare, iar în leziunile corneene administrarea de lubrefiante

Lacrimare

- frecvent la nou născut şi copil mic
- este dată de
  - obstrucţia canalului lacrimonazal (frecvent)
  - glaucom congenital (rar, dar grav)
- tratament cauzal
  - sondajul căilor lacrimale după 6 luni
  - tratament chirurgical al glaucomului congenital inediat
  - tratament medical al leziunilor corneene (dacă există)

Leucocorie – pupila albă

- retinoblastom
  - tumoră oculară malignă frecventă la copil
  - tratament urgent după confirmarea diagnosticului

  - poate obține supraviețuire până la 90%
- maladie Coats
- retinopatie de prematuritate
- cataractă congenitală
- persistență de vitros primnitiv
- dacă cristalinul este transparent, cauze de leucocorie pot fi
  - Retino-vitrean
    - toxocara
    - hemoragie intravitreană organizată
    - abces intravitrean
  - Retinian
    - retinoblastom:
    - Coats
    - retinopatia de prematuritate
    - DR
    - Astrocitom
    - colobom corioretinian
- Pentru confirmarea diagnosticului sunt necesare
  - RMN
  - Ecografie
    - pentru a diferenția retinoblastomul de boala Coats, endoftalmită
    - pentru a diferenția persistența de vitros primitiv de retinopatia de prematuritate
  - AFG – pentru diagnosticul maladiei Coats
- Tratament medical sau chirurgical în funcție de cauză.

Scaderea importanta pana la pierderea vederii la un nou nascut

- toxoplasmoză maculară
- amauroză Leber
- displazie retiniană
- albinism
- afecțiuni congenitale ale nervului optic (atrofia optică congenitală)
- sindroame generale cu anomalii oculare
- orbire corticală (hidrocefalie, hemoragie intracraniană, traumatisme directe)
- afecțiuni neurodegenerative asociate cu scăderea vederii
- cataractă congenitală
- glaucom congenital

Dislexia

- tulburare manifestată prin dificultăți la citit
- caracteristici

- inversarea literelor b cu d
- inversarea cuvintelor eram – mare
- sare peste rânduri
- scriere în oglindă
- copii dislexici au intelect normal, dau probleme în procesarea şi integrarea cuvintelor, neavând probleme specifice în procesul vizual
- copiii dislexici nu au probleme la jocuri video şi nici la televizor (atât timp cât nu trebuie să citească ceva)
- incidența anomaliilor oculare şi a viciilor de refracție este aceeaşi ca şi în populația normală

- există terapeuți care susțin faptul că la copii cu dislexie există un deficit oculomotor care întrerupe modelul normal al citirii; exercițiile ortoptice îmbunătățesc coordonarea oculară şi aptitudinile la citit
- alți cercetători susțin prin studii de elecronistagmografie faptul că motilitatea şi coordonarea oculară sunt normale la copii dislexici; gradul de înțelegere produce un model de mişcare oculară şi nu potențialul de mişcare determină gradul de înțelegere; copiii care au dificultăți de înțelegere şi citire au mişcări fixație şi refixație anormală în timp ce citesc

Bibliografie

1. *American Academy of Ophthalmology – Basic and Clinic Science Course, San Francisco, 2004/ vol6, 7*
2. *Berson El – Principles and practice of Ophthalmology, WB Saunders, vol 2, 1994*
3. *Brodsky MC – Pediatric neuroophthalmology, Springer Verlog, 1995*
4. *Chiseliță D - Oftalmologie generală, Ed Dosoftei Iaşi, 1997*
5. *De Laage de Meux - Ophtalmologie pediatrique, Ed Masson, 2003*
6. *Dubois Lindy – Clinical skills for the Ophthalmic examination, Slack Inc, 2007*
7. *Dumitrache Marieta – Explorari functionale in oftalmologie, Ed Univ Carol Davila, 2011*
8. *Dumitrache Marieta – Oftalmologie pediatrica, Editura Universitară Carol Davila, 2010*
9. *Dumitrache Marieta, Anițescu Magdalena, Ciocâlteu Alina – Urgențe oculare netraumatice, Ed Univ Carol Davila, 2009*
10. *Fenichel GM _ Clinical pediatric neurology, WB Saunders, 1993*
11. *Friedman – Kaiser – Trattler – Review of Ophthalmology, Elsevier Saunders, 2005*
12. *Godde-Jolly D, Dufier J.L – Ophtalmologie pediatrique, Ed Masson, 1992*
13. *Jacobiec, F.A., Albert, D.M. – Principles and Practice of Ophthalmology, Philadelphia, 1994*

14. *James B, Benjamin L – Ophthalmology, investigatio and examination techniques, Butterworth Heinemann, Elsevier, 2007*
15. *Lang G – Ophthalmology a pocket text book atlas,G Thieme, 2007*
16. *Pediatric Ophthalmology and strabismus, American Academy of Ophthalmology, 1999*
17. *Roy HF – Ocular Differential Diagnosis, Williams and Wilkins, sixth edition, 1997*
18. *Stone Keith C, Humphries RL – Emergency Medicine, sixth ed, Mc Graw Hill, ch 29, pg 487 2008*
19. *Wagener HD, Kenyon KR – Principles and practice of Ophthalmology, WB Saunders, 1994*

GLAUCOMUL LA COPIL

Marieta Dumitrache, V. Potop

- Glaucomul la copil reprezintă un grup heterogen de afecţiuni oculare, care se însoţesc de creşterea presiunii intraoculare şi consecinţele acesteia la nou născut, copil, adolescent.
- Glaucomul la copil cuprinde afecţiuni glaucomatoase primitive congenitale cu determinism genetic prin disgenezii ale unghiului iridocorneean şi glaucoame secundare unor afecţiuni oculare de natură inflamatorie, tumori, traumatisme.
- Glaucomul la copil este:
  - congenital – la naştere
  - infantil – în primii 3 ani
  - juvenil – între 3-16 ani
- Descriem următoarele tipuri de glaucom la copil:
  - Glaucom congenital primitiv precoce prin disgenezii ale unghiului – trabeculodisplazii izolate – Buftalmia
  - Glaucom congenital primitiv – tardiv – Glaucom juvenil
  - Glaucom primitiv asociat cu alte determinări oculare
  - Sindroame generale asociate cu glaucom primitiv
  - Hipertonie oculară secundară

Clasificarea glaucomului la copii

GLAUCOM CONGENITAL PRIMITIV

Precoce

Trabeculodisgenezii- izolate – Buftalmie – GCPP (glaucom congenital primitiv precoce)

Trabeculodisgenezii asociate

Corneotrabeculodisgenezii – EMBRIOTOXON POSTERIOR

Iridotrabeculodisgenezii
- ANIRIDIE
- ECTROPION CONGENITAL EP PIGM IRIAN
- MICROCORIE
- COLOBOM
- HIPOPLAZIE STROMALĂ IRIANĂ

Iridocorneotrabeculodisgenezii

Centrale
- ANOMALIE PETERS

Periferice
- ANOMALIE AXENFELD
- ANOMALIE RIEGER
- MARFAN, MARCHESANI

Glaucom asociat cu alte malformații oculare sau anomalii de dezvoltare
- MICROFTALMIE
- PERSISTENȚA VASCULARIZAȚIEI FETALE

Glaucom asociat cu boli sistemice - ANGIOMATOZA STURGE-WEBER
- MUCOPOLIZAHARIDOZA
- SINDROM LOWE
- SINDROM PIERRE-ROBIN
- SCLEROZA TUBEROASĂ BOURNEVILLE
- NEVUS OTA

Tardiv – Glaucom juvenil – fără buftalmie

HIPERTONIE OCULARĂ SECUNDARĂ (GLAUCOM SECUNDAR LA COPII
Prin blocaj cristalinian - MICROSFEROFACHIE

Prin închiderea unghiului - PERSISTENȚĂ DE VITROS PRIMITIV
- RETINOPATIE DE PREMATURITATE

Inflamator - RUBEOLA
- TOXOPLASMA
- ARTRITA REUMATOIDĂ JUVENILĂ
- CATARACTA CONGENITALĂ OPERATĂ

Alte mecanisme - TUMORI
- Retinoblastom
- Neuroblastom,
- Xantogranulom
- Nevoxantoepiteliom
- TRAUMATISM
- CORTICOTERAPIE: local, general

GLAUCOM CONGENITAL PRIMITIV PRECOCE – BUFTALMIA

- Buftalmia este o oprire în dezvoltarea unghiului iridocorneean în stadiul corespunzător la 6 luni de viață intrauterină şi se însoțește de dezvoltarea dismorfică, disgenezică a unghiului iridocorneean.
- Glaucomul congenital este prezent la naştere 40% sau în timpul primului an.
- **Boala este o urgență chirurgicală.**
- Boala este bilaterală 70% şi mai frecventă la sexul masculin 70%.
- Există risc mare de glaucom congenital în mariaj consangvin
- În 90% boala apare sporadic, în 10% AR, părinții afectați au 5% şansă să aibă copii cu glaucom infantil.

Tip de glaucom	Localizare cromozomială	Locus	Genă
Glaucom congenital primitiv precoce	2p 21 1p 36	GLC 3 A GLC 3 A	CYP 1B1
Glaucom congenital asociat cu manifestări oculare	4p 25	RIE G1	PIT X 2
Glaucom juvenil	6p 25	RIE G2	FKLH 7

- Mutaţia în gena CYP 1B1 este prezentă în 85% din glaucoamele congenitale
- Prognosticul sever al afecţiunii necesită un diagnostic pozitiv precoce şi o atitudine terapeutică chirurgicală imediată
- Etiologic glaucomul congenital primitiv precoce este produs prin baraj de scurgere al umorii apoase prin anomalii la nivelul unghiului iridocorneean.
- Glaucomul congenital precoce se însoţeşte de buftalmie cu creşteri în volum a globului ocular.
- Distensia globului ocular antrenează iniţial lărgirea reversibilă a canalului optic cu conservarea fibrelor optice; excavaţia din acest stadiu poate regresa dacă PIO se normalizează.

Aspectul normal al ochiului la nou născut

- la naştere ochiul normal are o cornee transparentă cu diametrul de aproximativ 10mm
- presiunea oculară este mai mică de 16mmHg
- irisul este foarte subţire
- inserţia irisului are o comformaţie plată la naştere urmand a forma recesul posterior tipic adultului după primul an de viaţă .
- inserţia posterioară a irisului la nivelul corpului ciliar , face posibilă vizibilitatea portiunii anterioare a acestuia din urmă ca o bandă situată între pintenul scleral şi rădăcina sa: evidenţierea acestei bande ciliare este un element gonioscopic de diagnostic diferenţial cu glaucomul congenital în care se evidenţiază goniodisgenezii .

Efectele creşterii tensiunii oculare asupra structurilor oculare

- creşterea tensiunii oculare are consecinţe anatomice diferite asupra ochiului, dacă aceasta survine în primii 3 ani de viaţă sau mai tarziu .
- la copilul mai mic de 3 ani elasticitatea colagenului permite o distensie progresivă a globului ocular cu solicitarea tuturor structurilor oculare.
- corneea se ectaziază solicitand componentele sale care pot ceda; apar rupturi ale membranei Descemet ,cu edem stromal şi epitelial
- sclera este destinsă, inelul scleral se lărgeşte
- laxitatea laminei cribrosa permite apariţia rapidă a excavaţiei glaucomatoase care se va atenua imediat ce presiunea oculară va scădea (*reversibilitate a excavaţiei glaucomatoase* este prezentă în stadiile iniţiale)

- irisul este întins avand o stromă foarte subțire şi atrofică .
- zonula este în tensiune , parțial ruptă cu subluxații sau luxatii ale cristalinului.

Modificări anatomice în glaucomul congenital

Trabeculodisgeneziile afectările izolate ale trabeculului sunt cea mai comună trăsătură a glaucomului congenital primitiv şi sunt prezente în 50% .

Sunt două forme de disgenezie izolată a trabeculului:

- *inserția iriană plată şi anterioară* (forma cea mai frecventă) corpul ciliar nu se vede la gonioscopie prin irisul atrofiat, iar trabeculul în cazul insertiilor posterioare are un aspect punctat. Stroma iriană periferică este foarte subțire cu vizibilitatea vaselor sale radiare. Pe măsură ce creşte globul în dimensiuni, stroma se subțiază şi mai mult.
- *insertia concavă ale irisului* , radacina acestuia formează o concavitate în unghi , planul acesteia este posterior pintenului scleral dar se cațără peste acesta obstruând trabeculul.

Iridotrabeculodisgenezii

Pe langă trabeculodisgenezii există :

- defecte ale stromei iriene anterioare
- hipoplazie stromală
- absența colaretei iriene
- proeminența aparentă a sfincterului irian .
- anomalii ale vaselor iriene
- persistența tunicii vasculare a cristalinului cu vase dispuse in axul pupilar sau existența unor vase anormale pe suprafața irisului , cu traiect neregulat , care pot distorsiona pe alocuri marginea pupilei .Aceste vase se deosebesc de vasele iriene normale ; cu aspect radiar , vizibile datorită atrofiei stromei iriene .
- găuri iriene cu sau fără interesarea sfincterului

Simptome

- lăcrimare
- fotofobie
- blefarospasm
- ochi roşu
- copil mai mic de 3 luni prezintă începțarea corneei, lăcrimare
- copil mai mare de 3 ani poate fi asimptomatic cu miopie progresivă şi scăderea insidioasă a AV

Semne oculare

- buftalmie (ochiul mărit de volum) este bilaterală, simetrică/ asimetrică
- corneea cu
  - diametrul orizontal mai mare de 13 mm
  - modificări de transparență în grade diferite
  - edem corneean difuz, uneori localizat în jurul striurilor, edem epitelial la debut, stromal în evoluție, edem corneean care produce

opacifierea corneei
- striuri Haab - rupturi circumferenţiale sau orizontale descemetice (diagnostic diferenţial cu cele după extracţia cu forceps care sunt oblice sau verticale)
- ele pot favoriza edemul corneean cronic, cicatrici, astigmatism corneean

- limbul sclerocorneean – distorsionat, apare sub forma unei zone albicioase de câțiva milimetri, modificând reperele anatomice ale unghiului
- sclera – subțiată, mai mult sau mai puțin pigmentată
- CA profundă
- irisul
  - poate fi sediul unor anomalii de dezvoltare
  - iridodonezis prin ruperea zonulei
- pupila – descentrată, deformată
- cristalinul
  - microfakie relativă
  - întinderea zonulei poate deplasa corpul ciliar şi poate produce subluxaţie de cristalin ireversibilă
- miopie
- strabism
- nistagmus
- FO – când poate fi examinat prezintă
  - disc optic lărgit şi excavat cu excavaţie iniţială la copii reversibilă
  - raportul C/D > 0,3 (la copii normali acest raport este prezent în 2.6%)
  - frecvent structurile intraoculare sunt imposibil de examinat din cauza modificărilor de transparență ale corneei

Diagnosticul pozitiv se pune prin:

Examinarea oculară sub anestezie pentru a asigura o evaluare completă

- ketamina, succinilcolina cresc TIO
- anestezia generală – halotan, tiopental, tranchilizante, scad TIO
- se măsoară diamterul corneean (la 1an sub 12mm)
- măsurarea refracției (dacă este posibil) evidențiază miopie prin buftalmie cu astigmatism prin rupturile descemetului
- măsurarea TIO arată valori diferite, dar este întotdeauna crescută> 21mmHg

Masurarea TIO la un copil mai mic de trei ani , reprezinta cea mai inexactă din toate datele ce definesc glaucomul congenital din urmatoarele motive :

- măsurarea sub anestezie generală scade valoarea TIO .
- anestezia generală e precedată de sistarea ingerării de lichide , sugarii si copii mici avand o fragilitate mare a echilibrului hidroelectrolitic cu deshidratare .

- nu se stie exact limita superioară a TIO normale la aceste varste

TIO se masoară cu aplanotonometru manual tip Perkins sau unul electronic TonoPen ,

- se va masura TIO imediat ce anestezia o permite (ketamina este singurul anestezic care nu scade TIO , chiar o creste)
- valorile normale ale TIO sub anestezie la copilul <3 ani sunt <15 mmHg .
- în general se constată valori mari ale TIO , la aproximativ 25-30% din cazuri
- valorile aparent mici ale TIO nu exclud diagnosticul de glaucom congenital daca celelalte semne sunt prezente; ele pot fi rezultate fals negative
- diferențele mai mari de 5mmHg între un ochi afectat şi unul considerat mai puțin afectat în cazurile asimetrice au semnificație diagnostică .

Masurarea diametrelor corneene ,

- După naşterea la termen nou născutul are diametrul orizontal al corneii normale de 10-10,5mm.Acesta creşte progresiv ajungand la dimensiunile normale ale adultului 11,5-12mm în jurul varstei de 2 ani.
- Orice valoare >12 mm in primul an de viața este patologică

Gonioscopia

- se poate efectua folosind o lentilă Koeppe-Barcan care pemite examinarea unghiului camerular prin *gonioscopie directă* şi microscopie binoculară dar si un examen oftalmoscopic direct al papilei .Familiarizarea oftalmologului cu gonioscopia directă constituie condiția esențială a abordării chirurgicale a unghiului în goniotomie .
- poate fi dificil de realizat din cauza modificărilor de transparență ale corneei
- când este posibil a se face se apreciază
  - gradul de deschidere al unghiului
  - prezența sau nu a disgeneziilor de unghi
  - nivelul de inserție al irisului
  - prezența eventualelor vase vizibile
  - pintenul scleral poate fi vizibil în unele zone, în altele nu
  - starea corneei periferice – unde poate fi embriotoxon
- Gonioscopic se pot evidenția următoarele anomalii
  - unghi deschis cu inserția iriană anterioară
  - inelul Schwalbe şi pintenul scleral sunt puțin vizibile cu canal Schlem rareori localizat
  - banda ciliară este scurtă sau absentă, trabeculul este palid
  - stroma iriană este hipoplazică, lăsând să se vadă prin fața EP vase radiare ale irisului atrase spre trabecul
  - inserția iriană poate fi plată şi anterioară pe trabecul, cu iris atrofic
  - inserția concavă a irisului posterior de pintenele scleral pe care îl acoperă şi astupă porii trabeculului, prin inserția rădăcini irisului în fața trabeculului

- membrana Barkan prezentă prin bandă ectomezenchimatoasă ocupând unghiul sub formă de țesut translucid sau structură opacă

Examenul FO

- se evaluează:
  - diametrul, coloraţia papilei
  - importanţa excavaţiei
  - iniţial papila poate fi lărgită de coloraţie normală – stadiu reversibil, apoi poate deveni atrofică
- efectuat prin oftalmoscopie indirectă sau cu lentila evidenţiază:
  - excavaţie a papilei asemănătoare celei a adultului.
  - un raport cupă/disc mai mare de 0,3 este foarte rar la copilul normal si frecvent la cei cu glaucom
  - asimetria raportului cupă/disc cu diferenţe mai mari de 0,2 este sugestivă pentru GC
  - la copil canalul scleral se poate lărgi ca răspuns la tensiunea oculara crescută apărand atât o lărgire a excavaţiei cât şi o adâncire a ei , fără ca aceasta să însemne o pierdere de fibre ganglionare .
  - aceeasi elongaţie scleralã face ca excavaţia să fie reversibilă după scăderea TIO ; mai ales în primul an de viaţă
  - se poate remarca prezenţa unui inel neural roz pană în fazele avansate ale bolii

Documentarea excavaţei este foarte importantă în urmărirea eficienţei terapeutice şi a progresiei bolii

- fotodocumentarea papilei constituie o bază importantă de referinţă
- după un tratament chirurgical eficient excavaţia poate rămane stationară sau regresa .
- creşterea sa semnifică ineficienţa tratamentului şi progresia bolii .

Ecografia permite:

- aprecierea lungimii axiale a globului – care este crescută în glaucom, cu creşterea profunzimii CA responsabilă de miopizarea globului ocular
- **lungimea axială poate fi un semn de urmărire al glaucomului congenital operat**
- prezenţa şi importanţa excavaţiei

Eco Doppler în culori

- permite aprecierea dinamică a circulaţiei în vasele polului posterior
- ridicarea indexului de rezistenţă la scurgere în artera oftalmică are valoare diagnostică şi prognostică în care absenţa fluxului diastolic este un semn de urgenţă chirurgicală.

ERG şi PEV

- absenţa răspunsului ERG nu are valoare diagnostică, dar un răspuns prezent arată o bună funcţie a celulelor ganglionare
- absenţa răspunsului PEV la 6 luni la copil cu medii transparente, fără

suferința unghiului este probabil dată de suferința nervului optic

Diagnostic diferențial

- Al megalocorneei cu
  - megalocorneea congenitală
  - megaloftalmie
    - afecțiune bilaterală, simetrică a segmentului anterior al GO fără hipertonie oculară
    - diametrul corneei 15-16mm
    - AR linkată de sex, AD, AR
    - bandă ciliară largă la gonioscopie
    - prognostic favorabil
- Al lăcrimării
  - stenoza congenitală de căi lacrimale
  - conjunctivită
- Al corneei opacifiată la naştere
  - traumatisme obstetricale ale corneii cu rupturi descemetice
  - rubeola congenitala -dar acestia pot avea si glaucom pe un ochi microftalm
  - mucopolizaharidoze si mucolipidoze
  - cistinoză
  - sclerocornee

Tratament

Indicațiile de tratament în glaucomul congenital primitiv necesită

- recunoaşterea precoce a diagnosticului pozitiv de boală
- examinare atentă a pacientului sub anestezie generală cu
  - controlul corect al TIO
  - măsurarea diametrului corneean
  - examenul atent al unghiului iridocornean cercetându-se
    - vizibilitatea pintenelui scleral
    - inserție înaltă a irisului
    - trabecul uveal supradezvoltat sau obstruat prin goniodisgenezii sau goniosinechii
  - examenul nervului optic
  - biometrie A scan
  - examenul atent al corneii pentru că în funcție de transparența ei se vor efectua operații ab externo/ ab interno
- tratamentul medical reprezintă o metodă de temporizare a operației
- **tratamentul glaucomului congenital este esențial chirurgical**

Tratament medical

- poate fi folosit pentru
  - pregătirea preoperatorie
  - pacienții operați, dar cu eficacitate chirurgicală insuficientă
- este tratamentul medical al adultului

  - beta blocante topice pot fi eficiente, dar NU inofensive (adaptat la doza de copil)
  - inhibitori de anhidrază carbonică cu supravegherea electroliților
  - miotice
  - analogi de prostaglandine (discutabil)
  - alfa agoniști – folosiți cu prudență brimonidina contraindicată la copii prin risc de a produce apnee, letargie
- la sugar şi copilul mic tratamentul medical nu poate avea decât un caracter de scurtă durată 24-72 de ore cu condiția să fie efectuat sub stricta supraveghere a medicului pediatru şi numai în regim de spitalizare .
- betablocantele topice şi inhibitorii AC pot fi eficiente, dar pot surveni efecte sistemice cu atât mai severe cu cât copilul este mai mic (betablocantele pot determina: apnee, bradicardie, astm, confuzie)

Tratament chirurgical

- **Tratamentul definitiv al glaucomului congenital primitiv este numai chirurgical precoce, imediat ce se confirmă diagnosticul pozitiv**
- Dacă corneea este transparentă, copil sub 18 luni – GONIOTOMIE – rata de succes 85%
- Dacă corneea are modificări de transparență, copil mai mare de 18 luni, goniotomie eşuată de 2 ori – TRABECULOTOMIE – rata de succes (77%)
- Dacă goniotomia şi trabeculotomia au eşuat
  - SISTEME ARTIFICIALE DE DRENAJ
  - TRABECULECTOMIE
  - CICLOCRIOTERAPIE
  - ENDOCICLOFOTOCOAGULARE
- Tratamentul chirurgical urmat de
  - examinarea frecventă a pacientului sub anestezie generală pentru evaluarea bolii
  - tratamentul ambliopiei, miopiei, strabismului

Tehnici chirurgicale

Goniotomie

- Clasică
- Laser

Trabeculotomie

- Trabeculotomie ab externo standard
- Trabeculotomie pe 360° (operația firului pe 360°)

Trabeculectomie

- Neperforantă
- Perforantă
  - Simplă
  - Combinată
    - ➢ Trabeculo/ trabeculectomie

- Trabeculectomie/iradiere

Sisteme artificiale de drenaj

Procedee ciclodistructive

- Ultrasunete
- Crioterapia
- Cicloablație

Goniotomia

Barkan a imaginat această intervenție din cauza prezenței unei membrane translucide în unghi care împiedică circulația liberă a umorii apoase, cu prezența trabeculului uveal supradezvoltat

Goniotomia clasică

- constă în reducerea sub control gonioscopic şi microscopic a rădăcinii irisului şi/sau trabeculului uveal care însoţeşte şi blochează accesul umorii apoase la trabecul.
- necesită o bună transparență a corneei
- necesită un ochi cu structuri nealterate, cu diametru corneean sub 13,5mm
- rezultate favorabile în 85%
- teoretic este o trabeculotomie ab interno care constă în incizia trabeculului sub control gonioscopic, secțiunea trabeculului permițând comunicarea directă a camerei anterioare cu canalul Schlemm
- operația este eficientă în primii 2 ani de viață (eficiență maximă în lunile 2-8)
- operația constă în incizie corneeană la limbul T după aşezarea pe cornee a lentilei de gonioscopie
  - se administrează un miotic şi se aprofundează CA cu vâscoelastic pentru a vizualiza diametral opus
  - se introduce cuțitul de goniotomie prin deschiderea corneeană, dirijându-l spre anterior, se disecă în unghiul iridocorneean
  - se deschide unghiul 2/3 din circumferință
  - operația este terminată când pintenul scleral redevine vizibil pe toată lungimea tratată

Goniotomia laser

- la lampa cu fantă, după administrarea unui sedativ
- se foloseşte laser Yag Nd cu impacte pe 120° focalizate la nivelul canalului Schlemm
- la copii peste 5 ani

Trabeculotomie ab externo

Trabeculotomie ab externo standard

- indicată în glaucomul congenital cu grade diferite de opacifiere corneeană
- constă în secțiunea trabeculului prin abord scleral
  - dezinserția conjunctivei la limb cu volet scleral disecat în 2/3 din profunzimea sclerei

- incizie radiară profundă, progresivă până la canalul Schlemm (pus în evidență îndepărtând buzele acestei incizii)
- cateterizare cu trabeculotom (mică sondă curbată) în periferia corneei
- rotația instrumentului și evidențierea lui în CA, rotație repetată la stânga și la dreapta
- refacerea CA (dacă se șterge) cu vâscoelastic
- sutura voletului și a conjunctivei

Trabeculotomie pe 360° (Tehnica firului pe 360°, Beck)

- cateterizare circulară realizată cu un fir de prolen 6/0
- tracțiunea firului produce deschiderea trabeculului pe toată lungimea sa, dar expune la sângerare

Trabeculectomie

Trabeculectomie neperforantă – sclerectomie neperforantă cu pelaj al trabeculului extern

- dezinserția conjunctivei la limb
- incizie sclerală neperforantă și paralelă cu limbul la 4mm
- lamelizare a sclerei semiprofund până la primele lame corneene realizând un buzunar și cu două incizii radiare se face un volet scleral limbic
- incizie laterală radiară pentru a repera canalul Schlemm și pintenul scleral (ca în trabeculotomia ab externo)
- alături de această deschidere, voletul se disecă, evidențiindu-se trabeculul
- canalul Schlemm este tras înainte, tracțiunea produce disecția între lamelele corneene profunde și Descemet care prelungește trabeculul dincolo de inelul Schwalbe
- tavanul canalului Schlemm este ridicat și trabeculul extern (la care există acces direct) este vizualizat ca periind tavanul
- cu o pensă se face pelajul
- nu este necesară sutura volerului scleral, se suturează conjunctiva cu fir rezorbabil 8/10 așezând conjunctiva în tensiune pe limb
- se poate folosi mitomicina

Trabeculectomie perforantă simplă

- este indicată în glaucomul congenital când:
  - goniotomia sau trabeculotomia au eșuat
  - alterările structurale ale bolii sunt severe
  - diagnosticul este tardiv
  - nu mai există alte soluții
  - dacă dorim să efectuăm o goniotomie dar cornea este edemațiată. - Operația filtrantă în această situație deși nu va avea o viață lungă , poate asigura o perioadă normalizarea presiunii oculare , clarificarea corneii și posibilitatea efectuării unei operații simple fără riscuri – goniotomia , cu condiția ca varsta (sub 2ani) și dimensiunile ochiului (diametrul corneii sub 13,5 mm) să ofere șanse reale acestei operații.
  - copilul reacționează printr-o cicatrizare exuberantă a țesutului episcleral care compromite atat potența cat și viața unei trabeculectomii . - Modularea cicatrizării postoperatorii cu 5-FU sau Mitomicină combat tendința cicatrizării exagerate la această varstă

dar ridică riscurile unor bule chistice şi fistule cu amenințarea posibilitătii apariției endoftalmitei eventualitate rarisimă

- nu se recomandă la afacii purtători de lentile de contact, iar la cei cu buftalmie sclera subțire o face dificilă .
- tehnica trebuie efectuată cu atenție mai mare decât la adult pentru că la nou născutul buftalm globul este destins, sclera subțire şi raporturile anatomice modificate
  - se va repera canalul Schlemm înainte de deschiderea CA
  - bula de filtrație să fie medie, strălucitoare, puțin vascularizată
  - succes 35-85%
  - la aplicarea de mitomicină se poate produce sclerectazie evolutivă sau nu

Operația combinată trabeculo/trabeculectomie – indicată în hipertonia oculară secundară unei operații de cataractă congenitală

Operația combinată trabeculectomie/ iradiere stronțiu 90-750rad.

Sisteme artificiale de drenaj

- pot fi indicate în:
  - diagnostic tardiv
  - eşecuri chirurgicale anterioare
- varietate de valve (Molteno, Baerveld, Krupin)
- au o extremitate vizibilă în CA şi rezervorul aşezat în spatele ecuatorului
- tubul de legătură se plasează sub deschiderea sclerală prin lamelizare sau prin autografă
- posibile complicații
  - deplasarea tubului
  - ineficiența valvei
  - hipotonie mare
  - inflamații
  - infecții
  - cataractă
- sistemele artificiale de drenaj rămân soluții de excepție .ele determina apariția unor cicatrici exuberante în jurul tubului sau a sistemului de colectie care compromite funcția acestora . Sunt menționate cazuri de strabism apărute prin afectarea muschilor sub care se plasează sistemele colectoare

Procedee ciclodistructive

- indicate în glaucoame refractare, pot fi folosite în glaucom congenital
- tehnica este rezervată pentru glaucoamlele necontrolate, multioperate
- ***ultrasunete*** focalizate de intensitate înaltă sub anestezie locală, local produc distrucția localizată a epiteliului ciliar şi subțiere sclerală
- ***crioterapia*** în cele 4 cadrane cu aplicații 45-60 secunde la 80° pe 180°, dacă este nevoie repetată pe celălalt cadran
- ***cicloablație*** cu
  - laser diodă – impacte cu 1500-2200mW, 2000msec pe 180-360°

- laser Yag de contact – impacte 7-9W timp de 700 msec 180-360°
- complicaţii
  - ftizie de glob prin supradozaj
  - afectarea corpului ciliar
  - cataractă
  - inflamaţii
  - oftalmie simpatică

Complicaţiile metodelor de tratament în glaucomul congenital

- *După goniotomie sau trabeculotomie* riscul hipotoniilor severe sau al endoftalmitei este foarte mic.
- *Trabeculotomia* se poate complica cu :
  - lezarea accidentală a corneii periferice-decolarea localizată a membranei Descemet cu apariţia unui edem cornean local,
  - iridodializă , hifemă masivă
  - lezarea cristalinului, cataractă ,ruperea cristaloidei anterioare
- *Trabeculectomia* se poate complica cu hipotonie , endoftalmită
- *Sistemele artificiale de drenaj* pot determina hipotonii severe
- *Procedeele ciclodistructive* în mod special ciclocriodistrucţia duc la hipotonia şi ftizia globului

Intervenţie de primă intenţie	**Reintervenţie**	**Postoperator**	**Tratamentul complicaţiilor**
Glaucomul primitiv izolat **- buftalmie la naştere, evolutivă** **- hipertonia se produce prin baraj de trecere a UA prin canalul Schlemm sau prin disgenezie de unghi** **- disgenezia de unghi este dată de** **• inserţia înaltă a irisului** **• persistenţa trabeculului uveal** **- dacă corneea este transparentă Goniotomie** **- dacă corneea este opacă – trabeculotomie ab externo**	**- după etiologia glaucomului** **- după eficienţa intervenţiilor anterioare** **- goniotomie II** **- trabeculectomie II, III, antimitotic** **- aplicare de valve** **- la persoanele mai în vârstă coliruri hipotonizante**	**- colir cu antibiotic şi cortizon 15 zile** **- control postoperator sub anestezie generală după 15 zile (repetat la nevoie)**	**- dacă ochiul este normal anatomic se normalizează TIO** **• opacifierea corneei – Keratoplastie** **• tratamentul ambliopiei** **• cataracta – poate necesita vitrectomie** **• DR – rară, rezultate chirurgicale discutabile**

Eficiența metodelor de tratament în glaucomul congenital

- *Goniotomia şi trabeculotomia* sunt cele mai eficiente metode de tratament în glaucomul congenital.
- *Goniotomia* este citată avand efect în 80% din cazuri după o primă operație şi de 100% după repetarea sa cu condiţia să fie efectuată în timp util (sub 2 ani) inainte ca globul ocular să fi suferit modificări severe.Cel mai important factor de prognostic fiind în acest caz precocitatea diagnosticului

.

- *Trabeculotomia* este citată ca având eficiență în 75% din cazuri după prima intervenție şi 90% după repetarea sa. Aceste rezultate se datorează şi recomandărilor mai extinse ale acestei operații(cornee opacă)
- *Trabeculectomia şi sistemele artificiale de drenaj* reprezintă mijloace terapeutice rezervate cazurilor avansate de boala în care goniotomiile sau trabeculotomiile repetate au eşuat
- Procedeele ciclodistructive sunt folosite în fazele avansate dureroase ale bolii cand se urmăreşte o ameliorare a simptomelor .

Prognosticul evoluției glaucomului congenital

- **Cel mai important factor de prognostic în evoluția glaucomului congenital îl reprezintă precocitatea dignosticului şi a tratamentului.**
- Glaucomul congenital manifest la naştere are un prognostic nefavorabil atat al controlului TIO cat şi al funcției vizuale.Peste 50% din aceşti copii vor avea o vedere sub 1/10.
- Acelaşi prognostic îl are şi glaucomul infantil cu diametru cornean mai mare de 14 mm.
- Cel mai bun prognostic îl au cazurile depistate la varsta de 3-12 luni avand un diametru cornean mai mic de 13,5mm.

Urmărirea postchirurgicală a glaucomului congenital

- După scăderea tensiunii oculare, edemul cornean poate persista cateva săptămani.
- **Schimbarea aspectului papilei (reversibilitatea excavației) este cel mai bun indicator al eficienței tratamentului.**
- După scăderea tensiunii oculare o mare parte din pacienți vor avea o AV sub ½ prin persistența edemului cornean, ambliopie , vicii de refracție sau apariția nistagmusului.
- După tratamentul chirurgical copilul cu glaucom congenital se va urmări pe parcursul unor perioade de ani/decenii.
- *A doua zi postoperator* se va aprecia presiunea oculară măsurandu-se dacă este posibil . Valorile crescute ale acesteia se pot datora substanțelor vascoelastice reziduale în CA sau unei hifeme masive .În aceste situații folosirea inhibitori ai AC p.o timp de 24-72 de ore după o posologie dictată , şi supravegheată de medicul pediatric poate fi o solutie .

- *La 4 săptămani de la operație* se va efectua un examen ocular sub anestezie generală cu măsurarea TIO ,diametrelor corneii , o documentare a papilei si o retinoscopie care va masura refracția și va asigura corectia sa și prevenirea ambliopiei .
- *Examenele periodice* vor monitoriza acești parametri cu atenție deosebită asupra viciilor de refracție și a riscului de ambliopie
- *Confirmarea succesului chirurgical* al glaucomului congenital survine după varsta de 9-10 ani dacă *TIO are valori normale* și *ochiul nu este ambliop.*

Consultanța genetică

- Familia copilului cu glaucom congenital va trebui avertizată asupra riscului de aparitie al bolii la viitorii frați ai celui afectat și la urmașii acestuia.
- Examenul genetic al părinților stabilește dacă boala a fost rezultatul unei mutații spontane sau a avut un caracter ereditar.
- În ultima eventualitate caracterul heterozigot al mutației CYP 1B1 la ambii părinți face ca riscul apariției bolii la următorul copil să fie de 25% .
- Urmașii acestor părinți cu profil genetic al mutației CYP 1B1 heterozigot ,deși nu vor avea glaucom congenital vor prezenta un risc crescut de apnee, bradicardie și astm la administrarea de betablocante .

GLAUCOMUL JUVENIL

- Glaucomul juvenil este glaucom primitiv cu unghi deschis la copil cu apariție tardivă, fără buftalmie (3-18 ani)
- cauzele anatomice nu sunt legate de blocaj al unghiului prin disgenezie (ca în glaucomul primitiv adevărat), ci este o anomalie de dezvoltare a diferitelor elemente ale trabeculului, uveal, corneoscleral, juxtacanalicular, care apar mai târziu în evoluția fetală
- gena glaucomului juvenil este localizată la nivelul cromozomului 1 (banda 1q21-1q31) și mediază miocilina , o glicoproteină cu rol în functia trabeculară .Boala se asociază în 50% din cazuri cu miopie.
- pacienții cu glaucom juvenil *nu prezintă semne de glaucom congenital sau de glaucom infantil*
- *l*a cazurile apărute sporadic glaucomul juvenil este diagnosticat în adolescență sau la adultul tanăr
- în familiile cu glaucom în antecedente s-au înregistrat valori crescute ale TIO de la vârsta de 6-10 ani.
- boala este asimptomatică pană în fazele sale avansate , are un determinism genetic , cu transmitere autosomal dominantă
- procesul de formare al elementelor CA alături de creasta neurală explică posibilitatea de dezvoltarea a glaucomului congenital și juvenil asociate cu alte anomalii oculare și generale

Manifestări clinice

- *Examen clinic general* relevă date în limite normale
- *Examen oftalmologic*
  - segmentul anterior normal
  - FO - excavaţie glaucomatoasă
  - gonioscopie-unghi deschis aspect normal gonioscopic
  - TIO - valori crescute
  - refracţie-miopie

Diagnostic diferential

- glaucom asociat cu boli sistemice
- glaucom asociat cu anomalii oculare
- glaucoame secundare ale tanărului ;postuveite ,steroidiene
- glaucom infantil diagnosticat tardiv (lărgirea corneii, rupturi ale mb.Descemet)

Diagnostic pozitiv

- FO excavaţie glaucomatoasă, fotodocumentarea acesteia
- TIO crescută
- Examen genetic ;mutatii ale genei MYOC banda 1q21-1q31 .

Tratament

Tratament medicamentos ;

- *betablocantele şi derivatii prostaglandinici administrate topic* nu au studii documentate ale eficienţei si ale reactiilor adverse la adolescenti si copii .
  - betablocantele topic prezintă risc de apnee, bradicardie , confuzie sau astm .
  - aceste tratamente medicamentoase se vor administra numai sub strictă supravaghere pediatrică în conditii de spitalizare şi pentru perioade scurte
- glaucomul juvenil poate deveni refractar la tratamentul medicamentos după scurt timp.

Tratament chirurgical

- *goniotomia* este citată ca eficientă în glaucomul juvenil.
- *trabeculectomia cu modularea cicatrizării* eficientă în formele adultului tanăr

Consultanţa genetică;

- Familiile celor cu glaucom juvenil vor trebui avertizate asupra riscului aparitiei bolii la fratii celui bolnav cat şi la copii acestuia .
- Copii celor cu istoric de glaucom juvenil vor fi examinaţi periodic (TIO şi FO), la fel şi cei cu o TIO la limita asociată cu miopie .

GLAUCOM PRIMITIV ASOCIAT CU ALTE DETERMINĂRI OCULARE

Glaucomul congenital primitiv asociat cu alte determinări oculare constituie

trabeculodisgenezii asociate:

- **Embriotoxon posterior**
- **Sindrom Axenfeld**
- **Anomalia Rieger**
- **Sindrom Rieger**
- **Aniridie**
- **Ectropion congenital de epiteliu pigmentar al irisului**
- **Nanoftalmia**
- **Sclerocornee congenitală**
- **Microcorneea**
- **Persistenta de vitros primar hiperplastic (persistenta vascularizației fetale)**
- **Retinopatia de prematuritate (fibroplazia retrolentală)**
- **Anomalia Peters**
- **Sindrom irido-corneo endotelial**
  - *Atrofia esențială și progresivă a irisului*
  - *Sindrom Chandler*
  - *Sindrom Cogan Reese*
- **Distrofia polimorfă posterioară**

SINDROAME ASOCIATE CU GLAUCOM PRIMITIV

Unghiul iridocorneean are originea comună în creasta neurală cu oasele feței, dinții, cartilaj și meninge; din această cauză, glaucomul congenital poate fi asociat cu alte malformații generale și oculare.

Sindrom Sturge Weber

- hemangiom cutanat în teritoriul nervului trigemen (nevus flamens), hemiatrofie facială în zona hemangiomului
- se asociază deseori cu defecte primare la nivelul unghiului și creșterea presiunii venoase episclerale
- *Operațiile filtrante prezintă riscul* unei decolări hemoragice a coroidei

Angiomatoza retiniană - von Hippel Lindau

- boală autosomal dominantă , asociată cu hemangioblastomul retinei si cerebelului
- iridociclita si neovascularizatia irisului produc glaucom neovascular

Sindrom Lowe (sindrom oculocerebrorenal)

- boală X-linkata caracterizată de anomalii oculare, renale și retard mental .
- anomaliile oculare includ cataracta congenitala si glaucom infantil care poate fi secundar microfakiei si anomaliilor unghiului

- tratament .goniotomie urmată de extracţia cristalinului.Goniotomia efectuată corect se poate complica cu hifemă masivă în aceste cazuri .

Neurofibromatoza (boala von Recklinghausen)

- *General*
  - pacientii au pete caracteristice "cafe au lait" şi neurofibroame la nivelul tegumentelor , viscerelor , sistemului nervos central şi periferic , absenţa aripii mari a sfenoidului .
- *Ocular*
  - neurofibrom plexiform pe pleoapa superioara ; neurofibromul plexiform , asociază riscul de 50% de a dezvolta glaucom care este întotdeauna unilateral, de obicei există de la naştere sau curând după naştere şi se prezintă ca buftalmie cu sau fără edem corneean

.Anomaliile cromozomiale- Trisomiile 13,18şi 21

- se însoţesc de cataractă congenitală şi glaucom congenital alături de opacifieri ale corneii , coloboame iriene , microftalmie, displazii retiniene , persistenţa vitrosului primitiv hiperplastic.

HIPERTONIE OCULARĂ SECUNDARĂ - GLAUCOAME SECUNDARE

- Numeroase afecţiuni oculare survenite în primii ani de viaţă pot afecta sistemul de eliminare al umoarei apoase cu creşterea presiunii intraoculare .
- În funcţie de varsta la care survin aceste fenomene şi de cauza lor primară repercursiunile asupra structurilor oculare vor determina diferite forme de glaucom clasificabile ca infantile sau juvenile.
- Deşi vârsta apariţiei le aseamănă glaucoamelor congenitale în realitate nu au o cauză congenitală
- Pot surveni în contextul unor afecţiuni dobandite de natură inflamatorie ,traumatică sau tumorală sau a unor sindroame care nu afectează în mod primitiv structurile unghiului camerular.
- Mecanismele blocării eliminării UA diferă de la blocaj pupilar cu închiderea unghiului ,la închiderea progresivă a unghiului prin sinechii sau blocarea unui unghi deschis prin mase cristaliniene, sânge, vitros ori recesia unghiului .
- În unele cazuri se asociază modificări primitive sau secundare ale unghiului (sindr.Marfan, sindr.Weill-Marchesani) .În aceste situaţii deşi mecanismul pare a fi un blocaj pupilar după iridotomie pot persisita valori tensionale crescute .

Glaucoame secundare (după Shaffer-Weiss)

Glaucoame traumatice

- Acute
  - Hifema şi recesia unghiului
  - Blocaj trabecular prin mase cristaliniene sau vitros

Glaucoame secundare unor tumori oculare

- Retinoblastom
- Leucemie
- Xantogranulomul juvenil
- Rabdomiosarcomul irian

Glaucoame uveitice

- Cu unghi deschis
- Prin inchiderea unghiului
  - Sinechii
  - Blocaj pupilar

Glaucoame induse de cristalin

- Fakotopice-subluxatii
  - Sindrom Marfan
  - Homocistinuria
- Fakomorfice -sfrerofakie
  - Sindrom Weill -Marchesani
  - Sindrom GEMMS (autozomal dominant)

Glaucom secundar operatiei de cataracta congenitala

- Glaucom cronic cu unghi deschis
- Glaucom uveitic
- Blocaj pupilar

Glaucom steroidian

Glaucom neovascular

- Retinoblastom
- Boala Coats
- Vitroretinopatie exudativă familială
- Meduloepiteliom

Glaucoame secundare prin închiderea unghiului

- Retinopatia de prematuritate
- Microftalmia
- Nanoftalmia
- Retinoblastom
- Vitros primitiv hiperplastic
- Membrana pupilară congenitală
- Aniridia
- Iridoschizisul
- Corneea plană

Glaucoame prin cresterea presiunii episclerale

- Sindrom Sturge -Weber
- Hipertensiune venoasă episcleralã idiopatică
- Malformaţii vasculare orbitare

Glaucom secundar infecţiilor intraoculare

- Toxoplasmoza recurentă
- Irita herpetică
- Rubeola congenitală
- SIDA

Embriofetopatii

Rubeola congenitală

- glaucom congenital unilateral 1% - glaucomul poate fi primar sau secundar
- sindrom plurimalformativ
  - cardiopatie
  - surditate
  - retard psihomotor
- hipertonia oculară - are caracter tranzitor ceea ce face să se constate că este secundară inflamaţiei sau pigmentării şi mai puţin prin anomalie trabeculară
- terapeutic
  - tratamentul chirurgical este limitat
  - normalizarea tensiunii poate fi uneori spontană

Toxoplasmoza congenitală

- atrofie de glob ocular
- hipertonia oculară este secundară unei uveite fetale severe

Artrita cronică juvenilă

- HLA – DR W5 cu prezenţa de factor antinuclear
- principala cauză de uveită anterioară cronică la copil
- principala complicaţie este glaucomul secundar prin
  - goniosinechii şi secluzie pupilară în 20%
  - tratament prelungit cu corticosteroizi

Glaucom secundar de cauză cristaliniană

Glaucom facogen - poate fi dat prin blocaj pupilar în raport cu un cristalin ectopic şi sferic

- *Sindrom Marfan*
  - AD
  - Anomalii oculare
    - ectopie bilaterală constantă
    - microsferofachie – 50% (până la 5 ani)
    - fibre zonulare normale cu inserţie şi dispoziţie anormală la

nivelul unor procese ciliare deplasate
- glaucom în 8% prin blocaj pupilar prin subluxaţie de cristalin care necesită tratament chirurgical
- luxaţia cristalinului
  - în CA
  - posterior cu glaucom facolitic subacut
- Anomalii cardiovasculare
  - anevrism disecant de aortă
  - coarctaţie de aortă
- Anomalii osteoarticulare
  - Arahnodactilie
  - hiperlaxitate ligamentară
  - cifoscolioză

- *Sindrom Weil-Marchesani*
  - rar
  - microsferofachie cu inclavarea cristalinului în aria pupilară realizând glaucom acut prin blocaj pupilar
  - anomalii somatice
    - brahimorfism
    - rigiditate articulară
    - brahicefalie
- *Homocistinuria*
  - AR
  - determinată de un deficit enzimatic care face imposibilă metabolizarea homocistinei .
  - manifestări oculare
    - glaucom secundar
    - închiderea unghiului prin blocaj pupilar de către cristalinul subluxat
  - anomalii scheletice
  - retard mental
  - tromboze ateriale şi venoase

Glaucomul secundar al afakului - 30% din copii cu cataractă congenitală

Glaucom secundar postoperator

- Între glaucomul congenital şi cataracta congenitală pot exista relaţii cauză efect în ambele sensuri.
- Când glaucomul congenital a suferit multiple goniotomii sau trabeculotomii pot apare opacifieri ale cristalinului .
- În cazul unor hipotonii postoperatorii prelungite poate surveni opacifierea cristalinului .
- când cataracta congenitală apare în mod izolat după operaţia de cataractă poate apare un glaucom secundar prin următoarele mecanisme :

B.C.U. „M. EMINESCU" IAŞI

- resturi de mase cristaliniene
- sinechii iriene anterioare cu închiderea unghiului
- atalamie postoperatorie (inciziile corneene foarte mici la copil se vor sutura) cu goniosinechii
- blocaj pupilar cu vitros
- uveite ; după operaţia cataractei din rubeola congenitală există riscul persistenţei virusului rubeolic în cristalin cu apariţia unei uveite virale care poate determina creşteri ale TIO .În rubeola congenitală unghiul poate fi afectat şi în mod primitiv

- între momentul operației cataractei congenitale şi apariţia unui glaucom infantil sau juvenil secundar poate trece o perioadă de cațiva ani .**Orice ochi operat de cataractă congenitală va fi ținut sub observație ca susceptibil de glaucom secundar până la adolescență .**
- în unele situații cataracta congenitală şi glaucomul congenital coexixtă :sindr.Lowe, rubeolă congenitală .În aceste situații gonioscopia susține diagnosticul corect .

Glaucoamele secundare traumatice

Traumatismele pot determina creşterea tensiunii oculare la copil prin următoarele mecanisme:

- Contuzii oculare
  - iridociclite traumatice
  - recesia unghiului (Examenul periodic al copiilor care au suferit contuzii este necesar în vederea depistării eventualelor creşteri tensionale care ar putea apare după luni sau ani de la traumatism)
  - sinechii periferice anterioare
  - secluzie/ocluzie pupilară
  - luxații/subluxații de cristalin
  - hifemă (risc crescut la cei cu drepanocitoză)
- Plăgi oculare
  - leziunile de la contuzii plus invazie epitelială a CA
- Hifema la copil necesită o atenție specială datorită riscului de asociere a acesteia cu valori tensionale crescute şi de apariție a hematocorneii .O hematocornee apărută la vârsta de 4-6 ani va afecta funcția corneii 2-3 ani (cât se consideră perioada necesară recuperării transparenței corneene după hematocornee). Aceste fenomene vor surprinde copilul la varsta la care acesta depăşeşte perioada în care se mai poate dezambliopiza. În felul acesta tulburările vizuale devin definitive .

  Tratamentul hifemei:
  - repaus , pansament ocular
  - cicloplegice şi miotice care vor creşte suprafața iriană de absorbție
  - corticosteroizi topic, scad şansa de recidivă a hifemei
  - la copii peste 8 ani se poate administra acid aminocaproic 100mg/Kg7zi la 8 ore.

- la copil NO este mai rezistent la valori crescute ale TIO (NO rezistă la valori ale TIO de 20-30mmHg ,6-7 zile) timp suficient pentru resorbția hifemei –
- dacă hifema nu se resoarbe în acest interval , sau dacă ocupă toată CA, sunt semne de apariţie a hematocorneii se va interveni chirurgical extrăgandu-se sângele din CA.Dacă acesta este lichid se va elimina prin aspirare dacă este cuagulat cu ajutorul vitreotomului de segment anterior folosit la turaţie şi aspiraţie joasă .

- În subluxaţii cristaliniene se va practica iridotomie/iridectomie periferică.
- În uveite tratametul antinflamator adecvat .

Retinopatia de prematuritate - poate fi însoţită de hipertonie oculară prin membrană ciclitică cu bloc pupilar secundar

Tumori

Retinoblastom - glaucomul poate fi dat de

- rubeoza iriană - glaucomul secundar cel mai frecvent este neovascular în 70% din cazuri datorită ischemiei retiniene induse de tumoră sau a unui factor angiogenic produs de aceasta
- închiderea unghiului prin împingerea diafragmei iridocristaliniene
- blocajul porilor trabeculari cu celule tumorale

Xantogranulom juvenil – se poate asocia cu hipertonia oculară secundară prin creşterea spontană a PIO odată cu hifema din CA

Dictiom (meduloepiteliom) poate asocia în leziunile patologice un glaucom cu buftalmie

Maladia Coats

- afectiune idiopatică caracterizată prin alterări vasculare cu anevrisme şi permebilitate crescută având ca rezultat apariția unor exudate, edeme şi DR exudativă .
- apare la vârste cuprinse între 4-30 ani cu un maxim de manifestere între 8-16 ani.
- în fazele avansate ale bolii poate surveni rubeoză iriană şi glaucom neovascular secundar .

Maladia Recklinghausen

Corticoterapie local, general

Glaucoamele secundare la copil pot avea manifestările unui glaucom infantil sau ale unuia juvenil în funcţie de momentul apariţiei lor .
Diagnosticul urmează etapele descrise la glaucomul congenital

Tratament

- Tratamentul va fi individualizat , de la simpla iridectomie în cazul unor mecanisme de blocaj pupilar pană la enucleaţie în cel secundar retinoblastomului .
- Glaucomul secundar necesită tratamentul cauzei (ablaţia cristalinului luxat), dar frecvent leziunile sunt ireversibile
- Închiderea unghiului necesită chirurgie filtrantă perforantă trabeculo/trabeculectomie
- Indicaţia de tratament se va face după un diagnostic corect de formă clinică de glaucom
- Tratamentul chirurgical indicat trebuie să fie mai eficient decât posibilele complicaţii

Bibliografie

1. *Agarwal HC, Sandramouli S, Sihota R, Sood NN. Sturge-Weber syndrome: management of glaucoma with combined trabeculotomy-trabeculectomy. Ophthalmic Surg. Jun 1993;24(6):399-402. [Medline].*
2. *Allingham R, Damji K, Freedman S, Moroi S, Shafranov G. Developmental glaucomas with associated anomalies. In: Shields' Textbook of Glaucoma. 5th ed. Philadelphia, PA 19106: Lippincott Williams & Wilkins; 2005:252-271.*
3. *Brandt JD.Surgery of Pediatric glaucoma Duane Ophthalmology Ed.Lippincott Wiliams Wilson 2000.vol.6 cap 23.*
4. *Bruttini M ,Longo I,Frezzoti P,Oryalesi N et al.Mutation in myiocilin gene in families with primary open angle glaucoma and juvenile open angle glaucoma.Arch.Ophthalmol.2003,121:1022-1027.*
5. *Cantor LB. Glaucoma associated with congenital disorders. In: Ritch R, ed. The Glaucomas. Vol 2. St Louis: Mosby; 1989:931-960.*
6. *De Laage de Meux - Ophtalmologie pediatrique, Ed Masson, 2003*
7. *DP Edward, Fajarananant TS, et al. A comprehensive update on congenital glaucoma. Current Pediatric Reviews. Feb 2008;4(1):19-30.*
8. *DP Edward, Fajarananant TS, et al. A comprehensive update on congenital glaucoma. Current Pediatric Reviews. Feb 2008;4(1):19-30.*
9. *Dumitrache Marieta – Oftalmologie pediatrica, Ed Universitara, Carol Davila,Bucuresti 2010*
10. *Dumitrache Marieta, Aniţescu Magdalena, Ciocâlteu Alina – Urgenţe oculare netraumatice, Ed Carol Davila, 2009*
11. *Freedman S, Walton D. Glaucoma in infants and children. In: Nelson L, Olitsky S, eds. Harley's Pediatric Ophthalmology. 5th ed. Philadelphia, PA 19106: Lippincott Williams & Wilkins; 2005:Chapter 14, 285-304.*
12. *Gupta V, Jha R, Srinivasan G, Dada T, Sihota R. Ultrasound biomicroscopic characteristics of the anterior segment in primary congenital glaucoma. J AAPOS. Dec 2007;11(6):546-50. [Medline].*

13. Hoskins HD Jr, Shaffer RN, Hetherington J Jr: Anatomical classification of the developmental glaucomas. Arch Ophthalmol 102:1331, 1984
14. Munoz M, Tomey KF, Traverso C et al: Clinical experience with the Molteno implant in advanced infantile glaucoma. J Pediatr Ophthalmol Strabismus 28:68, 1991
15. Potop V.Cap.Glaucomul , Tratat de Oftalmologie vol.II - M.Dumitrache Ed. Univ . Carol Davila Bucureşti 2005.
16. Shaffer RN. Analysis of surgical and medical management of glaucoma in Sturge-Weber syndrome. Ophthalmology. Jul 1990;97(7):904-9. [Medline].
17. Shaffer RN: Prognosis of goniotomy in primary infantile glaucoma (trabeculodysgenesis). Trans Am Ophthalmol Soc 80:321, 1982
18. Shields MB. Axenfeld-Rieger syndrome. In: Ritch R, ed. The Glaucomas. Vol 2. St Louis, Mo: Mosby; 1989:885-95.
19. Shields MB. Textbook of Glaucoma. 3rd ed. Baltimore: Williams & Wilkins; 1992:235-257, 348-351.
20. Tamcelik N, Ozkiris A. Long-term results of viscotrabeculotomy in congenital glaucoma: comparison to classical trabeculotomy. Br J Ophthalmol. Jan 2008;92(1):36-9. [Medline].
21. Tamcelik N, Ozkiris A. Long-term results of viscotrabeculotomy in congenital glaucoma: comparison to classical trabeculotomy. Br J Ophthalmol. Jan 2008;92(1):36-9. [Medline].
22. Walton DS: Aniridic glaucoma: The result of goniosurgery to prevent and treat this problem. Trans Am Ophthalmol Soc 84:59, 1986
23. Weiss JS, Ritch R. Glaucoma in the phakomatoses. In: Ritch R, ed. The Glaucomas. Vol 2. St Louis: Mosby; 1989:905-29.
24. Yang LL, Lambert SR, Lynn MJ, Stulting RD. Surgical management of glaucoma in infants and children with Peters' anomaly: long-term structural and functional outcome. Ophthalmology. Jan 2004;111(1):112-7. [Medline]
25. Yanoff M ,Duker J.S, Ophthalmology sec.ed.Mosby1999.219.1475-1480,238,1569-1576

DECOLAREA DE RETINĂ

Marieta Dumitrache

- Decolarea de retină la copil este între 3-6% din toate DR.
- **DR la copil este plurietiologică, în care traumatismul reprezintă în jur de 45% din cauzele generatoare**
- DR la copil este mai gravă decât DR la adult pentru că:
  - diagnosticul pozitiv de boală este deseori tardiv, deoarece copilul nu anunță imediat tulburările vizuale
  - frecvent DR la copil se însoţeşte de evoluţia precoce şi gravă a proliferării vitreo-retiniene (mai ales în DR regmatogenă)
  - dacă se exclude DR traumatică, la copil DR are caracter grav pentru că survine pe degenerescențe vitreo-retiniene ereditare care au prognostic rezervat
- DR la copil în toate formele, predomină la sexul masculin 75-85%

Etiologia DR la copil

- Traumatică în
  - plăgi perforante
  - contuzii
- Degenerativă
  - miopie
  - retinoschizis juvenil
  - sindrom Wagner, Stickler
  - sindrom Marfan
- Afachie – cataractă congenitală
- Anomalii de dezvoltare
  - coloboame şi fosete colobomatoase
  - hiperplazie de vitros primitiv
  - pliu falciform
- Exudativă
  - maladia Coats
  - hemangiom coroidian
  - hemangiom capilar retinian
  - retinopatie de prematuritate
- Tracţională
  - toxocara
  - vitreoretinopatie exudativă familială
  - vitreoretinopatie de prematuritate
- Tumorală – Retinoblastom

DR TRAUMATICĂ

- traumatismele reprezintă prima cauză pentru producerea DR la copil, mai frecvent în contuzii decât în plăgi perforante

DR în contuzie

- se însoţeşte de dializa retinei care este leziunea periferică regmatogenă
- dializa retiniană este localizată inferotemporal în 40-50% conducând la DR cu evoluţie lentă
- diagnosticul DR se pune târziu (6 luni în medie de la traumatism), adesea după extensia maculară
- se asociază frecvent cu proliferare glială subretiniană legată de vechimea decolării
- necesită tratament chirurgical ab externo cu crioaplicaţii ale dializei şi indentaţie care permit o reaplicare anatomică în multe cazuri

DR în traumatisme perforante

- sunt mai rare
- DR este mai tardivă, dar proliferarea vitreoretiniană este severă şi prezentă de la început
- prognosticul funcţional şi anatomic este mai rezervat decât la adulţi
- tratamentul necesită chirurgie endooculară

DR DEGENERATIVĂ

Miopia

- DR la copil pe ochi miop este a 2a cauză (după traumatisme) de DR cu incidenţă 15-35%
- majoritatea copiilor au miopie peste 8 dioptrii
- DR survine după vârsta de 10 ani
- DR este frecvent produsă prin găurile atrofice localizate în leziunile palisadice
- este posibil DR bilaterală până la 30%

Retinoschizis juvenil legat de sex

- în retinoschizisul juvenil atingerea foveolară este constantă şi schizisul periferic inconstant
- clivajul intervine în stratul fibrelor optice şi evoluţia poate fi modificată prin hemoragia intravitreeană care necesită vitrectomie
- este cauză rară de DR – în jur de 4% din retinoschizis se complică cu DR
- rezultatele chirurgiei endooculare sunt bune

Sindrom Stickler, Wagner

- Sindrom Stickler prezintă
  - leziuni vitreene şi retiniene cu:
    - hialoida îngroşată
    - membrane vitreene dense periferice
    - angorjări vasculare

- remanieri de epiteliu pigmentar
- 85% din pacienţi au miopie
- DR survine la 10-30% din pacienţi însoţită de rupturi gigante, dar şi alte tipuri de dehiscenţe
- DR poate fi bilaterală

- leziuni scheletice

- Sindrom Wagner
  - autosomal dominantă
  - miopia este moderată
  - DR mai rară

Sindrom Marfan

- autosomal dominant
- frecvenţa 1/20 000
- 70% din pacienţi au subluxaţie de cristalin
- DR este prezentă în 8-10% din cazuri neoperate, dar este prezentă în 38% după extracţia de cristalin
- DR poate fi bilaterală în 70%

DR ÎN AFACHIE ŞI PSEUDOFAKIE

- poate fi cauză de DR la copil care poate apare tardiv
- rezultatele tratamentului chirurgical al DR la copil în această etiologie este comparabil cu al adultului în absenţa proliferării vitreoretiniene

DR ÎN ANOMALII DE DEZVOLTARE

Coloboame retiniene

- pot produce DR la copil în 0,5%
- dehiscenţele sunt localizate la nivelul retinei hipoplazice în aria colobomului
- sunt dificil de identificat şi de tratat

Foseta colobomatoasă

- foseta colobomatoasă papilară poate produce decolare seroasă retiniană în 45%
- este posibilă reaplicare spontană în 25%
- persistenţa DR mai mult de 6 luni, compromit recuperarea funcţională
- tratamentul necesită vitrectomie asociată cu fotocoagulare peripapilară şi injecţie intravitreană

Hiperplazie de vitros primitiv

- DR este prezentă în formele anterioare întinse şi în formele posterioare
- DR este tracţională prin aderenţa retinei periferice la fibroza retrocristaliniană sau prin tracţiune fibroasă între retină şi cristalin

DR EXUDATIVĂ

Maladia Coats

- DR este totală şi exudativă
- DR necesită tratamentul chirurgical
- tratamentul anomaliilor vasculare responsabile
- prognosticul funcţional este rezervat

Hemangiom capilar retinian – von Hippel Lindau

- este necesar depistarea precoce a hemangiomului şi tratarea lui cu fotocoagulare
- extensia angiomului necesită chirurgie endooculară complexă

Hemangiom coroidian – Sturge Weber

- poate produce DR exudativă majoră
- tratament prin iradiere cu fascicol de protoni

Sclerita posterioară

- poate produce DR reacţională al cărei diagnostic este ecografic
- tratament antiinflamator steroidian sau nesteroidian general

DR TRACŢIONALĂ

Retinopatia de prematuritate

- este o cauză posibilă pentru DR la copil
- DR este prezentă:
  - Stadiul 4a – DR localizată, macula plată
  - Stadiul 4b – DR localizată, macula elevată
  - Stadiul 5 – DR totală, fibroplazie retrolentală
  - 30-40% din copii trataţi cu laser sau crioterapie pentru RP stadiul 3 pot evolua la stadiul 4, 5
- DR poate apare şi tardiv pe sechele de retinopatie din stadiul 3 prin retracţia lamei fibroase anterioare reziduale, care antrenează o DR mixtă tracţională şi regmatogenă secundară spre vârsta de 4 ani

Vitreoretinopatia exudativă familială (VEF)

- DR în această afecţiune este similară cu cea din RP, dar este secundară unor anomalii ale vascularizaţiei retiniene
- VEF este caracterizată prin:
  - anomalii vasculare cu dilataţii capilare şi ischemie
  - proliferare neovasculară la limita acestei zone
  - forme clinice variabile
- Tratamentul este fotocoagularea teritoriilor ischemice retiniene

Toxocara

- copil 2-3 ani la care este prezent granulomul corioretinian care poate antrena DR întinsă cu proliferare vitreoretiniană

- diagnostic diferențial cu retinoblastom

DR TUMORALĂ

Retinoblastom

- diagnosticul pozitiv se pune pe ecografie, RMN, eventual puncția CA pentru enolază

Particularitățile şi prognosticul tratamentului pentru DR la copil

- tehnicile chirurgicale la copil sunt asemănătoare ca la adult
- chirurgia DR ab externo în absența proliferării vitreoretiniene dă rezultate bune
- chirurgia endooculară oferă posibilitatea reaplicării anatomice şi rezultate funcționale care pot fi agravate prin riscul ambliopiei
- **DR la copil este o patologie rară, dar gravă cu o etiologie multiplă, care necesită chirurgie laborioasă şi adecvată pentru a obține un rezultat anatomic şi funcțional (uneori limitat)**

Bibliografie

1. *Berson El – Principles and practice of Ophthalmology, WB Saunders, vol 2, 1994*
2. *Carr RE – Retina, Mosby, vol 1, 1994*
3. *De Laage de Meux - Ophtalmologie pediatrique, Ed Masson, 2003*
4. *Dey M, Situnayake D, Sgouros S, Stavrou P. Bilateral exudative retinal detachment in a child with orbital pseudotumor. J Pediatr Ophthalmol Strabismus. May-Jun 2007;44(3):183-6. [Medline].*
5. *Durant WJ, Jampol LM, Daily M. Exudative retinal detachment in hemoglobin SC disease. Retina. 1982;2(3):152-4. [Medline].*
6. *Gass JD. Bullous retinal detachment. An unusual manifestation of idiopathic central serous choroidopathy. Am J Ophthalmol. May 1973;75(5):810-21. [Medline].*
7. *Godde-Jolly D, Dufier J.L – Ophtalmologie pediatrique, Ed Masson, 1992*
8. *Haimann MH, Burton TC, Brown CK. Epidemiology of retinal detachment. Arch Ophthalmol. Feb 1982;100(2):289-92. [Medline].*
9. *Jaben SL, Norton EW. Exudative retinal detachment in Wegener's granulomatosis: case report. Ann Ophthalmol. Aug 1982;14(8):717-20. [Medline].*
10. *Michels RG, Wilkinson CP, Rice TA – Retinal detachement, Mosby, 1990*
11. *Ridley ME, Shields JA, Brown GC, Tasman W. Coats' disease. Evaluation of management. Ophthalmology. Dec 1982;89(12):1381-7. [Medline].*
12. *Rosen P, Barkin RM, Sternbach GL. Essentials of Emergency Medicine. Mosby-Year Book; 1991:553-66.*

13. Tintinalli JE, Krome RL, Ruiz E. Emergency Medicine: A Comprehensive Study Guide. McGraw-Hill; 1992:833-40.
14. Wilkes SR, Beard CM, Kurland LT, et al. The incidence of retinal detachment in Rochester, Minnesota, 1970-1978. Am J Ophthalmol. Nov 1982;94(5):670-
3. [Medline].
15. Yasuzumi K, Futagami S, Kiyosawa M, Mochizuki M. Bilateral serous retinal detachment associated with Alport's
syndrome. Ophthalmologica. 2000;214(4):301-4. [Medline].

TRAUMATISME OCULARE LA COPIL

Marieta Dumitrache

- Injuriile oculare reprezintă una dintre cauzele importante de morbiditate oculară la copii şi adolescenţi. Traumatismele oculare sunt cauza principală de pierdere de acuitate vizuală monoculară, ambliopie şi cecitate unilaterală noncongenitală.
- Leziunile oculare postrtraumatice produc la copii handicap vizual în diverse grade cu consecinţe funcţionale, estetice şi psihologice importante. În caz de leziuni cu sechele grave funcţionale, în jurul vârstei de 18 ani, când leziunile sunt definitive se va face orientare profesională adecvată.
- Traumatismele pot fi
  - **accidentale**
    - cel mai frecvent
    - leziunile oculare se însoţesc de leziuni ale frunţii, tibiei anterioare, protuberanţelor (bărbie)
  - **intenţionale (sindromul copilului abuzat)** / leziunile oculare se însoţesc de leziuni ale feţei, trunchiului, organelor genitale
  - **autoinduse**
    - foarte rar, în caz de copii cu autism, demenţă, retard sever
    - leziunile pot fi decolare de retină, autoenucleaţie, trichitelemania (extracţia tuturor genelor)
- **Cauze:**
  - căderе sau lovitură accidentală (mai ales la 6-10 ani) – cel mai frecvent
    - acasă
    - la şcoală
    - în locaţii cu scop recreativ
  - activităţi sportive şi recreative (11-16 ani)
    - sporturi cu risc scăzut: înot, gimnastică, ciclism
    - sporturi cu risc crescut: baseball, hochei, fotbal, tenis, golf, polo de apă, squash, pescuit, tras cu arcul
    - sporturi cu risc foarte crescut: box, arte marţiale, lupte (wrestling)
  - accidente de maşină
  - arsuri chimice şi fizice
  - jocuri periculoase: paintball (neorganizat oficial, dacă nu se poartă mască de protecţie), jucării necorespunzătoare: artificii, petarde, pistol cu bile, ace (de seringă)
  - muşcături de animale
- Particularităţile traumatismelor la copil sunt legate de:
  - gravitatea leziunilor traumatice

- dificultățile terapeutice
- întârzierea diagnosticului uneori
- riscul de ambliopie
- sechelele pe termen lung

O leziune oculară, care are un prognostic vizual bun la adult, poate avea consecințe sechelare prin ambliopia secundară, care rămâne un element agravant de prognostic vizual

- traumatismele la copil sunt mai frecvente după vârsta de 5 ani
- frecvența traumatismelor oculare creşte cu vârsta la băieți şi scade la fetițe, frecvența traumatismelor este de 3/1 – 6/1 pentru băieți
- traumatismele cele mai frecvente la copil sunt legate de jocul acestora, sport, accidente de circulație
- examenul ocular este dificil la copil şi necesită uneori anestezie generală pentru a face un bilanț precis al leziunilor şi pentru a adapta o atitudine terapeutică adecvată

- **Factori care influențează injuriile oculare:**
  - vârsta
    - ➢ sunt mai expuşi riscului de traumatism copiii şi tinerii sub 16 ani, sex masculin
    - ➢ la copii sub 2 ani abuzul fizic este cauza principală de traumatism cranian şi injurii oculare
  - sexul – băieții sunt mai expuşi
  - factori de mediu
- **90% din traumele oculare la copil ar putea fi prevenite sau cel puțin ameliorate ca severitate printr-o mai bună educație a părinților, educatorilor şi copiilor, evitarea factorilor de risc, purtarea de ochelari de protecție speciali (fabricați din policarbonat) în cazul practicării anumitor sporturi.**

Clasificarea traumatismelor în funcție de mecanismele de producere (Kuhn)

- Traumatisme cu glob închis – peretele GO este în întregime sau parțial intact (extensia afectării oculare depinde de mărimea, duritatea şi velocitatea agentului contondent ca şi de forța directă cu care acționează asupra globului ocular şi a anexelor acestuia.)
  - contuzii – cel mai frecvent
  - plăgi neperforante
- Traumatisme cu glob deschis
  - ruptură de glob ocular – în caz de contuzie, peretele ocular este lezat prin mecanism de forțe dinăuntru în afară
  - laceraţie de glob ocular – apare la locul impactului peretelui GO cu un obiect ascuțit sau tăietor
    - ➢ plagă penetrantă – există doar o leziune a peretelui (de intrare)

- plagă perforantă – există 2 lacerații de intrare și de ieșire
- corpi străini intraoculari, intraorbitari (consecința traumatismelor pe glob deschis) – grup separat datorită implicațiilor clinice diferite

- Arsuri
  - chimice
  - arsuri prin injurii cu radiații ultraviolete (ski, sporturi acvatice vara)

Examinarea unui copil cu traumatism

Anamneză - istoric atent (eventual de la martori, părinți)

- mecanismul prin care s-a produs leziunea, cauza și locația
- vechimea traumatismului
- AV înaintea episodului actual
- pierderea conștienței în timpul sau după injurie (lovituri la cap)

Antecedente personale patologice

- istoric de intervenții chirurgicale oculare, ochelar, lentile de contact, alte boli oculare
- investigarea unui traumatism poate evidenția leziuni preexistente de care pacientul sau familia nu au știut până în acel moment: leucocorie, strabism, exoftalmie
- alte afecțiuni medicale și alergii
- imunizare pentru tetanus

Examen local ocular

- în cazul examinării unui copil este nevoie de foarte multă răbdare și de multe ori trebuie utilizate jucării, trebuie făcute glume, copilul va fi strigat pe numele mic, eventual medicul poate examina fără halatul alb (pentru a nu înfricoșa copilul); se poate încerca o conversație cu pacientul: despre școală, grădiniță, câți ani are, ce emisiuni TV urmărește, apoi i se va explica cu căldură importanța și necesitatea efectuării examinării.
- în cazul unui copil nou născut sau sub 2-3 ani, necooperant, cu traumatism ușor, examinarea se va face cu ajutorul părintelui care va imobiliza mâinile și picioarele și al asistentului care va imobiliza capul pacientului, astfel fiind permisă apropierea medicului de ochi.
- dacă leziunile sunt întinse și de gravitate mare se va face sedarea pacientului (de către personal calificat) sau chiar examinarea copilului sub anestezie.

Examenul AV

- Dacă copilul colaborează, se testează AV la distanță la optotip (la copii peste 2-3 ani).
- La nou născuți și copii preverbali: se cercetează dacă un obiect viu colorat atrage atenția copilului și dacă acesta poate urmări obiectul orizontal, vertical
  - 1-2 luni: urmărește orizontal

  - 2-4 luni urmăreşte vertical
  - 6-12 luni fixează un obiect şi îl urmăreşte cu fiecare ochi individual
  - 2 ani pot identifica anumite desene
  - 3-4 ani 20/40 la AO, diferenţe de 1 rând între ochi
  - 4-5 ani 20/30 la AO diferenţe de 1 rând între ochi
  - 6 ani 20/20
- La copii preverbali
  - se poate testa AV cu ajutorul testului „sute, mii" cu bombonele mici. – dacă pacientul poate lua o bombonică mică la 33cm, AV este cel puţin 6/24.
  - se poate utiliza nistagmusul optokinetic pentru a estima AV, în funcţie de mărimea desenelor benzilor utilizate
- Scăderea AV după un traumatism cranian trebuie atent investigată (microfracturi canal optic, compresie nerv optic) deoarece în timp se produce atrofie de nerv optic.

Examenul CV

- prin confruntare: să numere degetele în fiecare cadran al GO
- prin mişcarea unei jucării în CV: un obiect mare este folosit drept imaginea ţintă către care copilul priveşte în timp ce alt obiect mai mic este adus dinspre periferie spre centru; copilul va schimba fixaţia spre obiectul mai mic îndată ce îl va vedea.(test grosier, folosit mai ales pentru depistarea deficitelor hemianoptice mari)
- la copiii cooperanţi se poate efectua CV metoda Goldman

Examenul la lumina zilei

- se cercetează evidenţierea unor anomalii faciale: mărimea, forma şi gradul de simetrie al orbitelor, poziţia şi mişcările pleoapelor, poziţia şi simetria globilor oculari
- palparea marginii orbitare pentru obiectivarea unor neregularităţi osoase ce ar putea sugera prezenţa unei fracturi
- exoftalmie/enoftalmie
- inspecţia pleoapelor şi simetria acestora (echimoze, lacerаţii), prezenţa la palpare a unor crepitaţii subpalpebrale (emfizem subcutanat) sugerează o fractură de perete medial sau planşeu orbitar
- la copiii cooperanţi se poate testa dacă există hipoestezie în teritoriul infraorbitar sugestivă pentru fractură de planşeu orbitar sau în teritoriul supraorbitar sugestivă pentru fractură de plafon orbitar
- se verifică motilitatea oculară mobilizând o sursă luminoasă sau o jucărie viu colorată în toate cele 8 direcţii ale privirii; limitarea mişcării muşchilor extrinseci poate avea drept cauză edemul orbitar, hemoragia orbitară, pareza sau avulsia musculară.
  - limitarea mişcărilor de ridicare a globilor oculari poate apare în fractura planşeului orbitar

- se notează dacă există epiforă (leziuni ale aparatului lacrimal – lacerații ale canaliculelor lacrimale)
- examenul pupilelor:
  - asimetrie, neregularități, evidențierea unor rupturi ale marginii pupilare;
  - RFM direct şi consensual, diferențierea reacției la lumină față de reacția la apropiere;
  - prezența defectului pupilar aferent – discriminează leziunile aferente (retină, nerv optic) de cele eferente (pareza de nerv III sau leziuni ale muşchilor irisului) – pupila ochiului cu leziune aferentă se constricționează consensual, dar nu la iluminare directă şi paradoxal se măreşte dacă spotul luminos este adus rapid către ochiul afectat dinspre cel neafectat (pupila Marcus Gunn); o leziune eferentă privează constricția directă şi consensuală la ochiul afectat.
- Foarte important: trebuie cercetat dacă există leziuni corporale ce ar putea sugera un abuz fizic al copilului

Examenul polului anterior al globului ocular

- dacă copilul colaborează trebuie să se efectueze examinare la biomicroscop, după instilarea unei picături de fluoresceină şi anestezic (pentru a calma durerile)
- în cazul în care copiii nu colaborează, leziunile se pot obiectiva prin iluminarea globului cu un oftalmoscop direct (orice sursă de lumină), după colorația cu fluoresceină, examinatorul având lupe
- se vor nota leziunile la nivelul conjunctivei (hemoragie conjunctivală, plăgi conjunctivale), leziunile corneei (corpi străini corneeni, eroziuni, plăgi), profunzimea camerei anterioare, prezența hifemei, leziunile cristalinului (opacități, modificări de poziție)
- Dacă se suspectează un traumatism perforant se vor prescrie antibiotice pe cale generală şi copilul va fi examinat sub anestezie generală;
  - **se recomandă efectuarea unei radiografii orbită față şi profil pentru excluderea prezenței unui corp străin intraocular sau intraorbitar;**
  - **în cazuri neclare se poate recomanda CT scan;**
  - **nu se recomandă examenul ecografic în acest caz, pentru că se exercită presiune pe glob putând agrava leziunile preexistente.**

Dacă nu se suspectează un traumatism perforant se continuă cu

Examenul FO după midriază (cu Mydriacyl 0,5-1%) pentru evaluarea leziunilor vitrosului, retinei, maculei, nervului optic, arcadelor vasculare retiniene

- **Se evaluează prezența reflexului roşu retinian; absența reflexului roşu poate fi unicul semn ocult al unei rupturi oculare!**

Evaluarea presiunii oculare

- o estimare grosieră se poate realiza prin palparea globului cu indexurile la nivelul pleoapei superioare, deasupra platoului tarsal

- la copii care colaborează se foloseşte tonometria prin aplanaţie
- la cei care nu colaborează o alternativă poate fi tonometria electronică sau măsurarea PIO sub sedare sau anestezie generală

Examene complementare

- radiografie orbită
- ecografie oculoorbitară în caz de contuzie sau plăgi neperforante (sau suturate) se pot evidenţia DR, hemoragii supracoroidiene cu decolare hemoragică de coroidă, CSIO, hemoragii vitreene, hematoame orbitare, CSintraorbitari
- CT scan (mai ales dacă se suspectează traumatism cranian sau al segmentului posterior al orbitei)
- teste electrofiziologice (ERG, PEV) pentru evaluarea integrităţii nervului optic şi retinei

Semne şi simptome de urgenţă majoră

- **scăderea bruscă sau pierderea AV**
- **amputări de CV**
- **durere la mişcările globilor oculari**
- **diplopie**
- **exoftalmie**
- **neregularităţi ale formei pupilare**
- **ochi roşu, inflamat**
- **hifemă**
- **laceraţii ale marginii palpebrale situate lângă cantusul medial**
- **hemoragie subconjunctivală**
- **LC rupte sau ochelar spart**
- **suspiciune de glob perforat**

Leziuni palpebrale şi de căi lacrimale

Echimoze şi edem palpebral

- frecvent după contuzii
- hemoragii palpebrale şi ale regiunii periorbitale se absorb spontan, fără tratament, însă GO trebuie examinat atent pentru posibile leziuni asociate: fractură orbitară, hemoragie intraoculară, ruptură de glob

Plăgi palpebrale

- orice obiect ascuţit (linie, pix, stilou) poate produce plagă palpebrală asociată sau nu cu leziuni oculare
- se pot complica infecţios cu germeni diferiţi: Stafilococ auriu, Pseudomonas, anaerobi
- muşcăturile de câine (urs) trebuie raportate având în vedere posibilitatea transmiterii virusului turbării
- laceraţiile orizontale ale pleoapei superioare pot afecta muşchiul ridicător, platoul tarsal şi septul orbitar; este necesară evaluarea funcţiei ridicătorului

– afectarea acestuia produce caracterul urgent al traumatismului palpebral necesitând intervenție chirurgicală pentru riscul de ptoză palpebrală secundară şi ambliopie

- plăgile marginii palpebrale necesită apoziție chirurgicală meticuloasă pentru a preveni eversia, inversia marginii palpebrale, trichiazis ce duce la epiforă şi iritație cronică a corneei
- lacerațiile situate lângă cantusul medial pot afecta punctele, canaliculele lacrimale sau canalul lacrimal şi necesită suturi de microchirurgie reparatorie (plasticianul oftalmolog)
- necesită debridare atentă a țesuturilor afectate şi tratament general cu antibiotice (Cefalosporine)
- suturile necorespunzător efectuate pot duce la ptoză, modificări de poziție ale pleoapei, hernierea grăsimii orbitare
- regulile de sutură chirurgicală a pleoapei la copil sunt aceleaşi ca la adult
- ptoza traumatică poate fi produsă prin:
    - enucleere (pentru traumatism ocular)
    - frecvent prin secțiunea totală (rară) a muşchiului ridicător sau dezinserția tendonului care necesită tratament chirurgical

Plăgi ale canaliculelor lacrimale

- însoțesc sau nu o plagă palpebrală
- este frecvent afectat canaliculul inferior 80% (este mai puțin protejat)
- netratate, se pot complica cu mucocel de sac lacrimal
- tratamentul necesită sutura canaliculară cu sau fără (rar) cateterizarea (intubația) căii lacrimale
- plăgile palpebrale şi canaliculare necesită pentru evitarea suprainfecției tratament antibiotic
    - ampicilină
    - augmentin
    - cefalosporine
    - vaccinare antitetanus

Traumatisme orbitare

- fracturile orbitare la copil nu prezintă particularități specifice față de cele întâlnite la adult

Fractura de plafon (tavan) orbitar se suspectează la un copil cu contuzie forte la nivelul sprâncenei sau frunții cu dezvoltarea unui hematom de pleoapă superioară în următoarele ore ale traumatismului

- evoluează cu consecințe neurologice
- acută – penetrarea durei mater cu acumulare de LCR la nivelul orbitei sau pleoapei şi drenarea LCR în jurul GO cu simularea epiforei
- cronică – fisurarea durei mater duce la formarea encefalocelului (semn: pulsația GO odată cu transmiterea pulsului presiunii intracraniene); este favorizată în fracturile cominutive ale tavanului orbitei cu deplasarea inferioară a fragmentelor osoase)

Fractura de planşeu orbitar este rară în relaţie cu structurile osoase suple şi hipoplazia relativă a sinusurilor

- semne clinice: limitarea mişcărilor oculare, echimoze palpebrale, emfizem orbital, epistaxis
- fractura „în trapă" (cu încarcerare)în care planşeul orbitei fracturate revine spontan, dar muşchiul drept inferior, oblic mic şi grăsimea periorbitară pot hernia
- apare deficit oculomotor dureros mai accentuat la ridicarea ochiului însoţit de diplopie
- tratamentul include profilaxie cu antibiotice, decongestionante nazale şi aplicarea de comprese cu gheaţă
- ischemia structurilor încarcerate la nivelul fracturii osoase necesită intervenţie chirurgicală în 48 de ore după confirmarea radiologică: CT, RMN

Traumatismele conjunctivei

- leziunile conjunctivale sunt frecvente în patologia traumatică a copilului şi de gravitate diferită
- corpii străini conjunctivali unici, multipli, diferiţi – nu pun probleme diagnostice şi terapeutice diferite de adulţi
- plăgile conjunctivale – se pot vindeca spontan (simple) dar necesită **explorare chirurgicală sub anestezie generală obligatorie pentru a elimina suspiciunea de plagă scleral subiacentă**
- arsurile chimice involuntare sunt frecvent cu substanţe menajere, în care bazele pot produce accidente grave (ca şi la adult) urmate în stadiul cicatricial de formare de simblefaron.

Traumatismele globului ocular

Contuziile oculare pot evolua cu

Hemoragie subconjunctivală

- însoţeşte alte leziuni traumatice
- toate hemoragiile subconjunctivale pot fi suspectate la copil ca fiind postraumatice
- necesită explorare atentă, la nevoie explorare sub anestezie generală cu eversarea pleoapei superioare şi sutura unei eventuale plăgi sclerale
- existenţa unui chemozis hemoragic suspectează o plagă oculară sau corp străin

Eroziune corneeană

- este rapid depistată prin simptomatologie cu: durere, lăcrimare, scădere AV
- cauzele: lovitura corneei cu unghie, hârtie, jucării, frunze, ramuri
- colorația cu fluoresceină individualizează defectul epitelial
- tratament: cicloplegice, unguent cu antibiotic, substanţe care favorizează cicatrizarea

- la copil cicatrizarea este rapidă
- principala complicație poate fi eroziunea recurentă a corneei (risc mai mic decât la adult)

Hifema

- este mai frecventă la copil mare şi adolescent
- se produce prin avulsia traumatică a marelui cerc arterial al irisului sau a ramurilor sale
- aspectul clinic este dependent de gravitatea traumatismului şi în corelație cu statusul general al copilului
- la copilul mic hifema spontană poate sugera: xantogranulomatoza juvenilă, retinoblastom complicat, coagulopatii primitive (hemofilie) sau secundare (leucemie)
- hifema postraumatică se manifestă prin:
  - durere
  - scăderea AV
  - copilul poate fi somnolent
  - poate fi prezentă hipertonie oculară când hifema este importantă sau la debut
- hipertonia intraoculară necesită tratament (pentru a evita producerea hematocorneei sau afectării nervului optic) cu betablocante local şi general cu acetazolamidă
- evoluția este favorabilă 95% după retracția cheagului a 3-5zi, cu dispariția progresivă a hifemei;
- dacă hifema este masivă, rezorbția lentă şi există resângerare este necesară evacuare chirurgicală
- după rezorbția sângelui, la gonioscopie se evidențiază recesia traumatică a unghiului
- ecografia necesită controlul cristalinului şi al segmentului posterior

Leziuni traumatice ale cristalinului

Cataracta contuzivă

- evoluție lentă, progresivă, se descoperă după luni, ani (anamneza pune diagnosticul)
- clinic: scăderea AV, opacitate „în rozetă"
- tratament chirurgical al cataractei

Luxația, subluxația cristalinului

- ruptura completă a zonulei antrenează luxație totală (anterioară, posterioară)
- ruptura incompletă produce subluxația de cristalin (mai frecvent)
- se produc mai frecvent la copii cu Sindrom Marfan, Weil Marchesani, homocistinurie, miopie forte chiar cu un traumatism minor
- simptome:
  - diplopie monoculară
  - miopizare
  - scădere AV

  - iridodonozis
  - facodonezis
- tratament chirurgical
- luxaţia anterioară a cristalinului este gravă pentru că se însoţeşte rapid de hipertonie oculară importantă
  - se instilează miotice pentru a evita migrarea cristalinului în vitros
  - tratament chirurgical rapid
- luxaţia posterioară este bine tolerată
  - se însoţeşte de scăderea AV
  - tratament chirurgical la nevoie

Hemoragie vitreană

- dimensiuni variabile de la Tyndal hematic la hemoragie masivă
- ecografia este obligatorie pentru evidenţierea: DR, ruptură retiniană, avulsie nerv optic, CSIO
- HV minime cu evoluţie favorabilă se rezorb în câteva săptămâni
- vitrectomia trebuie efectuată rapid la copil pentru a reduce riscul de ambliopizare

Hemoragie retiniană

- în sindromul copilului abuzat sau în cazul traumatismelor craniene pot exista hemoragii retiniene asociate cu hemoragii subdurale sau subarahnoidiene
- hemoragii retiniene izolate – în boli de sânge (leucemie)

Contuzia retiniană poate genera

- **edem Berlin (traumatism direct)**
  - edem alb-gri în polul posterior şi la nivelul retinei peiferice (opacifierea ceroasă a straturilor externe ale retinei cu distribuţie geografică, margini neregulate)
  - scăderea AV
  - evoluţie:
    - ➢ se clarifică în câteva săptămâni cu revenirea AV la normal
    - ➢ în leziunile maculare edemul se însoţeşte de remaniere pigmentară maculară cu recuperare vizuală incompletă
- **ruptura coroidiană**
  - localizare frecvent în polul posterior, arciform peripapilar
  - AV scăzută dacă secundar se dezvoltă MNVSR
  - poate fi însoţită de hemoragie vitreană şi /sau hematom subretinian
- **decolarea de retină**
  - traumatismul este prima cauză a DR la copil
  - DR postcontuzie se produce prin dializă retiniană la ora serrata prin avulsia bazei vitrosului
  - localizată mai frecvent în cadranul temporal inferior 60%
  - poate fi prezentă vitreoretinopatie proliferativă; prognosticul vizual depinde de vârsta copilului şi afectarea maculară

- tratament chirurgical

- **retinopatie Purtscher**
  - apare după: traumatisme grave cerebrale, toracice cu hiperpresiune
  - leziuni albe intraretiniene în stea, peripapilar, asociat cu exudate, edem papilar şi macular
  - hemoragii intra şi preretiniene
  - produce sechele vizuale majore

TRAUMATISME OCULARE CU GLOB DESCHIS

- Survin în accidente prin: neatenție, joacă, dispute, căderi cu producerea de plăgi ale globului ocular al căror prognostic este dependent de gravitatea leziunilor inițiale şi de posibilitatea de ambliopie secundară
- Se suspectează plagă oculară dacă există:
  - chemozis hemoragic
  - deformarea pupilei
  - hipotonie relativă (precauție în examinare)
- Se recomandă
  - examen ocular atent de urgență, sub anestezie generală cu efectuarea unui bilanț lezional complet
  - ecografia modul B precizează eventualele leziuni posterioare sau prezența CSIO, dar trebuie evitată presiunea pe glob pentru a nu provoca prolapsul țesuturilor oculare la nivelul plăgii
  - CT scan evidențiază CS intraorbitari
  - vaccinare antitetanică
  - antibioterapie profilactică la nevoie
  - corticoterapie generală pentru a limita reacția inflamatorie câteva zile

Plăgile corneene şi/sau corneosclerale anterioare

- se suspectează în caz de: colapsul camerei anterioare, distorsionarea pupilei şi prezența țesutului uveal la nivelul plăgii
- plăgile corneene pot produce ambliopie profundă prin leucoame simple sau neovascularizate
- tratamentul chirugical precoce cu sutura plăgilor corneene +/- rezecția membranelor în funcție de calitatea acestora şi vechimea plăgii
- prognosticul vizual postoperator al unei plăgi oculare posttraumatice la copil rămâne rezervat şi necesită tratamentul ambliopiei
- recuperarea funcțională după plaga operată depinde de întinderea, localizarea plăgii şi cicatricea postoperatorie
- cataracta prin perforarea sacului poate fi limitată la leziuni minime ale cristaloidei anterioare care modifică AV dacă opacitatea este centrală de dimensiuni mari

- în cazul cataractei intumescente se face extracția cristalinului după sutura plăgii corneene cu implantarea IOL în același timp sau per secundam

Plăgi sclerale posterioare sau cu extensie posterioară

- în cazul plăgilor sclerale mici diagnosticul este dificil, dar se suspectează dacă există hemoragie subconjunctivală
- suspiciunea de plagă posterioară este prezentă în:
  - hipotonie oculară
  - modificări ale profunzimii CA
  - deformarea pupilei
  - hifema
  - HV
- prognosticul vizual după plaga posterioară este în funcție de
  - dimensiunea plăgii
  - localizare
  - leziuni asociate: hemoragie vitreană, decolare de retină
  - prezența CSIO
- tratament chirurgical sutura plăgii și tratament per secundam al leziunilor asociate

Corp străin intraocular – consecința plăgilor perforante

- necesită
  - localizare imagistică radiologic, CT scan (în suspiciune CSIO metalic CONTRAINDICAT RMN)
  - bilanț clinic general ocular sub anestezie generală
- tratament chirurgical
  - CS metalici – extracție cu magnet
  - CS nemetalici – vitrectomie

Corp străin intraorbitar – consecința plăgilor perforante

- se pot localiza la nivelul orbitei anterioare sau posterioare
- localizare precisă cu ajutorul CT scan
- complicații
  - infecție, inflamație
  - pacientul nu poate face RMN în viitor pentru altă patologie sistemică
- Tratament: funcție de localizare și deficitul funcțional indus de prezența corpului străin
  - CS intraorbitar în orbita anterioară, se extrage la
    - semne de infecție inflamație
    - tulburări de motilitate
    - ptoză palpebrală
  - CS intraorbitar posterior

- nu se extrag deoarece localizarea lor este evazivă, putând aluneca în grăsimea retrooculară la tentativa de extracție chirurgicală, explorarea fiind foarte profundă
- dacă este înfipt la nivelul nervului optic - conform CT scan se practică extragerea corpului străin (decizia este în funcție de fiecare caz în parte)

LEZIUNI TRAUMATICE PRIN AGENȚI FIZICI, CHIMICI

Prin agenți chimici *– mai frecvente*

- cu clor, sodă, amoniac, superglue
- arsurile cu baze şi acizi slabi produc hiperemie conjunctivală, chemozis şi eroziuni epiteliale, edem corneean stromal şi reacție inflamatorie în camera anterioară
- acizii şi bazele tari opacifiază rapid corneea şi conjunctiva, arsurile cu baze sunt mai grave decât cele cu acid
- necesită spălare abundentă imediată cu apă, întoarcerea pleoapei şi tratamentul arsurii
- tratamentul identic arsurilor corneene ale adultului

Prin agenți fizici *– sunt rare la copil*

- Cauze:
  - RUV – schi, sport,
  - dacă copilul priveşte direct în eclipsa de soare fără ochelari de protecție se pot produce pe retină arsuri sub formă de găuri foveolare cu scăderea AV, scotom
  - în caz de tumori intraoculare (retinoblastom, sarcom) tratamentul prin radioterapie produce cataractă sau ischemie parțială retiniană

LEZIUNI SECHELARE

- sutura corneeană corect efectuată pe o plagă centrală poate produce o cicatrice corneeană care la copil mic favorizează ambliopia
- există şanse de recuperare vizuală dacă este indicată grefă corneeană şi tratament corect al ambliopiei
- în afakia traumatică pentru a reduce ambliopia secundară este necesar implant de pseudofak
- DR poate obține postoperator recuperare vizuală (cel puțin la unii bolnavi) prin tratament chirurgical corect cu vitrectomie +/- tamponament intern
- leziunile retiniene pot beneficia uneori de tratament laser
- scăderea AV după traumatism cranian trebuie atent investigată (microfracturi canal optic, compresiune nerv optic) altfel se produce atrofia nervului optic

AMBLIOPIA

- Una dintre problemele importante în cazul traumatismelor vârstei pediatrice o pune prezența instalării ambliopiei şi tratamentul acesteia.
- Dezvoltarea ambliopiei la un copil cu vârsta sub 8 ani (după unii autori chiar 9-10 ani) cu leziuni oculare posttraumatice este foarte frecventă.
- Se impune refacerea anatomică rapidă a globului ocular şi pentru a preveni instalarea ambliopiei.
- Se intervine chirurgical ÎN URGENȚĂ pentru operarea retinei decolate, extragerea cataractei şi repararea plăgilor corneene.
- După traumatism se poate întâlni ambliopie
  - posttstrabism
  - refractivă
  - de deprivare

Ambliopie poststrabism	**Ambliopie refractivă**	**Ambliopie de deprivare**
- după mușchi încarcerat sau avulsionat sau pareză posttraumatică de nerv optic III, IV, VI **Tratament** **- dacă deviația este mică se recomandă prisme** **- dacă deviația este mare se recomndă tratament chirurgical după 6 luni de la traumatism** **- ocluzia ochiului cu vedere mai bună 1săptâmână x vârsta copilului până la maxim 4 săptămâni, apoi reexaminare sau penalizare cu sulfat de atropină 1% (0,5%) la cei sub 1 an, 6 zile pe săptămână 8 săptămâni, apoi reexaminare**	**- după astigmatism corneean, afakie, luxație de cristalin** **Tratament** **- ochelar, lentile de contact** **- penalizare sau ocluzie pe ochiul cu vedere mai bună**	**- după: cataractă traumatică, plăgi corneene, hifemă, hemoragie vitreeană** **Tratament** **- se practică intervenție chirurgicală pentru clarificarea mediilor (permite producerea clară a imaginii pe retină)** **- se aplică LC corectoare** **- se face penalizarea sau ocluzia ochiului cu vedere mai bună**

LEZIUNI TRAUMATICE SPECIFICE COPILULUI

Traumatisme obstetricale

- Leziunile oculare la nou născut pot fi:
  - după amniocenteză – rar
  - rupturi de pleoapă după cezariană sau episiotomie
  - utilizarea forcepsului poate produce:
    - hemoragie subconjunctivală
    - edem corneean

- rupturi descemetice verticale
- hifemă
- hemoragii vitreene şi retiniene
- tulburări oculomotorii

- Deseori leziunile oculare nu sunt depistate imediat, ci tardiv.
- Părinții trebuie să urmărească evoluția copilului şi să anunțe medicul dacă au apărut leziuni oculare:
  - strabism intermitent
  - leucocorie
  - lăcrimare
  - fotofobie
  - edem palpebral

Leziuni la naştere

- echimoze periorbitale şi edem periorbital (după trauma obstetricală) ce duc la imposibilitatea deschiderii pleoapelor
  - sunt leziuni autolimitante
  - dacă sunt persistente pot produce miopie axială monoculară şi ambliopie
- rupturi corneene verticale la nivelul membranei Descemet
  - începețoşare corneană unilaterală, rupturile membranei Descemet sunt evidente după clarificarea corneei; PIO este normală
  - rupturile membranei Descemet duc la astigmatism
- Hemoragii vitreene
  - apar la aproximativ 20% dintre nou născuți în primele 24 de ore de la naştere
  - apariția acestora este favorizată de greutatea mică la naştere: hipoxia , defectele de coagulare şi fragilitatea vasculară
  - se rezolvă spontan, în primele 5 zile de viață, maxim la 1 lună de la naştere
  - mai frecvente după extracții cu forceps, foarte rare în caz de cezariană
  - nu se asociază cu hemoragii intracraniene

Sindromul copilului abuzat

- Se observă mai ales la copiii sub 3 ani
- Copilul poate fi bătut, zguduit sau abuzat sexual
- Se suspectează abuzarea unui copil (bătut sau zdruncinat) dacă există următoarele semne

Semne sistemice	Semne oculare
Fracturi oase lungi **Echimoze în diverse zone ale corpului (semne de bătaie cu palma sau cureaua)** **Deshidratare** **Arsuri cutanate cu ţigareta** **Semne de muşcătură** **Semne asociate: vomă, letargie, iritabilitate**	**- Anexe: anomalii de motilitate, nistagmus, exoftalmie, fractură de planşeu orbitar, echimoze şi edem palpebral, lacerații palpebrale, hemoragii subconjunctivale** **- Cornee: abraziuni, ulcerații, plăgi, edem , cicatrici** **- CA hifemă** **- Iris: ciclodializă, midriază traumatică, iridodonezis** **- Cristalin: cataractă, luxație sau subluxație de cristalin** **- Vitros: hemoragie vitreeană, decolare posterioară de vitros** **- Retină: hemoragii retiniene, decolare de retină, retinoschizis, dializă, cicatrici corioretiniene, pliuri perimaculare, pliuri retiniene circumferențiale** **- Hemoragiile intraoculare (retiniene subretiniene, preretiniene şi vitreene) şi intracraniene pot fi prezente şi în absența unor semne externe de traumă în cazul copilului zdruncinat.**

- Hemoragia vitreeană necesită diagnosticul diferențial cu alte cauze de hemoragie vitreană:
  - Leucemie
  - Resuscitare cardiopulmonară
  - Trauma accidentală
  - Trombocitopenie idiopatică
  - Creşterea presiunii inracraniene
- Prognostic vizual mai slab dacă există pliuri maculare, DR, atrofie de nerv optic, orbire corticală
- Hemoragia vitreană densă care nu se rezoarbe mai devreme de 1 lună necesită vitrectomie pentru a preveni instalarea ambliopiei
- Poate fi considerat sindrom de copil abuzat şi copilul cu sindrom alcoolofetal (mama a abuzat de alcool în timpul perioadei de graviditate) care se manifestă cu:
  - anomalii craniofaciale
  - cataractă
  - vase retiniene tortuoase
  - hipoplazie de nerv optic
- Abuzul de cocaină în timpul perioadei de sarcină poate produce la nou născut hemoragii retiniene.

PARTICULARITĂȚI ALE TRATAMENTULUI TRAUMATISMELOR OCULARE LA COPIL ÎN FUNCȚIE DE PARTICULARITĂȚILE ANATOMICE ALE GLOBULUI OCULAR

- ochiul continuă să crească după naştere până la 10 ani
- la copiii mici intervenția chirurgicală este mai puțin indicată (dacă se poate evita)

- corneea este mai puţin rigidă la copii; suturile pot deveni laxe mai rapid decât la adulţi
- capsula anterioară a cristalinului este mai subţire şi mai elastică ceea ce face capsulorexisul dificil de efectuat
- capsulorexisul este riscant dacă există fibroză capsulară
- datorită conexiunilor capsulă posterioară – vitrosul anterior, extracţia intracapsulară nu trebuie încercată la copii
- la copiii mici este dificil să se stabilească cu precizie puterea IOL
- câteva metode de refacere a puterii refractive oculare după îndepărtarea cristalinului
  - prescriere de ochelari
  - prescriere de lentile de contact
  - epikeratofachia
  - implant de cristalin artificial – opţiunea de preferat
- deşi intervenţia chirurgicală în cazul cataractei trebuie efectuată de la vârsta de minim 4-6 luni, vârsta ideală de la care se poate practica implantarea de cristalin artificial nu a fost stabilită cu exactitate; implantarea pseudofakului este recomandată în cazul copiilor cu vârste peste 1 an
- metoda standard de calculare a IOL la ochiul în creştere - **Supracorecţie la copilul cu vârsta sub 8 ani datorită posibilei miopizări prin creşterea axului anteroposterior al globului ocular odată cu creşterea; pacienţii trebuie să poarte lentile de contact şi să li se facă tratament antiambliopizare până la obţinerea emetropiei**
- deoarece copii au risc major de leziuni oculare asociate se va lua în considerare fixarea scleralã a IOL dacă zonula nu este intactă
- cea mai frecventă complicaţie precoce după implantarea IOL este uveita anterioară fibrinoasă severă, mai ales la pacienţii cu iris închis la culoare
- riscul formării de sinechii anterioare şi/sau posterioare este mai mare la tineri decât la adulţi
- tratamentul antiinflamator postoperator este mai important la copii decât la adulţi
- spectrul microbian al endoftalmitei este diferit fiind mai frecvent întânite infecţiile cu specii de Streptococi; tratamentul trebuie efectuat precoce şi „agresiv"
- regiunea pars plana este localizată mai anterior la copii; la copiii mici sclerotomia trebuie efectuată mai aproape de limb
- vitrosul este mai aderent de retină şi de capsula posterioară a cristalinului decât la adult; aceasta este important pentru atitudinea chirurgicală
- vitreoretinopatia proliferativă (VPR) poate fi mai gravă manifestându-se precoce şi cu evoluţie fulminantă; aproximativ 25-30% dintre traumatismele polului posterior vor evolua cu VPR

- la copii etiologia sindromului Terson este diferită față de adulți - traumatismul subdural este mai frecvent decât hemoragia subarahnoidiană spontană
- la ochii cu leziuni după CSIO AV este mai mică şi rata de DR este mai mare decât la adulți
- consecințele leziunilor posttraumatice grave sunt mai complexe la copii datorită inflamației postoperatorii şi formării de cicatrici
- enucleația trebuie considerată ca ultimă atitudine terapeutică; îndepărtarea ochiului poate opri creşterea masivului facial
- dacă enucleația nu poate fi evitată trebuie folosit un implant cu diametrul cu 2mm mai mare decât lungimea axului GO

FACTORI DE PROGNOSTIC

- ambliopia – o leziune oculară care are un prognostic vizual bun la adult, poate avea consecințe sechelare prin ambliopia secundară care rămâne un element agravant de prognostic vizual
- dezvoltarea VPR - riscul de scădere de AV finală este de 12 ori mai mare dacă se dezvoltă VPR (riscul de VPR este mai mare după leziuni perforante şi rupturi de glob ocular)
- leziunile pe glob închis au statistic o evoluție mai bună decât cele pe glob deschis; printre leziunile pe glob deschis, traumatismul asupra polului posterior are prognostic mai slab
- prognosticul vizual după plaga posterioară este în funcție de
  - dimensiune
  - localizare
  - leziuni asociate: HV-DR
  - prezența CSIO
- prognosticul vizual postoperator al unei plăgi oculare posterioare la copil rămâne rezervat şi necesită tratamentul ambliopiei
- traumatismele produse de focuri de artificii, petarde, leziunile perforante şi rupturile, prezența DR şi vârsta sub 4 ani sunt factori de prognostic prost
- DR poate obține postoperator recuperare vizuală prin tratament chirurgical corect cu vitrectomie +/- tamponament intern

Bibliografie

1. *Augsburger J, Asbury T. Ocular & orbital trauma. In: Rioodan-Eva P, Whitcher JP, eds. Vaughan & Asbury's General Ophthalmology. 17th ed. 2007:Chap 19.*
2. *Behrman, Klliegman, Jensen – Ch Examination of the Eye, Ch Injuries to the Eye - Nelson Textbook of Pediatrics, ed 18, WB Saunders 2008*

3. *Bord SP, Linden J. Trauma to the globe and orbit. Emerg Med Clin North Am. Feb 2008;26(1):97-123, vi-vii. [Medline].*
4. *Brophy Megan, Sinclair A Sara, Hostetler Sarah Grim, Xiang Huiung – pediatric Eye Injury – Related Hospitalizations in the United States, Pediatrics, vol 117, nr6, iunie 2006, www.pediatrics.org*
5. *Dumitrache Marieta – Oftalmologie pediatrica, Ed Universitara Carol Davila, Bucuresti, 2010*
6. *Egbert JE, May K, Kersten RC, et al. Pediatric orbital floor fracture : direct extraocular muscle involvement. Ophthalmology. Oct 2000;107(10):1875-9.*
7. *Fard Arman K, Repka Michael X – Special Issues in Pediatric Ocular Trauma, Management of ocular Injuries and Emergencies, edited by Mathew W MacCumber, Lippincott-Raven Publishers, Philadelphia, 1998*
8. *Godde Jolly D, Dufier IL – Ophtalmologie pediatrique, Masson, 1992*
9. *Harlan JB Jr, Pieramici DJ. Evaluation of patients with ocular trauma. Ophthalmol Clin North* Am. *Jun 2002;15(2):153-61. [Medline].*
10. *Khaw PT, Shah P, Elkington AR. Injury to the eye.* BMJ. *Jan 3 2004;328(7430):36-8. [Medline].*
11. *Lee CH, Lee L, Kao LY, Lin KK, Yang ML. Prognostic indicators of open globe injuries in children.* Am J Emerg Med. *Jun 2009;27(5):530-5. [Medline].*
12. *Listman DA. Paintball injuries in children: more than meets the eye. Pediatrics. Jan 2004;113(1 Pt 1):e15-8. [Medline].*
13. *Mac Ewen J caroline, Baines S Paul, Desai Parul – Eye injuries in children: the current picture, Br J Ophthalmol, 83: 933-936, 1999*
14. *Olitsky S, Hug D, Smith L. Injuries to the eye. In: Kliegman R, ed. Nelson Textbook of Pediatrics. 18th ed. 2007:Chap 634.*
15. *Patrice de Laage de Meux - Ophtalmologie pediatrique, Masson, 2003*
16. *Rubasmen PE. Posterior segment ocular trauma. In: Yanoff M, Duker J, eds. Ophthalmology. 3rd ed. 2008:6.42.*
17. *Sarrazin L Aveburkh E, Halpert M, Hemo I, Rumelt S – Traumatic pediatric retinal detachement: a comparison between open and closed globe injuries, Am J Ophthalmol, 2004, 137: 1042-1049*
18. *Sharma R, Brunette DD. Ophthalmology. In: Marx, ed. Rosen's Emergency Medicine. Vol 2. 7th ed. 2009:Chap 69.*
19. *Strahlman Elien, Elman Michael, Daub Erich, Baker Susan – Causes of Pediatric Eye Injuries, Arch Ophthalmol vol 108, apr 1990, www.archophthalmol.com*
20. *Thompson CG, Kunmar N, Billson FA, Martin F – The aetiology of perforating ocular injuries in children, Br J Ophthalmol, 86: 920-922, 2002*

Capitolul 28

AFECȚIUNI OCULO ORBITARE ODONTOGENE

Marieta Dumitrache

Afecțiunile oculo-orbitare au o etiologie multiplă, în care intervenția factorilor odontogeni este un element important şi este posibilă prin relația embriologică, anatomică şi etiopatogenică între ochi şi dinți.

Originea embriologică - dezvoltarea volumetrică şi fuziunea mediană a mugurilor faciali în săptămâna a 5-a, a 6-a explică contiguitatea dintre cavitatea orbitară şi cea bucală deşi există distanța topografică.

Anatomic, ochiul şi dantura au raporturi indirecte: osteoperiostale, vasculonervoase şi celulare.

Osteoperiostal

- osul maxilar sudat de omologul său contralateral delimitează cavitățile orbitare şi bucală. Cu vârsta de 6 ani osul maxilar este pneumatizat de sinusul maxilar. Aceste cavități sunt tapetate de mucoasă şi drenate relativ aleator în fosele nazale. Sub planşeul foselor nazale, fundul de sac sinusal formează un recipient care mulează apofiza palatină. Aceasta poartă dinții arcadei superioare din care unii, numiți antrali, proemină în interiorul sinusului (premolari şi primii molari, mai rar molarii posteriori şi caninii).
- dinții incluşi sau ectopici (aproape de cavitatea orbitară) pot fi responsabili de patologia oculo-dentară
- superior maxilarul participă la formarea peretelui intern al planşeului orbitar.
- la nivelul peretelui intern este sacul lacrimal situat în fosa lacrimală, care poate fi sursa unor inflamații (dacriocistite) şi osul planum al etmoidului care explică complicațiile orbitare din cadrul etmoiditelor (frecvent la copil).
- prin osul malar, maxilarul asigură susținerea globului ocular.
- lama osoasă a osului papiraceu, separă sinusul maxilar de cavitatea orbitară explicând difuziunea proceselor infecțioase sau tumorale.
- mucoasa vestibulară aderă puternic, mai ales la nivelul coletului dentar, punct de plecare al abceselor subperiostale.

Raportul vasculo nervos

- maxilarul este traversat de numeroase canale prin care trec componente vasculo nervoase: artera şi nervul suborbitar, artera alveolară (ram al arterei maxilare interne), nervul dentar anterior şi posterior (ram din trigemen). Acest nerv sensitiv şi motor are bogate conexiuni cu nervul oculo- motor comun şi patetic, care pot explica geneza unor nevralgii oftalmice.
- raporturile vasculare se fac la:
  - nivel venos prin vena angularară care realizează o anastomoză a trunchiului tyrolinguofacial cu vena oftalmică, vărsându-se în sinusul cavernos (permite explicația pentru tromboflebite craniofaciale)
  - la nivel arterial: sunt conexiuni între artera oftalmică şi artera facială prin artera angulară şi între artera maxilară şi artera oftalmică.

Raportul celular

- globul ocular care este aşezat în ţesut celulo-grăsos în interiorul unei cavităţi osoase mult mai mare decât el. Aceasta permite o extremă mobilitate a globului ocular, dar şi difuziunea procesului septic în interiorul conului orbitar şi la etajul mediu al bazei craniului. Acest ţesut periorbitar reacţionează promt la o agresiune inflamatorie sau infecţioasă provenind de la fosa pterigomaxilară prin fanta maxilară şi stratul celuloadipos al feţei, ţesutul de umplere dintre diferitele elemente ale sistemului musculos aponevrotic superficial. Cavitatea orbitară intră în raport cu regiunea geniană şi pterigomaxilară prin intermediul corpului adipos al bulei lui Bichat.

Mecanismele etiopatogenice ale afecţiunilor oculo orbitare de natură odontogenă decurg din
raporturile anatomice şi embriologice şi se produc prin mecanism infecţios, inflamator reflex şi alergic.

Mecanismul infecţios

- însămânţarea germenilor pornind de la un focar dentar se produce prin:
  - extensie de vecinătate, periost osos sau sinusal sau pe cale sanguină venoasă retrogradă de-a lungul venelor faciale sau angulare care sunt lipsite de valvule.
  - prin canalul venei oftalmice, procesul infecţios ar putea, rareori să fie cauza unei tromboflebite a sinusului cavernos, afectare extrem de gravă.
  - difuziunea pe cale arterială este excepţională, iar însămânţarea pe cale limfatică este puţin probabilă, deoarece vasele regiunii maxilare drenează în reţeaua pretragiană şi sub maxilară.
- Tipul dintelui incriminat joacă un rol în localizarea infecţiei orbitare:
  - însămânţarea de la nivelul unui incisiv se face în ţesuturile moi ale feţei pe cale retrogradă venoasă;
  - infecţia de la nivelul dinţilor antrali va ajunge în regiunea orbitară fie pe calea de mai sus, fie prin intermediul unei sinuzite maxilare; aceasta poate să fie sau nu acompaniată de o afectare a celulelor etmoidale care va difuza la elementele celulo-grăsoase;
  - infecţia de origine molară poate afecta întâi elementele pterigomaxilare şi apoi să ajungă la cavitatea orbitară prin fosa sfenomaxilară.

Mecanismul inflamator

- fenomenele inflamatorii aseptice care afectează ochiul şi anexele pot fi secundare unui focar dentar în care materialul antigenic este furnizat de flora anaerobă a gangrenei pulpare şi de unele medicamente topice pentru dentină sau pulpa dentară.
- Straturile profunde ale globului ocular sunt mai frecvent afectate prin acest mecanism

Mecanismul reflex

- în patologia oculară odontogenă sunt relații importante ale nervului trigemen cu sistemul simpatic şi parasimpatic.
- existența acestui mecanism, sugerată din constatările clinice, este dificil de dovedit.
- tratamentul etiologic dentar şi dispariția spinei iritative, pot, prin obținerea vindecării să stabilească o relație tip cauză/efect.

Mecanismul alergic al afecțiunilor oculare este uneori prezent în infecția dentară

Diagnosticul clinic al afectării oculo-orbitare de origine odontogenă se face prin diagnosticul pozitiv al manifestării oculo-orbitare şi evidențierea focarului buco-dentar care permite stabilirea relațiilor de cauzalitate.

Expresia clinică a manifestărilor oculo-orbitare de origine odontogenă este:

- orbitară şi anexială în cazul mecanismului infecțios;
- oculară în cazul mecanismului inflamator;
- neurologică în cazul mecanismului reflex;
- consecință a unor afecțiuni de tip tumoral sau unor tratamente dentare de tip conservator.

Manifestările clinice oculo-orbitare cu mecanism infecțios se fac prin însămânțare septică prin

extensie de vecinătate sau pe cale venoasă retrogradă, tabloul clinic orbitar şi dentar fiind important şi asociat uneori cu semne generale. Germenele poate fi izolat la nivelul ambelor localizări ceea ce permite stabilirea relației cauză/efect, evidențiindu-se frecvent bacterii anaerobe. Tratamentul simultan al afectării dentare şi oculare permite vindecarea.

- *Afecțiuni orbitare şi anexiale de natură odontogenă*
  - abcese palpebrale predominante la nivelul pleoapei inferioare prin contiguitatea septică dentară;
  - infecții ale căilor lacrimale: pericistite, dacriocistite secundare unei osteoperiostite a maxilarului, şi care sunt recunoscute prin tumefacția caldă, roşie şi dureroasă în unghiul intern al pleoapelor şi care la compresiune în regiunea sacului lacrimal determină eliminarea de puroi la nivelul punctului lacrimal;
  - celulite periorbitare care nu au depăşit septul orbitar şi care nu afectează decât pleoapele şi celulite orbitare mai rare, dar mai grave asociate cu edem palpebral, exoftalmic, chemozis, anestezie corneană, oftalmoplegie. Evoluția celulitei de natură odontogenă în absența tratamentului poate fi:
    - celulita orbitară preseptală cu edem palpebral, chemozis, fără exoftalmie sau semne funcționale;
    - celulita intraorbitară cu exoftalmie dureroasă, posibilă atingere a oculomotricității, reflexelor pupilare şi acuității vizuale;

- abces subperiostal orbitar cu exoftalmie dureroasă, inflamatorie neaxială cu ochiul deviat pe partea opusă abcesului subperiostal; este prezentă limitarea mişcărilor oculare, dar cu reflexe pupilare, acuitatea vizuală şi fund de ochi normale la debut.
- abces intraorbitar în care la semnele anterioare este asociată oftalmoplegia, diminuarea acuităţii vizuale, atingerea reflexelor pupilare, afectări ale fundului de ochi; prognosticul este rezervat chiar cu tratament prompt şi adecvat;
- tromboflebita de sinus cavernos prezintă un tablou gravisim care asociază protruzia globului ocular, vasodilataţia conjunctivală şi episcleralâ în cap de meduză, oftalmoplegie, edem papilar, semne meningeale şi semne generale de tip septicemic; prognosticul vital este limitat de o mortalitate crescută.
- Mai rar pot fi amintite şi alte forme clinice:
  - abcesul intraocular secundar infecţiei premolarilor şi molarilor cu invadare progresivă a fosei pterigopalatine, apoi a fantei sfenomaxilare şi în final a spaţiului subperiostal orbitar;
  - gangrena gazoasă a orbitei a fost descrisă rarisim secundar unui granulom periapical infectat la nivelul unei măsele de minte superioare.

- *Afectarea oculară prin însamanţarea septică (rară)*
  - panoftalmii infecţioase, endoftalmite
  - cheratite la pacienţii cu imunodepresie (SIDA, cortizon)
  - metastaza septică prin migrarea hematogenă a agenţilor infecţioşi cu punct de plecare un abces de molar superior.

Inflamaţii oculare cu focar dentar determină expresie clinică în special oculară şi este cauzată de un focar dentar aflat la distanţă prin mecanism imunoalergic sau de hipersensibilitate:

- Uveite anterioare sunt manifestările cele mai frecvente ale complicaţiilor oftalmologice de origine dentară; uveite anterioare-iridociclite 60% sunt acute, seroase, negranulomatoase cu puţine sinekii (aderenţe-iridocristaliniene). Clinic se manifestă prin scăderea acuităţii vizuale mai mult sau mai puţin importantă, fotofobie, dureri oculare. Uneori uveita este exudativă cu sinechii irido-cristialiniene importante. Vindecarea se poate face în cazurile grave cu sechele: glaucom secundar, cataractă, dezlipire de retină;
- Uveite posterioare-corioretinită
- Uveite totale-panuveita

- Cherato-conjunctivite traduse clinic prin ochi dureros, conjunctivă hiperemică, fotofobie şi lăcrimare
- Vascularite, cele mai frecvente fiind periflebitele. Pot determina reacții vitreene secundare, retracţii ale hialoidei posterioare, alterări vasculare responsabile de hemoragii recidivante.
- Neuropatii optice sub forma de papilite sau nevrite retrobulbare.

Afecţiunile dentare cauzale pot fi reprezentate de pericoronarite supurate, abcese pulpare, carii profunde, abcese maxilare secundare granulomatoase apicale.

Manifestări oculare reflexe de cauză odontogenă - excitarea terminațiilor sensitive ale nervului trigemen poate determina tulburări motorii, sensitive, senzoriale. Spina iritativă poate fi traumatică, toxică, inflamatorie. Apariția după un tratament stomatologic permite stabilirea relației de cauzalitate. Aspectele clinice sunt multiple:

- lăcrimare prin iritarea fibrelor parasimpatice
- nevralgie în teritoriul oftalmic al trigemenului ce poate simula o migrenă oftalmică;
- paralizii oculomotorii ce ating mai frecvent muşchiul drept extern (VI), uneori oblic mare (IV);
- amauroza brutală prin spasmul arterei centrale a retinei;
- diverse tulburări oculomotorii: blefarospasm, tulburări de acomodație, midriază.

Afectări oculo-orbitare de origine tumorală sunt tumori cu punct de plecare dentar dezvoltate fie în infrastructură maxilarului, fie cu invadarea sinusului şi extensie la planşeul orbitei.

- Chisturi de origine dentară- benigne ce afectează dinții incluşi (măselele de minte superioare) corticala sinusului şi sau dinții antrali, adiacenți planşeului orbitar pot genera determinări oculo-orbitare.
- Diagnosticul clinic se bazează pe: deformare jugală, tulburări ale staticii palpebrale, scăderea acuității vizuale, dureri.
- Confirmarea se face radiologic prin clişee simple sau tomografie computerizată în care incidențele coronale şi axiale permit studiul raporturilor dintre leziune şi cavitatea orbitară. RMN are avantajul de a diferenția leziunile tumorale de cele inflamatorii.
- S-au descris:
  - tumori conjunctivale de aspect limfomatos secundare unor granuloame sinusale de origine dentară;
  - neuropatie optică edematoasă unilaterală secundară unor chisturi maxilare superioare de origine odontogene;
  - carcinoame cu punct de plecare chistic dentar cu invazia orbitei.

Afectări oculo-orbitare secundare unor tratamente dentare - acest tip de afectare apare paradoxal când afecţiunea iniţială este tratată. Extracţia dentară poate determina o creştere a simptomatologiei oculare, dar poate conduce la o vindecare definitivă. Tratamentele parodontale pot fi cauză de inoculare septică, putând fi însoţite de bacteriemie.

- Diagnosticul etiologic al determinărilor oculo-orbitare odontologice este dificil de realizat, stomatologului revenind indicaţia diagnosticată şi orientarea terapeutică de specialitate.
- Etiologii buco-dentare susceptibile de a fi la originea manifestărilor oculo-orbitare sunt:
  - cauze dentare
    - complicaţiile mortificării pulpare: chisturi, granuloame periapicale, osteite. Pot apare ca urmare a evoluţiei unei carii sau consecinţă a unui traumatism care afectează vitalitatea pulpară.
    - cauzele iatrogene trebuie totdeauna suspectate.
    - calitatea tratamentelor canaliculare va fi analizată, în căutarea unui tratament incomplet sau a unei obturări cu pastă neresorbabilă ce depăşeşte apexul rădăcinii, deci aflată la nivelul osului alveolar sau al cavităţii sinusale;
  - cauze peridentare sunt rareori responsabile de afectări oculo-orbitare, căutându-se:
    - paradontoliza care ar putea explica infecţia într-o lojă parodontală
    - leziune mucoasă de tip infecţios, inflamator sau tumoral situată pe unul din pereţii cavităţii bucale, limba, amigdale;
    - soluţie de continuitate osoasă consecutivă unui tratament facial şi care se traduce clinic printr-o leziune a articulaţiei dentare, hematom al cavităţii bucale sau orbitare, defect de oculomotricitate;
    - leziune tumorală benignă (chist de origine dentară) sau o tumoră malignă (de origine mucoasă sau de infrastructura alveolo-dentară).

Examenul pacientului este extrem de important şi cuprinde:

- anamneza, va încerca să stabilească tratamentele dentare conservatorii efectuate şi protezările;
- inspecţia va căuta o eventuală leziune mucoasă, ulceraţii, fistulă, comunicare buco-sinusală. Va fi semnalată absenţa dinţilor pe arcadă şi eventualele carii. Se vor preciza semnele de mortificaţie de tipul modificării de culoare a smalţului, va fi apreciată calitatea ocluziei;
- palparea va determina mobilitatea dinţilor. Caracterul dureros sau nu, exprimarea de puroi la nivelul coletului. Paradonţiul trebuie explorat cu sonda pentru a evidenţia leziuni latente sau evolutive

Examenele complementare confirmă datele clinice sau evidenţiază un focar latent nedecelabil clinic.

Examenele radiologice sunt necesare pentru stabilirea focarului de infecție şi include clişeu panoramic practicat sistematic.

- se pot face incidențe intrabucale retroalveolare sau ocluzale centrate pe dinții suspecți (mai ales cei mortificaţi, interesaţi de parodontopatie sau cei care prezintă leziuni chistice);
- existența semnelor sinusale necesită incidența Blondeau sau Waters pentru a evidenția un focar infecțios dentosinusal (chist, depăşirea pastei obturate).

Tratament

- Pentru vindecarea afecțiunilor oculo-orbitare probabil odontogene este necesar tratarea focarului infecțios bucodentar, pe lângă tratamentul specific oftalmologic.
- Într-un focar infecțios bucodentar patent cu leziuni evidente acompaniate de semne clinice şi radiologice, atitudinea trebuie să fie radicală, iar avulsia dintelui afectat dacă este justificată, se va face sub protecția de antibiotice.
- Focarul infecțios bucodentar latent necesită o analiză judicioasă a fiecărui caz pentru a nu agresa inutil dantura. În acest caz gravitatea afectării oftalmologice are o importanță majoră:
  - dacă simptomatologia oculo-orbitară este importantă, tratamentul va fi radical pentru orice leziune dentară: dinții incluşi, chisturi radiculo dentare, corpi străini intra sinusali, parodontoza evolutivă, sub o profilaxie antibiotică corespunzătoare;
  - dacă simptomatologia oculară este minimă atitudinea va fi mai conservatoare chiar dacă uneori intensivă;
  - refacerea tratamentelor canaliculare incomplete a dinților mortificați;
  - rezecția apicală cu curetajul chistelor radiculo dentare incisivo canine;
  - hemisecție radiculară a pilierilor posteriori când este posibilă conservarea unei rădăcini;
  - avulsia dinților incluşi cu chisturi pericoronariene;
  - tratament chirurgical al focarelor de parodontoză;
  - sinusoscopia terapeutică pentru corpii străini sau mucocele.
- Orice manevră terapeutică se face sub protecția de antibiotice, altfel există riscul agravării simptomatologiei oculo-orbitare.

Bibliografie

1. *Dumitrache Marieta , Oftalmlogie, Editura National, 1998*
2. *Dumitrache Marieta , Oftalmologie clinică, Ed. Univ. Carol Davila, 2008*

3. *Harwood-Nuss A, Linden C, Luten R, eds. Dental, oral and salivary gland infections. In:* The *Clinical Practice of Emergency Medicine. 2nd ed. Philadelphia: Lippincott Williams & Wilkins Publishers; 1996:73-77.*
4. *Holmstrup P, Poulsen AH, Andersen L, Skuldbol T, Fiehn NE. Oral infections and systemic diseases. Dent Clin North Am. Jul 2003;47(3):575-98. [Medline].*
5. *Reznick J. Infections of odontogenic origin. Oral Health. 1993;1-6.*
6. *Roberts J, Hedges JR. Emergency dental procedures. In: Clinical Procedures in Emergency Medicine. 2nd ed. Philadelphia: W B Saunders Co; 1991:1045-1069.*
7. *Rosen P, Barkins R. Dental emergencies. In: Emergency Medicine: Concepts and Clinical Practice. Vol 3. 3rd ed. St Louis: Mosby-Year Book; 1992:2381-2398.*
8. *Sands T, Pynn BR, Katsikeris N. Odontogenic infections: Part two. Microbiology, antibiotics and management. Oral Health.* Jun *1995;85(6):11-4, 17-21, 23 passim. [Medline].*

Capitolul 29

MANIFESTĂRI OCULARE ÎN SARCINĂ

Anne-Marie Dima

- Sarcina este asociată cu schimbări în multe organe şi sisteme incluzând şi ochii.
- În sarcină pot apare modificări oculare fiziologice şi patologice care pot fi asociate cu apariţia unor afecţiuni noi sau cu agravarea unor afecţiuni preexistente.

MANIFESTĂRI OFTALMICE FIZIOLOGICE ÎN SARCINĂ

- Hormonii produc în timpul sarcinii şi lactaţiei la femei modificări uneori fluctuante care dispar în general la câteva săptămâni postpartum.

Pleopele

- Cloasma
  - este pigmentarea accentuată a pleopelor şi a feţei în timpul sarcinii
  - este produsă prin stimulare hormonală melanocitică, prin ACTH, estrogen, progesteron
- Ptoza palpegrală rar unilaterală poate fi prezentă în sarcina normală
- Sindrom Horner – ptoză, mioză, anhidroză rezultă din întreruperea inervaţiei simpatice; în sarcină poate fi datorat unor cauze diferite:
  - reducerea spaţiilor extradurale
  - ridicarea presiunii venoase durale de la contracţia uterului
  - compresia venei cave inferioare
  - relaţia hormonală

Conjunctiva - suferă în timpul sarcinii modificări la nivelul vaselor conjunctivale cu vasospasm

- **Vasospasmul conjunctival** în sarcina normală nu are o componentă patologică evidentă clinic, dar în toxemia gravidică caracterizată prin hipertensiune, proteinurie şi edem, spasmul şi ischemia vaselor conjuntivale se obiectivizează prin apariţia hemoragiilor subconjunctivale spontane localizate, hemoragii care se rezolvă spontan şi nu au sechele vizuale

Filmul lacrimal

- Filmul lacrimal este compus din trei straturi şi realizează o barieră între epiteliul corneo-conjunctival şi mediul extern asigurând:
  - nutriţia corneei
  - apărarea împotriva infecţiilor
  - menţinerea unei bune suprafeţe optice corneene
- Filmul lacrimal este stabil prin echilibrul între secreţia şi evacuarea lacrimilor, echilibru care se poate modifica în condiţiile schimbărilor hormonale din sarcină
- **Modificările filmului lacrimal** calitativ şi cantitativ pot influenţa cornea care este elementul optic major ocular

Corneea

- Prezintă **hiposensibilitate corneană**, cu scăderea sezitivității corneene la atingerea suprafeței anterioare cu un monofilament senzitivitatea corneei revenind la normal în postpartum
- Mecanismul hiposensibilității corneene în timpul sarcinii nu este foarte clar, dar este posibil prin edemul cornean generat de retenția de apă
- Prezența edemului cornean în timpul sarcinii produce:
  - **modificări de grosime ale corneei**
  - toleranța scăzută la portul lentilelor de contact
  - modificări ale refracției temporar

    elemente reversibile după naștere.
- Mecanismul intoleranței lentilelor de contact date de retenția de apă din cornee este legat de creșterea concentrației de estrogeni, modificările filmului lacrimal sau alterarea topografiei corneene, cu creșterea curburii corneene cu o dioptrie în a doua parte a sarcinii rezolvată postpartum
  - în timpul sarcinii creșterea grosimii corneei cu **creșterea curburii corneene** contribuie la intoleranța LC
  - sarcina nu contraindică prescrierea LC
- Modificările corneene aduc **modificări temporare ale refracției** care necesită uneori o nouă corecție optică în sarcină
- După cîteva săptămâni postpartum modificările corneene și ale filmului lacrimal dispar
- **Inelul Krukenberg** – este o dispersie pigmentară pe cornee care apare precoce și care dispare în postpartum

Chirurgia refractivă la femei înainte, în timpul său imediat după sarcină este contraindicată pentru keratectomie fotorefractivă (PRK) și laser in situ keretomileusis (LASIK) pentru miopie.

- Indicațiile de tratament de chirugie refractivă la femei în sarcină sunt:
  - sarcina la un an după chirurgie refractivă
  - pacientele trebuie să aibă prescriere stabilă refractivă documentată postpartum

Acuitatea vizuală poate scade în timpul sarcinii prin:

- alterări ale filmului lacrimal
- edem cornean
- modificări în grosimea corneei
- modificarea curburii corneene
- erori refractive

  toate fiind legate de schimbările hormonale normale din sarcină

Acomodația și erori refractive

- Scăderea_tranzitorie a acomodației poate fi prezentă în timpul și după sarcină
- Acomodația insuficientă și paralizia acomodației sunt asociate și cu lactația.
- Erorile refractive în timpul și după sarcină sunt impredictibile

Miopia si sarcina

- Miopia în sarcina este de multă vreme discutată şi discutabilă pentru că miopia afectează un număr mare de persoane şi are o patologie extrem de variată şi uneori vulnerabilă în evoluţia miopiei în sarcină, dar mai ales în momentul expulziei când forţele tracţionale pot influenţa comportamentul ocular în particular retinian, retino/vitrean
- Miopia are valori dioptrice diferite după care se clasifică
- Teoretic într-o miopie în sarcină este importantă prezenţa leziunilor degenerative miopice retiniene periferice factor declanşator pentru decolarea retiniană, dar:
  - **nu există clinic** o corespondenţă foarte exactă între valoarea viciului de refracţie şi valoarea leziunilor degenerative
  - multe leziuni degenerative sunt în retina periferică şi nu sunt căutate sau nu sunt individualizate
  - o bună analgezie la naştere ar fi un factor de limitare al complicaţiilor miopiei
  - dacă cu toate măsurile de triaj şi profilaxie a DR la miopi în sarcină, travaliu, naştere DR se produce, tehnicile chirurgicale actuale în tratamentul DR sunt bine codificate şi ameliorează net prognosticul vizual
- Modalitatea de naştere la pacientele cu miopie degenerativă trebuie bine analizată şi indicate corect pentru binele pacientei şi al noului născut
- Este necesar o bună colaborare interprofesională, o urmărire atentă şi corectă a pacientei şi o bună instrucţie clinică a medicilor
- În cazul existenţei în antecedente a unei DR examenul clinic atent oftalmologic al FO stabilesc modalitatea de naştere, dar existenţa unui istoric de DR în antecedente nu oferă indicaţie imediată de naştere intrumentală sau secţiune cezariană

Efectul sarcinii asupra presiunii intraoculare (PIO)

- Investigatii clinice au arătat că hormonii estrogeni cresc presiunea intraoculară, iar progesteronul reduce PIO
- În sarcină apare o **scădere a PIO** prin excesul de progesteron care scade rezistenţa vasculară şi blochează efectele hipertensive ale corticoizilor endogeni
- În sarcină se produce o reducere tranzitorie a PIO la pacienţii cu glaucom cu administrare orală de progesteron reducerea PIO fiind mai mare la pacienţii cu glaucom decât la pacienţii normali
- În timpul sarcinii s-a observat o ameliorare a circulaţiei de scurgere a umorului apos după 20 săptămâni de sarcină, ceea ce ar corespunde cu ridicarea graduală a nivelului progesteronului în sarcină
- Presiunea venoasă episclerală se reduce în sarcină prin scăderea rezistenţei vasculare periferice

- În final efectul ocular hipotensiv în sarcină este independent de presiunea sanguină sistemică prin creşterea facilităţii de scurgere a umorului apos şi reducerea presiunii venoase episclerale
- PIO scade între 12 şi 18 săptămâni de sarcină
- HCG poate influența circulația umorului apos în ochi

Irisul

- acționat de mușchiul sfincter şi dilatator pupilar delimitează în porțiunea centrală pupila
- uneori în sarcină (rar) se pot întâlni modificări ale dimensiunilor pupilare mai frecvent **midriaza**

Cristalinul

- Lentilă biconvex, cristalinul este aşezat între iris şi pupilă
- Cristalinul are rolul de a focusa lumina pe retină
- În timpul sarcinii se poate produce uneori **bombarea cristalinului** prin imbibiție apoasă secundară sarcinii cu **modificarea refracției oculare**
- Modificările cristaliniene se remit în postpartum

AGRAVAREA ÎN SARCINĂ A UNOR BOLI PREEXISTENTE

Retinopatia diabetică (RD)

- Sarcina agravează evoluția RD preexistente putând produce chiar orbire
- Progresia RD în sarcină este legata de:
  - durata diabetului mai mare de 10 ani
  - coexistența HTA şi a preeclamsiei
  - severitatea retinopatiei înainte de concepție
  - controlul glicemiei înainte de concepție
  - institutire rapidă a controlului glicemic

    toate acestea fiind factori de risc în progresia RD.
- Femeile insulino-dependente au o progresie netă a RD în timpul sarcinii şi postpartum corelată cu nivelul variabil al markerilor proinflamatori şi a mediatorilor vasoactivi (creşterea nivelului proteinei C reactive)
- Miopia ar putea fi protectivă pentru progresia RD proliferante la tineri
- RD proliferativă nu regresează în postpartum, dar regresia RD în anumite forme incipiente ar putea fi posibilă
- Laser terapia este necesară la un număr de paciente indicându-se fotocoagulare panretiniana Laser Argon în formele severe de RD preproliferativă şi proliferativă
- Asocierea RD cu DRR, DR tracțională şi glaucom neovascular au prognostic sumbru
- Complicația RD cu hemoragie vitreană agravează prognosticul RD postpartum
- Este obligatorie monitorizarea continuă a pacientelor cu RD în postpartum un an pentru prevenția complicațiilor urmărindu-se oftalmologic:

- AV
- FO după dilatarea pupilei
- Fotografie FO
- Fotocoagulare laser la nevoie

- Recomandări pentru femei diabetic care doresc o sarcină:
  - Controlul glicemiei înainte de concepţie
  - Examen oftalmologic complet
  - Fotocoagulare înainte de concepţie dacă este necesar
  - RD proliferativă poate fi fotocoagulată ăn timpul sarcinii dacă este necesar
  - Monitorizarea oftalmologică în sarcină depinde de severitatea retinopatiei
  - Toate femeile diabetice ăn postpartum vor fi monitorizare oftalmologic

Retinopatia seroasă centrală (RSC)

- Este o dezordine maculară caracterizată prin detaşare seroasă retiniană care se poate dezvolta ăn timpul sarcinii la unele femei cu alterări hemodinamice biologice şi psihice
- Sarcina este un factor de risc în dezvoltarea RSC
- Caracterul exudației subretiniene este de tip fibrinos în RSC asociată cu sarcina
- Se rezolvă spontan la sfârşitul sarcinii sau după naştere, dar poate recidiva

Ocluzii vasculare diverse

- Se pot produce în cursul sarcinii de tipul:
  - Retinopatie like-Purtscher
    - ➢ poate fi asociată cu complicații tardive în ultimul trimestru de sarcină cu scăderea bilaterală a vederii, severă după naştere cu exudate şi hemoragii intraretiniene
    - ➢ se poate remite spontan
    - ➢ este datorată agregării granulocitare şi ocluziei vasculare
  - Coagularea intravasculară diseminată
    - ➢ poate complica un avort, dezlipirea de placentă, preeclampsie severă, făt mort reținut
    - ➢ se formează trombuşi cu ocluzie coriocapilară, DR seroasă şi remaniere pigmentară care pot rămâne definitiv
  - Purpura trombotica trombocitopenică
    - ➢ depozite de trombus în vase
    - ➢ anemie
    - ➢ trombocitopenie
    - ➢ febră
    - ➢ disfuncție renală

- ocluzii vasculare cu hemoragii retiniene
- DR seroasă
- neovascularizație de disc optic

- Embolie amniotică
  - este o complicație serioasă în sarcină cu mortalitate de 80%
  - în timpul naşterii sau imediat după, lichidul amniotic intră în circulația maternă afectând cordul şi pulmonul
  - ocular se produce ocluzie arterială retiniană

Distrofia vitreoretiniană periferică

- Are evoluție progresivă în timpul sarcinii

Dezlipire de retină regmatogenă (DRR)

- DRR se poate produce la femeile însărcinate cu:
  - miopie mare (rar mică sau medie) cu leziuni degenerative
  - istoric de DR
  - gaură retiniană
  - degenerescenta lattice
  - aceste femei necesită un examen atent oftalmologic pentru a se stabili indicația de naştere vaginală sau nu şi profilaxia dezlipirii de retină sau naştere instrumentală sau cezariană pentru riscul patologiei retiniene

Edemul macular (EM)

- EM cu şi fără retinopatie proliferantă poate fi un incident în timpul sarcinii
- Este frecvent la femeile cu diabet , HTA, proteinurie
- Se poate rezolva spontan postpartum sau poate persista mult timp cu scăderea AV timp îndelungat

Uveite

- Sarcina în uveitele neinfecțioase poate avea un efect benefic în Vogt Koyanagi Harada, uveită idiopatică, boala Behcet
- Efectul favorabil al evoluției bolii de fond ar putea fi legat de creşterea hormonală de tip corticosteroizi

Tumori intraoculare

- Melanom uveal şi osteom coroidian sunt tumori a căror evoluție este exacerbată de sarcină şi necesită tratament adecvat

Glaucom

- În sarcina PIO scade, de aceea glaucomul trebuie monitorizat şi medicația adaptată

Toxoplazmoza

- Este o zoonoză parazitară care dă o importantă cauză de orbire
- Infecţia primară în timpul sarcinii produce toxoplasmoza congenitală
- Toxoplazmoza oculară latentă poate fi reactivată în timpul sarcinii
- În toxoplazmoză se produce uveita posterioară cu retinocoroidita, necroze retiniene, coroidiene, vasculite şi vitrite
- Atipic poate fi neuroretinită, papilită, uveită anterioară, sclerită, necroză retiniană acută
- **Toxoplazmoza este gravă pentru nou născut** infectat transplacentar
- Pentru infecţia maternal este necesar tratamentul antiparazitar

Nevrita retrobulbară

- Poate fi manifestarea unei scleroze multiple
- Este exacerbată de graviditate
- Sarcina şi naşterea nu influenţează dizabilităţile reziduale

Pseudotumori cerebrale – HTIC benignă

- Este un sindrom cu HTIC asociat cu dureri de cap, tulburări vizuale, edem papilar dar fără patologie intracraniană
- Este prezent la femei tinere, obeze incidental în sarcină
- Semne HTIC: cefalee, greaţă, vărsături
- Semne oculare – edem papilar
- LCR cu presiune ridicată, dar concentraţie normală de proteine
- Este necesar management medical adecvat

Majoritatea bolilor oculare exacerbate în sarcină se reduc sau se remit în postpartum.

RETINOPATIA HIPERTENSIVA (RH)

- RH este vasoconstricţie focală sau generalizată asociată cu ruperea barierei retină-sânge cu producerea de hemoragii şi exudate.
- HTA indusă de sarcină se caracterizează prin valori tensionale mari, proteinurie, edem generalizat
- Schimbările retiniene apar la valori mai mari de 160/100mmHg şi sunt importante când tensiunea arterială depăşeşte 200/130mmHg.
- Schimbările retiniene precoce constau în strâmtorarea arteriolelor nazale urmată de strâmtorarea generalizată arteriolară
- Persistenţa severă a spasmului vascular produce hipoxie retiniană cu apariţia exudatelor cotonoase şi a hemoragiilor superficiale
- Dacă sarcina se prelungeşte, progresia retinopatiei este rapidă cu:
  - edem retinian
  - exudatie marcată

- edem macular în "stea maculară"
- detaşare maculară plată
- rar DR bilateral exudativ
- prognosticul reataşării retiniene este bun şi poate fi spontan după câteva zile după terminarea sarcinii

- RH-ul cuprinde:
  - retinopatia
    - ➢ artere cu aspect sârma de cupru, argint
    - ➢ hemoragii
    - ➢ exudate cotonoase
  - coroidopatia
    - ➢ necroza fibrinoidă a arteriolelor capilare
    - ➢ zone de nonperfuzie coriocapilară
    - ➢ pete albe sau roşii la nivelul EPR şi DR exudativă în episoadele acute hipertensive în pre-eclampsie şi eclampsie
  - neuropatia optică – edem discal (papilar) florid cu exudate perimaculare
  - vasele retiniene pot prezenta:
    - ➢ microanevrisme cu dilatații în afara peretelui capilar
    - ➢ exudate vătoase cu microinfarctizări secundare ocluziei arteriolelor retiniene
    - ➢ hemoragii cu aspect diferit în funcție de localizare:
      - punctiforme unde celulele sunt orientate vertical
      - în flacără unde celulele sunt orientate orizontal
    - ➢ neovascularizație cu creştere de noi vase în lungul hialoidei posterioare
    - ➢ tortuozități vasculare
    - ➢ modificările vaselor retiniene se produc prin:
      - ischemie, anoxie
      - creşterea presiunii venoase la naştere
      - fragilitate capilară în HTA, diabet
      - boli vasculare de colagen
- Complicațiile RH
  - ocluzii venoase retiniene
  - macroanevrisme retiniene
  - NOIA –N
  - paralizii de nervii oculomotori
  - agravarea unei RD
- Schimbările în retinopatia de sarcină sunt reversibile şi dispar după naştere în afară de leziunile organice vasculare care se stabilizează
- În stadiul preorganic când pacientul răspunde bine la tratament conservator este justificabilă continuarea sarcinii, dar sub observare atenta.

- Scaderea permanentă de vedere, pierderea completă vizuală sau pierderea vieţii mamei şi a fătului pot fi incidentale.

BOLI SPECIFICE ÎN SARCINĂ

- Preeclampsia şi eclampsia sunt boli oculare prezente în sarcină corelate sau nu cu orbire corticală

Preeclampsia şi eclampsia:

- Afectează pacienta la prima sarcină, după 20 de săptămâni
- Preeclampsia este caracterizată prin:
  - HTA > 140/90 mm Hg
  - proteinurie
- Preeclampsia severă:
  - HTA > = 160/110 mm Hg
  - proteinurie severă
  - oligurie
  - dureri abdominale
  - disfuncţie hepatică
  - trombocitopenie
  - anomalii vizuale şi cerebrale
- Eclampsia
  - se caracterizează prin dezvoltarea unei stări de agitaţie tonico-clonice la pacientă cu preeclampsie
  - simptome vizuale:
    - scăderea AV
    - fotopsie
    - defecte de CV
  - anomalii retiniene, coroidiene, NO, vase retiniene, cortex vizual
- Pacientele cu preeclampsie sau eclampsie pot avea leziuni ale EPR şi detaşare seroasă retiniană care pot rămâne definitive.
- Cauze posibile ale preeclampsiei/eclampsiei:
  - HTA preexistentă, diabet
  - schimbări hormonale
  - schimbări cerebrale
  - ischemie cu hipoperfuzie
  - edem în hiperperfuzie
- Sindrom leucoencefalopatie:
  - dureri de cap
  - alterarea funcţiei mentale
  - agitaţie
  - scăderea vederii incluzând orbire corticală
  - variante hipertensive ale encefalopatiei
- Modificările vizuale în preeclampsie/eclampsie sunt produse prin:

- vasospasm generalizat sau localizat care produce ischemie tranzitorie cu edem citotoxic
- HTA severă prin creşterea permeabilităţii vasculare cu edem vasogenic

- Disfuncţiile neurologice produse în preeclampsie/eclampsie sunt date de edemul cerebral progresiv vasogenic şi citotoxic care agravează infarctizarea.
- Prognosticul tulburărilor de vedere este bun, dar leziunile EPR, DR seroasă în formele severe se ameliorează parţial.

Orbirea corticală

- Este o complicaţie rară a preeclampsiei şi eclampsiei – 15 % caracterizată prin scăderea bilaterală a vederii corelată cu compromiterea funcției cortexului occipital.
- Poate persista câteva luni postpartum
- Poate apare înainte sau după naştere şi poate fi asociată cu durere de cap, pareze, hiper-reflexie

Bibliografie

1. *Akar Y, Yucel I, Akar M.E, Uner M., Trak B: Long-term fluctuation of retinal sensitivity during pregnancy. Canadian Journal of Ophthalmology;2005;40:4;487-491.*
2. *Centofanti M, Migliardi R, Bonini S, Manni G, Bucci MG, Pesavento CB, Amin CS, Harris A: Pulsatile ocular blood flow during pregnancy. European Journal of Ophthalmology; 2002;12:4;276-280.*
3. *Gavan G, Popa DP: Data on ophthalmologic diseases during pregnancy. Rev Chir Oncol Radiol O R L Oftalmol Stomatol Ser Oftalmol;1989;33:4;271-275.*
4. *Hollborn M, Tenckhoff S, Seifert M, Kohler S, Wiedemann P, Brigmann A Kohen L.: Human retinal epithelium produces and responds to placenta growth factor. Graefe's Archive for Clinical and Experimental Ophthalmology 2006;244:6;732-741.*
5. *Imre J. Pregnancy and the eye: Their endocrinological relations. XV Concilium Ophthalmology 1937;3;213-226.*
6. *Kuczkowski K.M: Looking into the pregnant woman's eye. Hong Kong Medical Journal;2004;10:5;365.*
7. *Misiuk-Hojło M, Dembska K, Murawski M: Ocular changes during pregnancy - Practical aspects. Ginekologia Praktyczna;2006;89:2;20-23.*
8. *Neri A, Grausbord R, Kremer I, Ovadia J, Treister G. The management of labor in high myopic patients. Eur J Obstet Gynecol Preprod Biol;1985;19;277-488.*
9. *Park SB, Lindahl KJ, Temnycky GO, Aquavella JV: The effect of pregnancy on corneal curvature. CLAO Journal;1992;18:4;256-259.*
10. *Pilas-Pomykalska M, Czajkowskii J, Oszukowski P: Changes in intraocular pressure during pregnancy. Ginekol Pol;2005;76:8;655-660.*

11. Pilas-Pomykalska M, Czajkowskii J, Oszukowski P: Ocular changes during pregnancy. Ginekol Pol;2005;76:8;655-660.
12. Pizzarello LD: Refractive changes in pregnancy. Graefe's Archive for Clinical and Experimental Ophthalmology;2003;241:6;84-488.
13. Prost M: Severe myopia and deliver. Klin Oczna;1996;98:2;129-130.
14. Qureshi IA: Intraocular pressure and pregnancy : A comparison between normal and ocular hypertensive subjects. Archives of Medical Research 1997;28:3;397-400.
15. Qureshi IA: Intraocular pressure andpregnancy: A comparison between normal and ocular hypertensive subjects. Archives of Medical Research;1997;28:3;397-400.
16. Rhee P, Dev S, Mieler WF: The development of choroidal neovascularization in pregnancy. Retina;1999;19:6;520-524.
17. Sheth BP, Mieler W.F: Ocular complications of pregnancy. Current Opinion in Ophthalmology;2001;12:6;455-463.
18. Shultz KL, Birnbaum AD, Goldstein DA: Ocular disease in pregnancy. Curr Opin Ophtalmol;16;308-314.
19. Sunness JS: The pregnant woman's eye. Surv Ophthalmol 1988;32;219-238.
20. Travkin AG, Akh vlediani KN, Petrova TK: Average and high myopia in pregnant women at delivery.Vestn Oftalmol;2003;119:3;34-37.
21. Weinreb RB, Lu A, Key T: Maternal ocular adaptations during pregnancy. Obstet Gynecol Surv 1987;42;471-483.

Capitolul 30

MANIFESTĂRI OCULARE ÎN BOLI GENERALE

Marieta Dumitrache
C.P. Tătaru
Gabriela Ioana Ştefăniu

AFECȚIUNI CONGENITALE

Aberații cromozomice
Afecțiuni congenitale şi ereditare
Infecții intrauterine – Embriopatii
Boli metabolice
Afecțiuni dismorfice

AFECȚIUNI DOBÂNDITE

Diabet zaharat
HTA
Boli reumatologice
Boli endocrine
Boli autoimune
Boli de colagen
Boli infecțioase
Afecțiuni ale scheletului, muşchilor şi țesutului elastic
Boli hematologice
Neuroabiotrofii
Boli neurologice
Boli dermatologice
Sindroame cu anomalii multiple de dezvoltare
Alte boli: sarcoidoză, scleroză multiplă, Sd Rendu Osler Weber, Sd Rieger, Sd Sturge Weber, Sd Vogt-Koyanagi-Harada, Sd von Hippel-Lindau, Maladia Chron, Stenoză carotidă

AFECȚIUNI CONGENITALE

ABERAȚII CROMOZOMIALE

<u>Sindrom Down</u>

- anomalie cromozomială congenitală frecventă, prin duplicarea aberantă a cromozomului 21
- incidența sa este relaționată cu vârsta maternă crescută

Sistemic

- retard mental şi creştere încetinită
- față rotundă, aplatizată, nas scurt cu baza lărgită
- urechi mici, jos implantate
- limbă fisurată
- exces de piele la nivelul feței şi pe spatele gâtului
- gât scurt
- hipotonie şi abdomen protuberant

- mâini şi picioare scurte, mâini şi degete mici cu o singură fisură transversă palmară
- displazia pelvisului
- anomalii cardiace
- infecţii respiratorii recurente

Ocular

- pliuri epicantice, ectropion, blefarită cronică
- arii de hiperplazie stromală iriană înconjurate de arii de hipoplazie stromală = pete Brushfield
- opacităţi cristaliniene congenitale punctate albastre
- erori de refracţie – miopie mai frecvent
- keratoconus cu hidrops frecvent
- anomalii la nivelul vascularizaţiei discului
- strabism şi nistagmus

Trisomia 13 – sindrom Patau

- anomalia cromozomială completă are o prevalenţă de 0,01% la nou născuţi

Sistemic

- facies caracteristic cu craniu mic şi anormal, frunte teşită, alopecie, retromicrognaţie, cheilopalatoschizis
- rinichi în potcoavă
- degete supranumerare
- defect de sept ventricular
- retard mental, malformaţii cerebrale
- anomalii viscerale şi genitale

Ocular:- nici una dintre malformaţiile oculare nu este specifică trisomiei 13, dar sunt frecvente

- microftalmia
- hipotelorism
- colobom irian, coroidian şi de nerv optic
- malformaţiile camerei anterioare
- cataractă congenitală, luxaţie de cristalin şi afakie primară
- persistenţă de vitros primitiv hiperplazic
- DR falciformă
- corp ciliar ectopic
- papile optice mici, uneori absente

Diagnosticul clinic se pune pe triada: MICROFTALMIE, CHEILOPALATOSCHIZIS, POLIDACTILIE

Trisomia 18 – Sindrom Edwards

- este o anomalie cromozomială prin nondisjuncţie în timpul meiozei, factor posibil vârsta înaintată a mamei.

- letal în primul an de viaţă

Sistemic:

- greutate mică la naştere
- microcefalie, occiput proeminent, micrognaţie, urechi malformate,
- retard mental
- criptorhidrie
- dificultăți de alimentaţie
- afecţiuni congenitale cardiace
- rinichi în potcoavă, rinichi ectopic, chiste renale, hidronefroză

Ocular:

- ptoză palpebrală
- margine orbitală hipoplazică
- epicantus
- cataractă
- coloboame
- microftalmie
- opacități corneene

Sindrom Turner (sindrom XO)

- anomalie cromozomială definită prin monosomie parțială sau totală pentru brațul scurt al cromozomului X
- cel mai frecvent cariotip al afecțiunii este 45X.

Sistemic

- numai la fetițe, gât scurt, limfedem al extremităților, stern în carenă
- amenoree primară, infantilism sexual, sterilitate
- facies inexpresiv, mandibula mică
- rinichi ectopic, în potcoavă, agenezie renală, hidronefroză
- coarctație de aortă, hipertensiune
- urechi proeminente, otită,surditate moderată

Ocular

- hipertelorism asociat adesea cu epicantus
- ptoză palpebrală bilaterală cu fantă antimongoloidă
- strabism, mai frecvent esotropie
- cataractă
- discromatopsie pe ax verde roşu
- ocazional: scleră albastră, microcornee, distrofie corneană epitelială, pupilă excentrică, exoftalmie, glaucom congenital
- la nou născut sindromul se suspectează la fetițe cu statură mică, gât cu pliuri cutanate în exces, limfedem
- la copil statura mică, micrognația și malformațiile cardiovasculare sunt sugestive pentru diagnostic

- la adolescenți diagnosticul se suspectează pe statură mică, amenoree primară, infantilism sexual

Sindomul ochiului de pisică

- este un complex de anomalii congenitale datorate unor modificări ale cromozomului 22.
- în literatură sunt descrise 3 forme
  - tipic cu colobom irian şi atrezie anală
  - parțial în care lipsesc şi coloboamele iriene şi atrezia anală
  - tipic, dar cu lipsa anomaliei cromozomiale

Sistemic

- atrezie anală
- agenezie renală unilaterală
- hidropelvis, rinichi în potcoavă, reflux ureteral cu hidronefroză, megaureter
- cardiovascular: anomalii de întoarcere venoasă pulmonară, defecte septale atriale şi ventriculare, atrezie tricuspidiană, tetralogie Fallot
- facies caracteristic cu hipertelorism, fantă antimongoloidă, strabism, urechi malformate, apendici preauriculari, microcefalie
- deficit mental moderat sau inteligență normală, dar retard emoțional
- ocazional: palatoschizis, anomalii ale coastelor şi măduvei, criptohidrie

Ocular

- coloboame iriene şi coroidiene inferonazale unilaterale sau bilaterale, complete sau incomplete
- strabism
- hipertelorism cu fantă antimongoloidă
- cataractă congenitală
- microftalmie, opacități corneene

Sindrom Cri-du-chat (5p)

- aberație cromozomială prin deleția parțială a brațului scurt al cromozomului 5, cazuri sporadice

Sistemic:

- greutate mică la naştere
- plâns carateristic asemănător „miorlăitului" de pisică
- retard de creştere, retard mental
- facies rotund, microcefalie
- rinichi în potcoavă, agenezie sau hipoplazie renală

Ocular:

- hipertelorism
- epicantus
- exotropie
- vase retiniene tortuoase

- hipersensibilitate pupilară la metacolină

Sindrom De Grouchy (18q)

- aberaţie cromozomială prin deleţia parţială a braţului lung al cromozomului 18

Sistemic:

- microcefalie, hipoplazia oaselor feţei, nas scurt, bărbie proeminentă
- retard de creştere, retard mental
- surditate de conducere
- mâini lungi
- rinichi în potcoavă

Ocular:

- hipertelorism
- epicantus
- nistagmus
- strabism
- glaucom
- cataractă
- microftalmie
- degenerescenţă tapetoretiniană
- atrofie optică

AFECŢIUNI CONGENITALE ŞI EREDITARE

Adreno-leucodistrofie

nou născut

- autosomal recesivă
- anomalie metabolică: incapacitatea de a metaboliza lanțul lung al acizilor graşi

Sistemic:

- retard psihomotor
- dismorfism
- convulsii
- insuficienţă adrenergică

Ocular

- retinită pigmentară
- atrofie optică
- cataractă polară anterioară

copil

- Xlinkat

Sistemic

- tulburări de comportament

- demență
- surditate
- insuficiență adrenergică

Ocular: atrofie optică

Ataxie cerebeloasă tip I

- autosomal dominant

Sistemic

- ataxie progresivă
- disartrie
- speranță de viață redusă

Ocular

- nistagmus
- strabism
- retracție palpebrală
- oftalmoplegie supranucleară
- atrofie optică

Ataxie Friedreich

- autosomal recesiv

Sistemic

- ataxie
- dizartrie
- scolioză
- diabet
- afecțiuni cardiace

Ocular

- retinită pigmentară
- nistagmus
- atrofie optică

Displazie frontonazală (sindrom de fisură mediană)

Sistemic

- anomalii mediofaciale
- encefalocel bazal
- agenezie corp calos
- insuficiență hipofizară

Ocular

- hipertelorism
- morning glory
- colobom papilar
- microftalmie

Epidermoliză buloasă

- autosomal dominant, autosomal recesiv

Sistemic

- bule şi decolorare cutanată după traumatism minor
- atingeri mucoase
- distrofie unghială
- sindactilie parţială mâini, picior

Ocular

- cicatrici palpebrale
- eroziuni corneene
- conjunctivită fibrozantă

Hiperornitinemie

- autosomal recesiv

Sistemic - anomalie congenitală a metabolismului ornitinei dată de deficiența ornitinei aminotransferază responsabilă de hiperornitinemie, ornitinurie

Ocular

- atrofie girată a retinei, coroidei, miopie
- cataractă presenilă

Ihtioză congenitală

- autosomal recesiv

Sistemic

- hiperkeratoză
- hiperhidroză

Ocular

- ectropion
- cataractă

Nevus Ota – melanocitoză melanodermică

Sistemic - hiperpigmentare unilaterală a pielii feței

Ocular

- pigmentație episclerală
- hiperpigmentare iriană
- glaucom
- hiperpigmentare FO
- melanom uveal

Neurofibromatoză I – Recklinghausen

- autosomal dominant

Sistemic

- pete cafea cu lapte
- tumori verucoase

- talie mică
- hemiatrofie facială
- absența aripei mari a sfenoidului

Ocular

- neurofibroame pe pleoapă
- gliom de nerv optic
- noduli Lisch
- exoftalmie prin encefalocel sfenoorbitar
- nervi corneeni proeminenți
- ectropion congenital de uvee
- glaucom
- nev coroidian
- astrocitom retinian

Neurofibromatoza II

- autosomal dominant

Sistemic

- neurinom bilateral de acustic
- alte tumori nervoase

Ocular

- cataractă presenilă
- oftalmoplegie
- hamartom epiteliu pigmentar, retină
- membrană epiretiniană

Pseudoxantom elastic

- AD tip I

Sistemic

- modificări extensive ale pielii
- ateroscleroză accelerată
- maladie de valvă mitrală

Ocular - striuri angioide severe

- AD tip II

Sistemic - leziuni cutanate

Ocular

- scleră albastră
- striuri angioide moderate

- AR tip I, II

Sistemic - modificări cutanate severe

Ocular – striuri angioide moderate

Scleroza tuberoasă Bourneville

- autosomal dominant

Sistemic

- angiofibrom facial
- piele de măgar
- hamartoame cerebrale, viscerale, sublinguale
- epilepsie
- handicap mental

Ocular

- astrocitom retinian
- pete hipopigmentate pe iris

INFECȚII INTRAUTERINE - EMBRIOPATII

Toxoplasmoza congenitală

- dacă infecția primară apare la mamă în timpul sarcinii consecințele sunt devastatoare; riscul tramsmiterii la făt este de 30-60%
- transmiterea în prima lună a sarcinii este responsabilă de avort spontan
- transmiterea în trimestrul II, III se soldează cu următoarele manifestări

Ocular

- corioretinită cu afectarea maculei
- microftalmie
- cataractă congenitală
- atrofie optică

Sistemic

- convulsii
- hidrocefalie
- calcificări intracraniene
- microcefalie

Infecția congenitală cu citomegalovirus

Ocular

- corioretinită arofică unică sau multifocală şi leziuni pigmentate ale fundului de ochi, mai frecvent la nivelul periferiei, uneori exudate retiniene perivasculare şi hemoragii
- microftalmie
- keratită
- cataractă
- strabism
- atrofie optică, hipoplazie de nerv optic
- nistagmus

Sistemic

- icter
- hepatosplenomegalie
- calcificări intracraniene

Rubeola congenitală

Sechele oculare teratogenice sau postinflamatorii

- bilateral sau unilateral
- persistența virusului rubeolic la nivel ocular luni-ani
- microftalmie
- cataractă
- opacități corneene
- glaucom congenital
- retinopatie „ sare şi piper”
- atrofie optică

Sistemic

- surditate
- malformații cardiace
- handicap mental

Varicela

Sistemic

- handicap mental
- cictarici cutanate
- deficit membre

Ocular

- microftalmie
- sindrom Horner
- cataractă
- corioretinită
- hipoplazie papilară
- atrofie optică

Sifilis congenital - infecția cu Treponema este dobândită in utero

Infiltrația perivasculară cu T Pallidum cu inflamarea corneei, uveii, retinei şi nervului optic; persistența microorganismului la nivel ocular pentru câțiva ani

Sistemic:

- Precoce
  - rinită
  - erupție maculopapulară
  - ragade la nivelul comisurii bucale
  - pneumonie
  - hepatosplenomegalie şi icter

- limfadenopatie
- Tardiv
  - surditate neurosenzorială
  - bosă frontală
  - deformarea nasului
  - prognaţia bărbiei
  - boltă ogivala
  - dinţi malformaţi

Ocular:

- uveită anterioară în cazurile precoce
- keratită interstiţială cu neovascularizaţie în cazurile tardive (după 5-6 ani)
- retinopatie pigmentară „ în sare şi piper" în cazurile tardive
- periflebite retiniene, uneori ocluzii vasculare
- arofie optică
- uveite exudative cu ftizis bulbi uneori

BOLI METABOLICE

Alkaptonuria

- eroare de metabolism cu defect la nivelul enzimei hepatice oxidaza acidului homogentizic cu acumularea acidului homogentizic (produs intermediar normal în catabolismul fenilalaninei şi tirozinei) în urină
- transmitere autosomal recesivă

Sistemic

- renal pigmentarea urinei (acidul homogentizic excretat în urină captează oxigenul şi conduce la culoarea brun închisă a urinei)
- depunere pigmentară generalizată – ocronoză cu artrita ocronotică, depuneri pigmentare la nivelul mucoaselor, unghiilor, cartilajului urechii

Ocular: pigmentare brună a sclerei

Galactozemia

- afecţiune transmisă autosomal recesiv produsă prin incapacitatea organismului de a converti galactoza în glucoză cu acumulare excesivă de galactoză şi conversia subsecventă a galactozei în galactitol (prin intermediul aldolreductazei).
- defectul metabolic este dat de
  - absenţa galactozo1 fosfat uridil transferazei (GPUT) enzimă esenţială în conversia galactozei în glucoză – galactozemia prin lipsa transferazei
  - absenţa galactokinazei enzimă esenţială în conversia galactozei în glucoză – galactozemia prin lipsa galactokinazei

- **Ocular în galactozemia prin lipsa transferazei**
  - cataractă ce apare la câteva zile de la naştere „în pată de ulei" ce duce la creşterea indicelui de refracţie al nucleului cristalinian
  - se dezvoltă apoi opacităţi zonulare şi lamelare şi cataractă subcapsulară posterioară
- **Ocular în galactozemia prin lipsa galactokinazei** - cataractă ce poate fi reversibilă dacă galactoza este eliminată din dieta noilor născuți în primele 3-4 luni de la naştere.
- diferența clinică între cele 2 tipuri de galactozemie este că cea prin defcit de transferază se asociază cu manifestări sistemice, pe când în galactozemia prin deficit de galactokinază nu dezvoltă complicații sistemice

Deficitul familial de lecitin colesterol acetiltransferază (LCAT)

- boală metabolică datorată unui defect cromozomial la nivelul cromozomului 16, defect asociat cu absența LCAT
- LCAT este o enzimă ce esterifică colesterolul liber pentru a fi utilizat în sinteza membranelor celulare şi a altor componente celulare
- În absența enzimei, o mare concentrație de lecitină şi colesterol neesterificat se acumulează în plasmă şi conduce la stocarea lipidelor

Sistemic

- proteinurie (afectare renală prin depunerea materialului lipidic la nivelul membranei bazale glomerulare)
- plasmă tulbure, colesterol neesterificat predominent, hiperlipidemie
- anemie

Ocular:

- opacități corneene caracteristice: numeroase puncte gri dispersate la nivelul întregii strome corneene care sunt mai dese aproape de limb unde formează o bandă circulară gri asemănăatoare arcului lipidic senil; arcul este separat de limb printr-o zonă de cornee relativ clară
- dilatații venoase anevrismale retiniene
- striuri angioide
- edem papilar
- ocluzia arterei centrale a retinei
- hemoragii retiniene

Boala Wilson

- este o boală ereditară, progresivă, cu prognostic grav, determinată de tulburări ale metabolismului cuprului, în sensul diminuării excreției hepatice de cupru, provocată de deficitul de ceruloplasmină, şi are ca rezultat acumularea toxică de metal în ficat, creier, cornee şi alte organe.
- transmitere autosomal recesivă, gena anormală fiind situată pe brațul lung al cromozomului 13 (q14-21).

- mutațiile masive care produc o distrucție completă a genei, conduc la forme severe de boală, cu apariția precoce a simptomatologiei, la vârsta de 2-3 ani.
- excesul de cupru se acumulează din cauza lizozomilor hepatici, care blocheaza mecanismul de excreție al cuprului în bilă, clivat catabolic de ceruloplasmină.
- nou-născuții au niveluri scăzute de ceruloplasmină în plasmă şi concentrații hepatice crescute de cupru.
- manifestările clinice ale excesului de cupru sunt totuşi rare, înaintea vârstei de 5-6 ani, iar circa jumătate dintre pacienți rămân asimptomatici până la adolescență; forma cu debut precoce este rapid progresivă şi simptomele inițiale se datorează afectării hepatice.

Triada clinică: ciroză hepatică nodulară, inel Kayser – Fleischer, leziuni ale SNC (cortex şi ganglioni bazali)

Ocular

- depozite fine granulare de cupru la nivelul membranei Descemet la periferia corneei ce formează **inelul Keyser-Fleischer** de 3-5mm lățime, care nu acoperă niciodată centrul corneei; clasic are culoarea brun auriu, dar poate fi brun verzui sau roşiatic
- **cataractă „în floarea soarelui"** prin depozite de cupru la nivel subcapsular anterior sau posterior: modificările lenticulare pot fi reversibile la administrarea pe termen lung a unui agent chelator
- alte manifestări sunt de natură neurologică: scăderea puterii de acomodare şi alterarea răspunsului pupilar la aproape

<u>Hiperoxaluria primară</u>

- termenul se referă la 2 afecțiuni metabolice rare (tip I şi tip II) ale catabolismului glioxilatului caracterizate prin sinteza şi excreția excesivă a acidului oxalic. Oxalatul de calciu se depune la nivel renal, ocular, osos, cardiac şi în sistemul urogenital
- transmitere autosomal recesivă

Sistemic:

- formarea de calculi, nefrocalcinoza şi oxaloza sunt datorate insolubilității oxalatului de calciu.
- depozitele extrarenale de oxalat sunt pronunțate la nivelul inimii, pereții arterelor şi venelor, tractului urogenital şi oaselor, în special în tipul I de boală. Nefrolitiaza şi oxaloza se pot manifesta în timpul primului an de viață.
- hiperoxaluria tip II este o afecțiune uşoară, cu o implicare mai redusă a organelor extrarenale şi cu afectarea tardivă a funcției renale.

Ocular

- prezența cristalelor de oxalat de calciu la nivelul retinei neurosenzoriale, bilateral, simetric

- inițial cristale galbene sau alb gălbui strălucitoare la nivelul retinei interne în polul posterior
- depozitele de cristale se dispun predominent periarterial
- se pot observa depozite rotunde, galbene, mai mari la nivel subretinian concentrate în aria paramaculară şi la nivelul polului posterior; unele dintre leziunile mai profunde se pigmentează în timp şi devin coalescente formând o leziune maculară neagră geografică, mare, neregulată cu leziuni mici pigmentate satelite
- poate apare decolare seroasă de EPR probabil datorită neovascularizației subretiniene, ceea ce conduce la o arie de fibroză maculară găzduită în aria leziunii maculare hiperpigmentate

- AV scade datorită modificărilor maculare
- nu apar depuneri de cristale la nivelul polului anterior sau a vitrosului

Mucopolizaharidoze (MPZ)

Alterări în metabolismul mucopolizaharidelor

MPZ	DEFECT	OCULAR
Sindrom Hurler I H	Deficit α1iduronidaza AR	Opacifierea progresivă a corneei, lăptoasă cu aspect de sticlă pisată Distrofie retiniană pigmentară Atrofie optică Orbite înguste, Hipertelorism, Pleoape inferioare proeminente
Sindrom Scheie IS	Deficit α1iduronidaza AR	Opacifiere corneeană progresivă, difuză, uneori mai densă la periferie, Degenerescență retiniană progresivă
Sindrom Hunter II	Deficit α iduronosulfat sulfatază Xlinkat recesiv	Degenerescență retiniană progresivă cu modificări pigmentare, atenuare arteriolară, Atrofie optică, Macroscopic cornee clară Edem papilar secundar hidrocefaliei
Sindrom Sanfilippo III	Deficit heparin sulfat sulfatază AR	Îngustarea artrerelor retiniene cornee clară
Sindrom Morquio IV	Deficit falactosamina 6 – sulfat sulfatază AR	Începeţoşare corneană fină, slab progresivă
Sindrom Maroteaux Lamy VI	Deficit arilsulfatază b AR	Opacifiere corneeană difuză, evidentă în primul an de viață Tortuozitatea vaselor retiniene Edem papilar şi pareze de n6 la cei cu hidrocefalie
Sindrom Sly VII	Deficit β-d-glucuronidază Ar	Opacifiere corneeană fină

Sfingolipidoze

Tulburări ale metabolismului sfingolipidelor

SFINGOLIPIDOZA	DEFECT	OCULAR
Gangliozidoza generalizată GM1 tip1	**deficitβ galactozidază (toate cele 3 tipuri A, B, C) AR**	**Începeţoşare corneeană difuză Maculă roşie cireşie Tortuozităţi ale vaselor retiniene, hemoragii retiniene Atrofie optică Nistagmus pendular, strabism**
Boala Derry Gangliozidoza juvenilă GM1 tip 2	**deficitβ galactozidază – izoenzimele B, c AR**	**Cornee clară Retinopatie pigmentară Atrofie optică Strabism Nistagmus**
Boala Tay-Sachs GM2 tip 1	**Deficit de hexozamină α AR**	**Maculă roşie cireaşă Atrofie optică Deteriorarea mişcărilor oculare Nistagmus**
Boala Sandhoff (GM2 tip 2)	**Lipsa activităţii enzimelor alfa şi beta hexozaminidaza AR**	**macula „cireaşă” începeţoşarea corneei strabism scădere de vedere progresivă**
Gangliozidoza juvenilă GM2 tip 3	**Deficit parţial de A hexozaminidază**	**Degenerescenţă pigmentară retiniană Macula cireşie Atrofie optică Cecitate**
Galactozil ceramid lipidoza Krabbe	**Deficit de galactozilceramidβ galactozidază**	**Cecitate corticală Atrofie optică Nistagmus Strabism**
Boala Gaucher	**glucozilceramidβ glucozidază**	**Strabism paralitic Nistagmus Hemoragii retiniene secundare anemiei Pinguecula, posibil începeţoşarea corneei**
Boala Nieman-Pick	**Deficit de sfingomielinază**	**Macula de culoare gri în forma infantilă şi juvenilă Începeţoşarea corneei, opacităţi cristaliniene în forma infantilă**
Boala Fabry	**activităţii defectuoase a enzimei lizozomale alfa galactozidaza A Xlinkat recesivă**	**depozite corneene fibrilare la nivelul epiteliului corneean sau la nivelul membranei Bowman (corneea verticillata) - se observă de la vârsta de 6 luni, sunt situate inferior, sunt de culoare auriu-brun opacităţi cristaliniene capsulare anterioare situate inferior sau**

		depozite subcapsulare de material granular fin **dilatări anevrismale venoase la nivelul vaselor conjunctivale ale conjunctivei bulbare inferioare** **vase retiniene tortuoase, dilatații venoase segmentare la încrucișarea arterio-venoasă, ocluzie venoasă segmentară** **OACR atribuită direct modificărilor biochimice în boala Fabry sunt singura cauză de scădere importantă de vedere** **fibre de mielină** **nevi, chiste iriene** **alterarea constricției pupilare la administrarea de pilocarpină se corelează cu depozite lipidice la nivelul nervilor autonomi**
Boala Farber	**Deficit de ceramidază**	**Macula cireşie** **Aspect gri vătos al polului posterior, pigmentări retiniene** **Granuloame oculare şi perioculare**

<u>Lipofuscinoze ceroide</u>

- alterarea metabolismului acizilor graşi nesaturați cu acumulare de lipofuscină predominent la nivel cerebral

Sindrom Jansky-Bielschowsky (infantil tardiv)

- deteriorare intelectuală, ataxie
- degenerescență pigmentară retiniană, predominent maculară, ERG anormal
- atrofie optică

Sindrom Batten-Mazou-Spielmezer-Vogt (juvenil)

- deteriorare intelectuală, ataxie, pierderea progresivă a funcțiilor motorii
- degenerescență retiniană asemănătoare retinitei pigmentare
- ERG anormal
- atrofie optică

Sindrom mioclonic

- macula cireşie
- scăderea vederii
- mioclonus intenţional
- depuneri de incluzii grăsoase şi la nivelul hepatocitelor
- debut în copilărie

<u>Boala Refsum</u>

- se datorează deficitului biogenezei peroxizomilor;(alfa hidrolazei acidului fitanic)

Ocular

- degenerare pigmentară retiniană cu acumulări pigmentare, atrofie optică
- afectarea progresivă a vederii nocturne
- afectarea progresivă a câmpului vizual
- opacități vitreene
- cataractă
- cornee gutatta
- mioză
- oftalmopareză
- nistagmus

Sindrom Bassen Kornzweig – abetalipoproteinemia

Ocular:

- degenerare pigmentară retiniană cu afectare progresivă a funcției vizuale (dispersie pigmentară, atenuare arteriolară, paloarea discului optic, probleme de adaptare la întuneric)
- cataractă
- ptoză palpebrală
- exotropie
- pareza mușchiului drept medial
- nistagmus disociat la privirea laterală

Leukodistrofii

Leucodistrofia metacromatică

- deficit de arylsulfataza A
- degenerescență retiniană asemănătoare retinitei pigmentare
- zona maculară gri cenușie cu accentuarea centrului de culoare roșietică
- atrofie optică
- scăderea vederii
- nistagmus
- strabism

Boala Palizaeus-Merzbacher

- mișcări ritmice ale globilor oculari la puțin timp după naștere
- uneori mișcări de rotație ale capului
- atrofie optică tardiv

Boala Canvan

- vacuolizarea celulelor stratului ganglionar retinian detectabile la examinarea FO
- modificări pigmentare retiniene
- atrofie optică
- cecitate precoce
- ERG normal, PEV subnormal

- strabism, nistagmus

AFECȚIUNI DISMORFICE

Sindrom Alstrom

- boala autosomal recesiva caracterizata prin mutatia genei ALMS1

Sistemic

- degenerare pigmentară retiniană atipică
- diabet zaharat
- surditate neurosenzorială
- obezitate
- disfuncție renală

Ocular

- retinopatia pigmentară (abolirea reflexului foveolar cu aspect de maculopatie celofanică şi pigmentare retiniană în"sare şi piper") cu scădere de AV din primul an de viață, retinopatie rapid progresivă
- nistagmus
- fotofobie
- blefarospasm

Sindrom Bardet-Biedl

- boala autosomal recesiva datorata unor mutatii la nivelul cromozomilor 3, 15, 16
- Sindrom caracterizat prin 5 modificări cardinale:
  - **retinopatie pigmentară**
  - **hipogonadism**
  - **obezitate**
  - **polisindactilie**
  - **retard mental**
- Se clasifică în 5 forme:
  - complet (prezente toate cele 5 simptome cardinale)
  - incomplet (1 sau 2 simptome cardinale absente)
  - abortiv (manifestări nespecifice sau câteva modificări clasice)
  - atipic (altă modificare oculară înlocuieşte retinita pigmentară)
  - extensiv (alte defecte congenitale acompaniază cele 5 semne cardinale)

Ocular

- degenerarea retiniană sub formă de distrofii retiniene
- retina este normală în fazele precoce ale bolii
- modificări pigmentare retiniene heterogene cu mai puțin pigment decât în retinita pigmentară tipică sau retinopatie în"sare şi piper", retinită punctată albescens sau retinită „sine pigmentum", foarte puține cazuri se pot prezenta cu retinită pigmentară clasică

- atrofie de nerv optic, vase retiniene subțiate
- atrofie pigmentară epitelială geografică la nivelul maculei sau maculopatie „în ochi de bou"sau degenerescență macular juvenilă
- alte modificări mai rar întâlnite: nistagmus, strabism, microftalmie, colobom irian, miopie, cataractă congenitală

Sindrom Cockayne (inițial denumit sindrom „progeria-like")

- transmitere autosomal recesivă, afectiune rara, asociata cu trisomia cromozomului 20
- debut în al doilea an de viață

Sistemic

- extremități lungi
- surditate
- trăsături îmbătrânite la față
- fotosensibilitate, păr blond
- alterarea funcției renale
- retard mental
- uneori calcificări cerebrale

Ocular

- retinită pigmentară – pigmentarea retinei în „sare şi piper" cu concentrare mai mare în aria macular, pigmentul nu are tendință la formare de spiculi osoşi ca în retinita pigmentară
- hipotelorism
- cataractă subcapsular posterioară
- distrofie corneeană, scăderea secreției lacrimale, eroziuni epiteliale recurente, ulcere, fotofobie

Sindrom Apert – acrocefalo-sindactilie

- transmitere ereditară autosomal dominantă, datorată unei mutații la nivelul genei receptorului factorului de crestere fibroblastica, situata la nivelul cromozomului 10
- sistemic: sinostoză craniană, acrocefalie, sindactilie, frunte plată, prognatism, hidronefroză, rinichi polikistic
- ocular: exoftalmie, orbite îngustate, hipertelorism, strabism divergent, atrofie optică

AFECȚIUNI DOBÂNDITE

DIABET ZAHARAT - RETINOPATIA DIABETICĂ

- boală metabolică frecventă caracterizată prin hiperglicemie susținută secundară lipsei sau eficacității diminuate a insulinei endogene

- semnele sunt secundare alterării capilarelor retiniene ce includ îngroşarea membranei bazale şi dilatarea pasivă a patului capilar ceea ce conduce la cedarea barierei interne hematooculare.
- modificările retiniene în diabet zaharat sunt clasificate
  - nonproliferative
  - proliferative
- AFG facilitează diagnosticul primelor semne de microangiopatie diabetică, evaluarea extinderii teritoriilor de nonperfuzie capilară
  - RD background (precoce) prezintă microanevrisme – puncte mici roşii
  - RD nonproliferativă este caracterizată de următoarele leziuni
    - microanevrisme
    - dilataţii venoase
    - hemoragii retiniene
    - edem
    - exudate dure (lipidice)
    - exudate ischemice, vătoase
- maculopatia diabetică apare în RD background, dar şi în RD proliferativă; maculopatia edematoasă este produsă prin difuzia notabilă a componentelor plasmatice prin modificarea pereţilor capilarelor dilatate şi anevrismelor
- RD preproliferativă
  - extinderea progresivă a teritoriilor ischemice stimulează răspuns neovascular caracteristic fazei proliferative
  - semnele fazei preproliferative: exudate moi, vătoase şi dilatația monoliformă a venelor retiniene
- RD proliferativă
  - proliferarea fibrovasculară se datorează componentei neovasculare (neoformare de capilare fenestrate) şi a componentei fibrogliale ce încercuieşte vasele noi
  - proliferarea se dezvoltă la nivelul graniței între ariile de perfuzie şi ischemie
  - neovascularizația apare la nivelul discului optic (NVD), în alte zone ale retinei (NVE) sau la nivelul irisului şi unghiului camerei anterioare (NVI sau rubeosis iridis)
  - complicațiile ce alterează sever AV sunt hemoragiile retiniene şi vitreene, tracţiunile şi decolarea de retină; neovascularizația irisului duce la glaucom secundar neovascular
- din punct de vedere clinic, prevalența şi evoluția retinopatiei este relaționată cu vârsta pacientului şi durata afecțiunii.
  - incidența retinopatiei diabetice este scăzută în primii 5 ani de la instalarea afecțiunii, incidența RD proliferative creşte substanțial după 10 ani de la instalarea bolii, cu risc crescut de afectare a funcției vizuale la 15 ani de la debutul afecțiunii

- adiţional retinopatiei diabetice, pacienţii cu DZ cu debut juvenil pot dezvolta **neuropatie optică cu edem papilar**
- pacienţii cu diabet dezvoltă **cataractă complicată** la vârste tinere, uneori cu progresie rapidă

Sistemic:

- se poate prezenta la orice vârstă cu: scădere în greutate, poliurie, polidipsie şi nicturie
- debut insidios cu infecţii la nivelul pielii
- poate fi asimptomatic şi diagnosticat cu ocazia analizelor de laborator
- Complicaţii cronice:
  - nefropatie
  - ateroscleroză accelerată coronară şi la nivelul arterelor membrului inferior
  - polineuropatie senzorială
  - ulcere perforante neuropatice la nivelul punctelor de presiune de la picioare
  - ulceraţii ischemice, dureroase localizate la nivelul extremităţilor
  - gangrenă le nivelul extremităţilor
  - modificări neuropatice degenerative articulare
  - necrobioză lipoidică
  - mamele diabetice nasc copii cu greutate mare

Ocular:

- retinopatie:
  - background
  - preproliferativă
  - proliferativă
- pareze la nivelul nervilor motori oculari
- accelerarea cataractei senile
- cataractă cu debut precoce acut
- modificări la nivelul refracţiei
- incidenţă crescută a GPUD
- papilopatie
- disociaţie lumină-aproape a reacţiilor pupilare
- iridopatie cu creşterea transiluminării iriene
- hialoză asteroidă
- mucormicoză rinoorbitală

HIPERTENSIUNEA ARTERIALĂ

HTA - este esenţială sau secundară unei tulburări renale sau metabolice
- presiunea arterială este peste 140/70mmHg
- hipertrofie ventriculară stângă şi insuficienţă ventriculară stângă
- afectare renală

- creşte riscul de ATS cu afectare coronară şi AVC

Ocular:

- retinopatie:
- constricţia arteriolelor
- arterioloscleroză
- hemoragii, exudate moi, stea maculară
- edem al discului optic (HTA malignă)
- ocluzie venoasă retiniană
- NOIA nonarteritică
- pareze de nervi motori oculari
- ocluzie retiniană arterială
- decolare retiniană exudativă în eclampsie

Modificări retiniene de natură hiperetensivă la un copil trebuie să alerteze clinicianul şi se vor lua în calcul:

- boală renală
- feocromocitom
- boală de colagen
- boală cardiovasculară - coarctaţie de aortă

Retinopatia hipertensivă

- primele modificări retiniene sunt constricţia şi îngustarea neregulată a peretelui arteriolar, urmate de hemoragii retiniene şi exudate moi (infarcte la nivelul fibrelor nervoase retiniene) şi edem papilar
- modificările sunt reversibile dacă afecţiunea este controlată în fazele precoce, dar în cazuri de HTA pe termen lung modificările devin ireversibile

Coroidopatia hipertensivă

se observă în caz de hipertensiune acută

- arii parcelare galbene de mărime variabilă, grupate sau diseminate la nivelul straturilor profunde retiniene; la 3 săptămâni de la episodul acut se transformă în pete Elschnig (pete diseminate rotunde sau poligonale cu centru pigmentat înconjurate de halou depigmentat la nivelul EPR)
- uneori arii triunghiulare albicioase datorate obstrucţiei unei artere coroidiene majore
- pot apărea decolări seroase ale retinei în periferia retinei
- coroidopatia hipertensivă se identifică în mod particular la pacienţii tineri care suferă de o formă acută de HTA fără arterioscleroză şi este frecvent asociată cu retinopatie
- principalele cauze de hipertensiune coroidiană sunt:
  - hipertensiune accelerată cu encefalopatie hipertensivă
  - HTA esenţială
  - boli renale
  - feocromocitom
  - dializă şi transplant renal

AFECȚIUNI REUMATOLOGICE

Artrita cronică juvenilă

Este o boală inflamatorie cronică autoimună ce interesează una sau mai multe articulații și apare la tineri sub 17 ani, caracterizată prin artropatie.

- incidența cea mai mare a bolii este în jurul vârstei de 5 ani, mai frecvent la fetițe

Exista trei tipuri de ARJ. Fiecare forma se bazează pe numărul de articulații afectate în primele 6 luni de activitate:

- *ARJ pauciarticulară* (denumită și oligoartrita) este cel mai frecvent tip, afectează aproximativ 60% din toți copii cu ARJ. - are una până la 4 articulații afectate
  - Afectarea oculară apare la aproximativ 20 % dintre copii cu ARJ pauciarticulară.
- *ARJ poliarticulară (numită și poliartrita)* afectează aproximativ 30% din copii cu ARJ - sunt afectate 5 sau mai multe articulații, adesea genunchiul, șoldul, încheietura mâinii, cotul și gleznele, poate afecta de asemenea articulațiile mici ale mâinilor și picioarelor. Acest tip de ARJ este mai sever decât forma pauciarticulară deoarece afectează mai multe articulații și tinde să se agraveze în timp.
- *ARJ sistemică (boala Still)* afectează 10% dintre copii cu ARJ. Această formă prezintă simptomatologie generalizată cu febră, urticarie, erupție cutanată peteșială, limfadenopatie, hepatomegalie, miozită, serozită - ce apar înainte de afectarea articulară.

Ocular – cel mai frecvent pacienții fac iridociclite cronice, mai rar uveite posterioare

- Riscul de a face o boală inflamatorie a ochiului nu are legatură cu severitatea celorlalte simptome ale ARJ. De fapt copii cu riscul cel mai crescut sunt fetele ce fac ARJ pauciarticulară (oligoartrită) precoce în copilărie, cu nivele mari de anticorpi antinucleari (ANA).
- Mai rar: cataractă, glaucom
- **Diagnostic precoce al afecțiunii oftalmologice** Afectarea vederii nu se soldează cu simptome precoce înainte de pierderea permanentă a vederii. Din acest motiv este foarte important la un copil cu ARJ consultul oftalmologic pentru identificarea afectării precoce a vederii astfel încât tratamentul să se înceapă înainte de apariția problemelor de vedere. Dacă simptomatologia este prezentă poate include: vedere în ceață, durere persistentă, ochi albi, sensibilitate la lumină și pierderea vederii.

Spondilita ankilozantă - artropatie inflamatorie, idiopatică, frecventă, care afectează primar articulațiile sacro-iliace și scheletul axial; afectează tipic bărbații purtători de HLA-B27

- manifestările oculare sunt frecvente și potențial serioase

- apare în jurul vârstei de 40 de ani cu debut insidios cu durere şi rigiditate la nivelul sacrului sau în regiunea fesieră

Sistemic

- limitare progresivă a mişcărilor spinale
- poliartrită periferică asimetrică

Ocular

- uveită anterioară acută recurentă
- conjunctivita

<u>Artrita reumatoidă</u>

- maladie sistemică, cronică, autoimună, caracterizată prin artropatie inflamatorie; afectează mai frecvent femeile

Sistemic:

- Articulații
  - artrită simetrică, distală la nivelul articulațiilor mici ale mâinii, gleznei, genunchilor şi coloanei cervicale
  - deviație ulnară
- Piele
  - fenomen Raynaud
  - vasculite
  - noduli
- Complicații
  - fibroză pulmonară
  - neuropatie multifocală
  - afectare cardiacă
  - amiloidoză secundară

Ocular:

- keratoconjunctivită sicca
- sclerită anterioară difuză nonnecrozantă
- sclerită necrozantă
- scleromalacie perforantă
- keratită ulceroasă periferică
- sindrom al tendonului muşchiului oblic superior
- subțierea corneei

BOLI ENDOCRINE

<u>Acromegalie</u> - afecțiune rară datorată unui adenom hipofizar acidofil secretant de hormon de creştere; apare în decada a 4-a, a5-a de viață cu debut insidios

Sistemic

- hiperhidroză cutanată, ten gras, acnee, la femei hirsutism
- asprirea trăsăturilor feței cu buze subțiate, pliuri nazolabiale exagerate, mărirea maxilarului inferior cu malocluzie

- mărirea capului, mâinilor, picioarelor, macroglosie

Ocular:

- hemianopsie bitemporală datorată compresiunii tumorii asupra chiasmei
- atrofie optică
- diplopie

Sindrom Cushing

- afecţiune caracterizată prin modificări clinice asociate cu creşterea prelungită a nivelului de glucocorticoizi plasmatici ce pot apare în:
  - administrare sistemică de cortizon
  - hipersecreţie de glucocorticoizi la nivelul glandei suprarenale
  - hipersecreţia ACTH de către un adenom bazofil pituitar (boala Cushing)

Sistemic:

- obezitate la nivelul trunchiului sau generalizată
- pletoră, față în lună plină, hirsutism, pierderea părului scalpului
- hiperpigmentarea pielii, striuri
- slăbiciune musculară, dureri de spate, edem la nivelul încheieturilor

Ocular:

- cataractă subcapsulară posterioară-indusă steroidian
- exoftalmie
- hemianopsie bitemporală

Hiperparatiroidism - boală produsă prin hipersecreția de hormon paratiroidian ce conduce la hipercalcemie prin adenom paratiroidian solitar, rar hiperplazie difuză

Sistemic

- pacient de vârstă medie cu calculi renali
- osteită fibroasă chistică
- hipotonie musculară şi ligamentară
- tulburări gastrointestinale
- probleme neurologice

Oculare: - keratopatia în bandeletă

Pseudohipoparatiroidism (Osteodistrofia ereditară Allbright)

- cauza sindromului Albright o reprezintă o mutație la nivelul genei GNAS1 (Guanine Nucleotide binding protein, Alpha Stimulating activity polypeptide 1).
- este asociată cu mozaicism, însemnând că gena anormală este prezentă doar la o parte din celulele organismului; gena GNAS1 este implicata în semnalizarea prin proteinele G.
- boala nu se transmite ereditar, mutația aparând în timpul dezvoltarii intrauterine.

Sistemic:

- facies rotund
- frunte proeminentă
- talie mică
- brahidactilie
- metacarpiene scurte
- convulsii, tetanie
- retard mental
- carii
- hipocalcemie, hiperfosfatemie
- insuficiența excreției renale a fosfaților ca răspuns la administrarea de parathormon

Ocular:

- cataractă
- nistagmus
- anizocorie
- atrofie optică

BOLI AUTOIMUNE

Vasculite sistemice

Boala Behcet

Este o afecțiune inflamatorie multisistemică caracterizată de ulcerații aftoase recurente bucale şi genitale asociate cu uveită cu hipopion.

- este rară la copil şi frecventă după vârsta de 50 ani.
- HLA B51 pozitiv
- majoritatea manifestărilor clinice se relaționează efectelor vasculitei multisistemice datorată depozitelor de complexe circulante Ag-Ac.
- Triada simptomatică:
  - uveită cu hipopion
  - aftoză bucală
  - ulcerații genitale
- *Semne majore de boală:*
  - irită acută cu hipopion
  - stomatită cu aftoză bucală (afte bucale dureroase, nu lasă cicatrici)
  - ulcerații genitale
  - atingeri cutanate – eritem polimorf nodos, noduli dermo-hipodermici
- *Semne minore*
  - articulare – articulații mari în special genunchi şi coate
  - vasculare – flebite, tromboze
  - neurologice – SNC cu manifestări psihice şi periferice,

meningoencefalite, nistagmus, ataxie, afectarea bulbului cerebral
- manifestări gastrointestinale şi renale: glomerulonefrită proliferativă şi amiloidoză renală

Ocular

- semn important iridociclita cu hipopion
- leziuni retiniene: exudate maculare, hemoragii intraretinicne, vasculite retiniene
- uveită posterioară cu reacţie fibroasă secundară şi DR secundară
- strabism paralitic datorat afectării bulbului cu pareze de nervi III, IV, V, VI
- cataractă complicată, glaucom secundar
- edem papilar ca urmare a hipertensiunii intracraniene benigne

Dermatomiozita

Sistemic

- modificări inflamatorii şi degenerative ale muşchilor scheletici
- atingeri cutaneo-mucoase

Ocular

- erupţie palpebrală purpurie cu eritem periorbitar
- noduli cotonoşi
- keratoconjunctivită uscată
- sclerită
- periarterită retiniană

Sindrom Goodpasture

Este o glomerulopatie autoimună asociată cu afectare multisistemică; constă în triada:

- hemoragie pulmonară
- glomerulonefrită autoimună
- formarea de anticorpi antimembrană bazală

Se poate dezvolta la orice vârstă cu 2 peak-uri de incidenţă în decada a 3a şi a 6a

Sistemic

- pacienţii se prezintă iniţial cu mialgii, artralgii, semn major –hemoptizia, dispnee, tuse, oboseală
- simptomele pulmonare preced simptomele renale
- tahipnee, hepatosplenomegaie, hipertensiune

Ocular

- hemoragii retiniene
- conjunctivită cronică
- sclerită ulcerativă
- edem macular
- vasculită retiniană
- decolare seroasă de retină

Boala Kawasaki (după unii autori este varianta infantilă a poliarteritei nodoase)
Este o afecțiune multisistemică datorată unei vasculite necrotizante a arterelor mici şi medii.

- este o entitate distinctă care afectează copii sub vârsta de 2 ani, mai frecvent la băieți.
- diferă de PAN clasică prin predilecția sa pentru afectarea vaselor coronariene epicardiace şi intramurale cu leziuni coronariene severe.
- boala debutează cu simptome sugestive pentru o infecție virală: debut acut, febril, prezența adenopatiei nesupurative şi congestia conjunctivelor bulbare, eritemul mucoaselor şi tegumentelor

Sistemic

- afectare coronariană: tulburări de ritm, miocardită, pericardită, fenomene anginoase
- afectare pulmonară şi splenică (diferit de PAN clasică) şi modificările renale nu sunt foarte frecventre

Modificările oculare au rol major în diagnosticul poliarteritei nodoase infantile

- **conjunctivită în 90%**
- **uveită anterioară bilaterală cu tendință autolimitantă**

Sindrom Churg –Strauss

Afecțiune sistemică rară caracterizată de astm, eozinofilie, vasculită.

- caracteristic debutează cu o fază prodromală ce poate persista câțiva ani cu alergii, bronşite şi rinite cronice, polipi nazali, simptomatologie ce evoluează spre astm
- faza a doua se manifestă cu infiltrat eozinofilic tisular (plămâni, tract gastrointestinal, piele) cu eozinofilie periferică prezentă sau absentă
- faza finală, „vasculitică" este caracterizată de alterarea stării generale, scădere în greutate, febră fluctuantă, anemie

Sistemic

- manifestări cardiace, renale, oculare, neurologice, musculare şi cutanate

Ocular

- episclerită
- ulcere corneene marginale
- neuropatie optică ischemică
- obstrucții ale arterelor retiniene, mai frecvent de ram arterial central

Arterita cu celule gigante

- Grup heterogen de vasculite sistemice care evoluează predominent cu inflamația vaselor mari (aorta şi ramurile carotidiene extracraniene – artera temporală) producând adesea ischemia organelor țintă.

- Sunt incluse în termenul de arterită cu celule gigante arterita temporală – specifică vârstnicilor şi boala Takayasu specifică tinerilor care poate apare şi la copii.
- **În boala Takayasu** sunt lezate arterele mari şi medii, caracteristic fiind afectate arcul aortic şi ramurile sale majore

Sistemic

- claudicaţie la nivelul maxilarului
- cefalee
- artera temporală îngroşată şi sensibilă la palpare
- transpiraţii nocturne
- scădere ponderală (semn la debut)
- polimialgie
- puls arterial diminuat sau absent, sufluri vasculare
- necroza scalpului
- stenoza arterei renale cu modificări ischemice renale
- insuficienţă cardiacă, sincopă, boli valvulare
- NOIA
- amauroza fugace
- sindrom ocular ischemic

Ocular

- scădere de acuitate vizuală fluctuantă, tranzitorie sau progresivă datorată retinopatiei ischemice sau ischemiei oculare cronice
- cea mai frecventă manifestare atribuită ischemiei oculare cronice în boala Takayasu sunt **şunturile arteriovenoase retiniene** dezvoltate la nivelul încrucişărilor arteriovenoase sau la nivelul zonelor de dilataţii capilare - 4 stadii
  - 1 – dilataţii ale venelor mici retiniene
  - 2 – dilatare marcată a venelor retiniene cu încetinirea fluxului vascular, microanevrisme, PIO redusă, presiunea în artera centrală a retinei redusă
  - 3 – şunturi arteriovenoase la nivelul retinei periferice care progresează spre polul posterior şi zona peripapilară
  - 4 – complicaţii: retinopatie proliferativă, hemoragii vitreene
- injecţie conjunctivală
- edem corneean
- iridoplegie, rubeoză iriană
- OACR, OVCR
- arteriole îngustate, vene tortuoase, hemoragii, microanevrisme
- pareza III fără afectarea pupilei, ocazional IV, VI

Granulomatoza Wegener

- afecţiune autoimună cu afectare multisistemică definită histologic prin leziuni inflamatorii cu granuloame de celule epitelioide, vasculită focală necrotizantă a arterelor şi venelor mici şi exudaţie celulară densă.

Sistemic

- leziuni inflamatorii ale tractului respirator superior cu secreţie nazală hemoragică şi purulentă, cruste nazale, perforaţia septului
- afectare pulmonară cu tuse şi hemoptizii
- leziuni ulcerative ale palatului, limbii şi faringelui
- leziuni granulomatoase ale laringelui şi traheei cu stenoze subglotice
- glomerulonefrită rapid progresivă, anevrisme genitourinare, necroză papilară
- dureri musculare şi articulare
- leziuni cutanate
- pareze de nervi cranieni

Ocular

- exoftalmie cu pseudotumoră orbitară
- conjunctivită
- episclerită, sclerită nedureroasă, lent progresivă
- ulcer cornean periferic necrotic nedureros
- mai rar: DR, decolare seroasă de coroidă, OACR, OVCR, neuropatie optică compresivă sau de natură vasculitică

Lupus eritematos sistemic

- LES este o boală inflamatorie cronică, a țesutului conjunctiv, autoimună, ce afectează diferite organe şi sisteme, ce evoluează cu exacerbări şi remisiuni, cu evoluție mai severă la copil, caracterizată prin vasculite extinse, mai frecvent la femei

Sistemic:

- Mucocutanat:
  - eritem facial în fluture
  - rash discoid
  - vasculite
  - telangiectazii
  - alopecie şi madaroză
  - fotosensibilitate
  - ulcerații orale şi nazofaringiene
  - fenomen Raynaud
- Musculoscheletic:
  - artrită
  - miozită
  - tenonită
- Renal: glomerulonefrită

- Cardiovascular:
  - pericardită, endocardită, miocardită
  - ocluzii arteriale şi venoase
- Pulmonar:
  - pleurezie
  - atelectazii pulmonare
- Hematopoietic:
  - anemie
  - trombocitopenie, limfopenie, leucopenie
  - splenomegalie, limfadenopatie
- Neurologic:
  - polinevrite
  - pareze de nervi cranieni
  - epilepsie
  - AVC
  - Psihoze

Ocular

- edem periorbital
- conjunctivită recurentă, keratoconjunctivita sicca
- **retinopatia cu arii focale de „vasculită" cu întecuirea arterelor, arteriolelor şi venulelor retiniene este cea mai frecventă manifestare oculară în lupus**
- uneori vasculopatie ocluzivă retiniană bilaterală cu ocluzia vaselor retiniene mari cu ischemie retiniană şi retinopatie proliferativă cu neovascularizație preretiniană şi discală (pacienți cu anticorpi antilupus coagulant şi anticardiolipină pozitivi)
- coroidopatie cu decolări seroase multifocale a EPR
- neuropatie optică ischemică, NRB
- sclerite, episclerite
- lupus eritematos discoid – afecțiune cronică a pielii care apare în regiunea feței şi trunchiului expuse la soare - poate afecta tegumentul pleoapelor, conjunctiva şi corneea

Tireotoxicoza - boală autoimună frecventă produsă de secreție excesivă de hormoni tiroidieni la nivelul întregii glande tiroide, mai frecventă la femei

Sistemic

- prezentare în decada a 3a de viață cu scădere în greutate cu apetit păstrat, transpirații, intoleranță la căldură, nervozitate, iritabilitate, palpitații, oboseală
- mărirea tiroidei
- piele caldă şi transpirată cu eritem palmar
- alopecie şi vitiligo
- mixedem pretibial

- lărgirea şi îngroşarea falangelor distale ale degetelor de la mâini
- tremor fin şi accentuarea reflexelor tendinoase
- slăbiciune musculară datorată miopatiei proximale
- tahicardie sinusală, fibrilaţie atrială

Ocular:

- Ţesuturi moi
  - edem palpebral, periorbitar, chemozis
  - keratoconjunctivită limbică superioară
  - keratoconjunctivita sicca
  - vase de sânge dilatate deasupra muşchilor drepţi orizontali
- Pleoape
  - retracţia pleoapelor superioare în poziţie primară – semn Dalrymple
  - întârziere la coborârea pleoapelor superioare la privirea în jos – semn von Graefe
- Exoftalmie
  - unilaterală, bilaterală şi asimetrică
  - poate produce keratopatie de expunere şi ulceraţii corneene
  - se poate asocia cu pliuri coroidiene
- Neuropatie optică compresivă
  - poate apare în absenţa unei exoftalmii semnificative
  - discul poate fi normal, edemaţiat sau atrofic
- Miopatie restrictivă
  - defect de ridicare – cel mai frecvent
  - defect de abducţie
  - defect de coborâre
  - cel mai rar defect de adducţie

Sindromul anticorpilor antifosfolipidici – primar - boală autoimună pretrombotică rară, dar cu potenţial vital

- apare la pacienţi care nu au LES, dar au anticorpi antifosfolipidici prezenţi
- manifestările oculare nu sunt frecvente, dar sunt serioase
- se instalează tromboze arteriale şi venoase la adulţi tineri
- avorturi spontane recurente

Sistemic

- purpură
- trombembolism venos în locuri neobişnuite ca: sinusurile venoase cerebrale şi venele hepatice
- anomalii ale valvelor cardiace
- afectare renală
- livedo reticularis

Ocular:

- exudate moi şi dilataţii venoase la nivelul retinei
- ocluzii venoase retiniene

- ocluzii arteriale retiniene
- neuropatie optică ischemică anterioară
- pierderi pasagere ale vederii
- telangiectazie conjunctivală

Sindrom Sjogren

- Este o afecțiune inflamatorie cronică caracterizată prin infiltrație limfocitară a glandelor lacrimale și salivare asociată cu keratoconjunctivita sicca și xerostomie
- Poate fi primar sau secundar asociat cu artrita reumatoidă, LES, sclerodermie, dermatomiozită.

Ocular

- senzație de corp străin ocular care se accentuează seara
- senzație de uscăciune oculară atenuată de administrarea de lacrimi artificiale
- arsuri oculare
- keratoconjunctivită sicca
- pupila Adie
- dilatația vaselor conjunctivale ale conjunctivei bulbare în dreptul fisurii interpalpebrale
- pierderea luciului conjunctival și corneean normal
- test Schirmer < 9mm / 5min
- colorație cu fluoresceină sau roșu bengal + cornee și conjunctivă

Sistemic – manifestări extraglandulare la pacienți cu Sindrom Sjogren primar

- respirator: bronșită cronică, pneumonie interstițială, pseudolimfom cu infiltrate nodulare, efuzii pleurale, hipertensiune pulmonară
- gastrointestinal: disfagie asociată xerostomiei, gastrită atrofică, ciroză biliară
- piele: vasculite, fenomene Raynaud, purpură hiperglobulinemică
- endocrin, neurologic, muscular: tiroidită, mialgii, neuropatie periferică
- hematologic: neutropenie, anemie, limfom, mielom
- renal: nefrită tubulointerstițială, crioglobulinemie, amiloidoză, vasculite ale arterelor renale

Xantogranulom juvenil

- proliferare histiocitară autolimitată neneoplazică la copil sub 2 ani

Ocular

- hifemă spontan și glaucom secundar
- leziuni iriene maron-gălbui cu heterocromie iriană
- noduli episclerali și conjunctivali

BOLI DE COLAGEN

Osteogenesis imperfecta - grup de afecțiuni congenitale, rare, produse de un deficit al fibrelor de colagen.
Tipul 1:

- transmitere AD
- fracturi puține
- hiperextensibilitate articulară
- prolaps de valvă mitrală și insuficiență aortică
- sclere albastre
- megalocornee

Tipul 2

- transmitere AD
- multiple fracturi, membre scurte
- sclere albastre

Tipul 3

- nu se cunoaște modul de transmitere
- deformarea oaselor
- hipoplazie dentară
- facies triunghiular
- sclere albastre

Tipul 4

- transmitere AD
- deformări osoase moderate și statură mică
- sclere normale

Poliarterita nodoasă - boală de colagen idiopatică, rară, ce afectează arterele de calibru mediu cu formare frecventă de anevrisme

Sistemic

- tahicardie, artralgii, mialgii, febră
- purpură
- vasculite cutanate
- infarcte dermice și gangrene
- livedo reticularis
- slăbiciune musculară
- arterită coronariană cu infarct miocardic
- afectare renală
- AVC

Ocular:

- keratită ulcerativă periferică ce se poate extinde la scleră
- sclerită anterioară
- exoftalmie
- periarterite ocluzive retiniene

BOLI INFECȚIOASE

Toxocariaza

- Se datorează infectării cu parazitul Toxocara canis. Gazda parazitului este câinele, puii de câine fiind infectaţi 80%.
- Infecția se produce prin: ingerarea oăulor de parazit, fiind mai afectați copiii (transmitere mână-gură) care se joacă în nisip, pământ contaminate
- La copii manifestarea comună este larva migrans viscerală cu
  - hepatomegalie
  - semne pulmonare
  - eozinofilie
  - diseminarea hematogenă a larvei la nivel cerebral sau medular poate produce ocluzii vasculare cu rupturi vasculare şi hemoragii intracraniene; la moartea parazitului local se dezvoltă un granulom
- Mulți copii pot fi asimptomatici; 4,5% - 31% dintre copii sunt pozitivi pentru infecția cu Toxocara

Ocular:

- la copiii mici toxocariaza oculară este una dintre cauzele de leucocorie
- foarte rar există concomitent larva migrans visceralis + manifestări oculare
- leziuni de obicei unilaterale:
  - corioretinită periferică sau posterioară, neuroretinită
  - papilită
  - endoftalmită
  - nematod corioretinian mobil
  - neuroretinită subacută difuză
  - keratită, cataractă

Boala Lyme

- apare ca urmare a infecției cu Borrelia burgdorferi bacterie ce aparține ordinului spirochetelor
- infecția se transmite prin intermediul muşcăturii de căpuşe (nimfă sau adult)

3 stadii

Stadiul I

- eritem localizat la nivelul muşcăturii de căpuşă
- infecția acută se prezintă cu oboseală, cefalee, alterarea stării generale

Stadiul II

- corespunde diseminării infecției
- manifestări cardiace: bloc atrioventricular, miopericardită acută, disfuncție ventriculară stângă medie

Stadiul III

- 5% din pacienții netrataţi
- manifestări de natură imunologică

- predominant manifestări neurologice: meningită, neuropatii craniene, radiculonevrită senzorială sau motorie, ataxie cerebeloasă şi mielită

Manifestările oculare se pot întâlni în oricare dintre cele 3 stadii

- conjunctivită (stadiul I)
- endoftalmită (stadiul II şi III)
- nevrită optică, neuroretinită
- uveită anterioară granulomatoasă, frecvent uveită intermediară cu vitrită
- keratită stromală cu infiltrate corneene
- pareze de nervi cranieni – **Trebuie suspectată infecția cu Borrelia la orice copil cu pareză de nerv facial!!!**
- orbire corticală

Boala ghearelor de pisică

- inițial descrisă drept sindromul oculoglandular Parinaud cu: febră cronică, limfadenopatie regională, conjunctivită foliculară (reprezintă infecția primară în vecinătatea ochiului)
- agentul etiologic: Bartonella henselae transmisă prin muşcătură sau zgârietură de felină
- la locul infecției se dezvoltă o papulă sau pustulă, asociată cu limfadenopatie locală, febră, alterarea stării generale, oboseală

Sistemic

- splenomegalie, abces splenic
- encefalopatie, granulom hepatic
- pneumonie
- osteomielită
- meningită, encefalită, radiculită, mielită

Ocular

- manifestările oculare apar la câteva săptămâni: conjunctivită foliculară şi limfadenopatie locală
- tardiv: uveită anterioară, papilită, neuroretinită, decolarea retinei neurosenzoriale, edem macular şi stea maculară, papilită

Tuberculoza

Apare ca urmare a infecției cu Mycobacterium tuberculosis transmis prin:

- inhalare
- ingestie de lapte infectat
- direct prin contactul pielii sau mucoaselor abrazionate

Sistemic:

- scădere în greutate, transpirații nocturne, tuse, hemoptizie, oboseală
- eritem nodos
- boală pulmonară fibrocazeoasă
- afectarea nodulilor limfatici

- infecția hematogenă miliară

Ocular

- tuberculoza oculară primară este rară, fiind mai frecvente manifestările secundare alergice
- lupus vulgaris – tuberculoză cutanată la nivelul pielii, poate afecta pleoapele şi sistemul lacrimal
- conjunctivita flictenulară
- iridociclită cronică, frecvent bilaterală, granulomatoasă cu noduli pupilari Koeppe şi irieni stromali Bussaca
- noduli coroidieni alb gălbui de ¼ - ½ DP prin extensia posterioară a iridociclitei ce evoluează spre corioretinită necrotizată
- periflebită retiniană

<u>Toxoplasmoza dobândită (sau reactivarea toxoplasmozei la un pacient imunocompetent)</u>

Ocular

- uveită posterioară
- corioretinită, retinocoroidită juxtapapilară
- uveită anterioară granulomatoasă
- papilită, neuroretinită
- în timpul fazei acute examenul FO evidențiază prezența zonelor focale de inflamație de culoare galben (corioretinită focală); recurențele apar lângă cicatricile corioretiniene (pigmentate în periferie) ca leziuni satelite
- Complicațiile oculare includ:
  - cicatrici maculare
  - ocluzii vasculare
  - DR exudativă
  - stea maculară
  - neovascularizație subretiniană
  - membrane epiretiniene
  - edem macular

<u>Sifilis – dobândit</u>

- afecțiune cu transmitere sexuală, produsă de Treponema pallidum

Sistemic:

- Primar:
  - şancru
  - limfadenopatie regională
- Secundar:
  - febră, limfadenopatie generalizată
  - erupție maculopapulară pe trunchi sau palme şi plantă
  - meningită, nefrită, hepatită

- Terţiar:
  - aortită
  - tabes dorsal şi articulaţii Charcot
  - gomă în diferite organe

Ocular:

- Anterior:
  - keratită interstiţială
  - madaroză
  - şancru conjunctival primar
  - uveită anterioară
- Posterior:
  - corioretinită multifocală sau solitară
  - periarterită retiniană cu atrofie optică şi cicatrici retiniene
- Semne neurooftalmice:
  - neuroretinită
  - nevrită optică
  - pupilă Argyll Robertson
  - pareze de nervi oculomotori

Histoplasmoza - infecţie fungică sistemică produsă de Histoplasma capsulatum

Sistemic:

- infecţie asimptomatică, singura evidenţă fiind testele cutanate pozitiv
- afectare pulmonară acută caracterizată prin febră, alterarea stării generale, tuse, limfadenopatie hilară
- în SIDA histoplasmoză pulmonară cronică şi diseminată

Ocular:

- coroidită multifocală asociată cu atrofie peripapilară
- neovascularizaţie coroidiană secundară şi hemoragie maculară

SIDA – afecţiune produsă de virusul imunodeficienţei umane care se transmite prin sânge sau seringi contaminate

- manifestările oculare frecvente
- poate fi asimptomatică sau se prezintă cu febră asemănătoare afecţiunilor glandulare, urmată de limfadenopatie persistentă
- **Sistemic**
- Infecţii oportuniste
  - protozoare: pneumonia cu Pneumocistis carinii, toxoplasmoza
  - virale: pneumonia şi colita cu CMV, leziuni invazive, persistente cu virus herpes simplex
  - fungice: criptococoza şi esofagita candidozică
  - bacteriene:
  - tuberculoză micobacteriană atipică şi extrapulmonară
- Tumori: sarcom Kaposi, moluscum contagiosum, limfom nonHodgkin

Ocular

- **sarcom Kaposi palpebral**
- leziuni multiple de tip moluscum palpebral
- **herpes zooster oftalmic sever**
- celulita orbitară prin contiguitate de la infecţii sinusale
- limfom orbitar cu celule B
- **sarcom Kaposi conjunctival**
- keratoconjunctivita sicca
- microangiopatie conjunctivală
- keratoconjunctivita cronică cu microsporidii
- ulcere corneene fungice
- keratita cu herpes simplex
- uveită anterioară
- retinopatia din HIV - nespecifică cu exudate moi, hemoragii retiniene şi anomalii microvasculare
- **retinita cu CMV necrotizantă, progresivă, uni/bilaterală – leziuni intraretiniene albicioase, arii de infiltrate şi necroze cu hemoragii retiniene pe marginea sau în aria de necroză**
- necroză retiniană externă progresivă
- coroidita cu Pneumocistis carinii
- retinita cu toxoplasma (atipică)
- retinită cu herpes simplex
- coroidita criptococică
- limfom intraocular cu celule B
- edem papilar
- pareze de nervi oculomotori

BOLI RENALE PRIMARE

Sindrom Alport

- boală renală ereditară ce asociază leziuni renale, oculare şi tulburări de auz.
- este cauzata de o mutatie a genei care codifica structura proteinei colagen-tip IV.

Ocular

- caracteristic – lenticon anterior bilateral
- protruzie conică sau sferică a suprafeţei anterioare a cristalinului spre camera anterioară cu aspect biomicroscopic de „picătură de ulei în apă"
- se poate asocia cu opacităţi cristaliniene piramidale anterioare
- poate fi prezent de la naştere sau se poate dezvolta pe parcursul evoluţiei bolii
- în evoluţie se poate produce ruptura spontană a capsulei anterioare cu eliminarea conţinutului cristalinian

- leziuni pigmentare maculare şi perimaculare asociate cu arii adiacente depigmentate cu aspect de leziuni asemănătoare celor din fundus albipunctatus
- leziunile ocolesc regiunea foveolară şi parafoveolară centrală
- AV nu este afectată de leziunile maculare pigmentare
- distrofie corneeană polimorfă bilaterală posterioară
- eroziuni epiteliale recurente
- arc cornean juvenil

Afecțiunea se suspectează în prezența

- hematurie la un pacient cu glomerulonefrită
- surditate
- lenticon anterior
- modificări pigmentare retiniene

Sindromul aniridie – Tumoră Wilms

- tumora Wilms este o tumoră embrionară malignă renală – nefroblastom.
- în majoritatea cazurilor afecțiunea apare sporadic, dar au fost descrise şi cazuri cu transmitere autosomal dominantă cu penetranță şi expresivitate variabilă, posibil prin deletie la nivelul cromozomului 11p13

Ocular:

- aniridie
- variații de la hipoplazie iriană medie la absența totală a irisului
- AV scăzută datorată hipoplaziei iriene ce produce fotofobie şi începețoşarea imaginilor
- hipoplazie maculară
- complicații oculare asociate frecvent sindromului: glaucom şi cataractă
- alte anomalii oculare ocazionale
  - ptoză
  - nistagmus pendular
  - esotropie
  - microftalmie
  - luxație de cristalin
  - decolare de retină
- ERG traseu normal în fotopic şi scotopic
- PEV – anormal cu traseu scurtat în timp, dar mai lung decât în grupul vârstei control ce sugerează imaturitatea sistemului nervos
- sindroame oculare la pacienți cu tumoră Wilms:
  - Peter - opacități corneene bilaterale, hipoplazie iriană şi aderențe iridocorneene
  - Perlman - pliuri epicantice, telecantus, ptoză palpebrală

AFECȚIUNI ALE SCHELETULUI, MUSCHILOR, ȚESUTULUI ELASTIC

Sindrom Marfan – arahnodactilia

- transmitere autozomal dominantă, produsă de mutaţii ale genei fibrilinei (proteina cu un rol foarte important in tesutul de legatura), situata la nivelul cromozomului 15.
- Autosomal dominantă cu expresivitate variabilă

Sistemic

- talie înaltă
- membre şi degete lungi
- articulaţii flexibile
- scolioză
- anomalii ale cutiei toracice
- anomalii cardiovasculare: boală de valvă mitrală, dilatarea aortei ascendente
- striuri cutanate, fragilitate cutanată

Ocular:

- ectopia bilaterală a cristalinului, simetrică, neprogresivă – cristalin luxat superotemporal, zonula este intactă
- microsferofakie
- cataractă
- megalocornee, keratoconus
- iridodonezis, hipoplazia dilatatorului irian
- glaucom: asociat cu anomalii ale unghiului iridocorneean sau secundar subluxației de cristalin
- segment posterior: miopie mare, degenerescență lattice, decolare de retină

Sindrom Ehler-Danlos – cutis hiperelastică

- defect al fibrelor de colagen cu transmitere ereditară
- autosomal dominantă, X linkat recesivă sau autosomal recesivă
- rară, 11 subtipuri, dintre care doar tipul 6 asociază modificări oculare;

Sistemic:

- piele hiperelastică ce se răneşte uşor şi se vindecă încet
- hiperextensibilitate articulară, laxitate ligamentară
- malabsorbție
- fragilitate vasculară, echimoze
- scolioză
- afectare cardiovasculară
- hipoplazie renală

Ocular:

- miopie mare şi decolare de retină
- fragilitatea țesuturilor oculare la traumatisme
- subluxație de cristalin

- keratoconus
- sclere albastre
- striuri angioide
- strabism

Sindromul acrodactilie, displazie ectodermică, cheilopalatoschizis (EEC)

- este un sindrom congenital ereditar caracterizat prin malformatii ale mainilor si/sau picioarelor, defecte ale pielii, părului capului, dinţilor şi despicături ale buzei şi/sau palatului.
- aspectul clinic este variabil chiar printre membrii afectaţi ai aceleiaşi familii, astfel că, unii membrii au anomalii uşoare, alţii foarte severe.
- sindrom rar a cărui frecvenţă nu a fost determinată.
- ambele sexe sunt afectate în mod egal şi nu s-au remarcat preferinţe rasiale.
- debutează la naştere.

Sistemic

- deformarea extremităţilor în cleşte de homar cu sindactilie şi ecrodactilie
- displazii ectodermale: hipopigmentare piele şi păr, displazie pilosebacee
- cheilopalatoschizis
- alte modificări faciale: hipoplazie facială, margini supraorbitale proeminente, hipertelorism, telecantus, fantă antimongoloidă, epicantus, malformaţii ale urechii externe
- renal: hidronefroză, rinichi displazici, anomalii de tract urinar
- retard mental

Modificările oculare sunt cele mai grave

- fotofobie extremă, blefarospasm, scăderea AV
- keratopatie progresivă - opacităţi subepiteliale, stromale cu neovascularizaţie şi formare de panus vascular (posibil datorată anomaliilor congenitale ale ductelor lacrimale, de film lacrimal şi ale epiteliului corneean)
- glande Meibomius absente, glande Zeiss reduse semnificativ, cili absenţi
- atrezia punctelor lacrimale, atrezia ductelor lacrimale şi a sacului lacrimal
- ulcere corneene cu perforare spontane

Distrofie miotonică Steinert

- este o afecţiune heredofamilială cu sindrom miotonic, miopatic şi endocrin caracterizată printr-un defect generalizat al membranelor celulare
- transmitere autosomal dominantă cu gena localizată pe braţul lung al cromozomului 19 (19q13)

Sistemic:

- slăbire musculară progresivă a muşchilor gâtului şi distali ai membrelor
- retard mental
- dizartrie

- disfagie
- aritmii cardiace
- boală polikistică renală

Ocular:

- ptoză
- strabism
- cataractă
- dificultăţi la închiderea ochilor (orbicularis oculi)
- distrofie corneeană epitelială cu pierderea sensibilităţii corneene

Sindrom Jeune

- numită şi distrofia toracică axfixiantă familială
- este o formă de nanism determinată genetic cu multiple anomalii de organ, cele mai severe fiind la nivel scheletic, ocular, renal.
- Heterogenitate genetică – un locus la nivelul cromozomului 15q13, alt locus la nivelul cromozomului 3q24-3q26.

Sistemic

- talie mică, membre scurte, torace extrem de îngust
- nefrită cronică
- hipoplazie pulmonară

Ocular

- anomalii ale epiteliului pigmentar retinian la nivelul maculei şi peripapilar cu zone de atrofie şi acumulări pigmentare neregulate
- catarctă
- colobom uveal
- nistagmus, strabism

BOLI HEMATOLOGICE

Anemii

- grup de afecţiuni caracterizate fie prin scăderea numărului de hematii, fie prin scăderea cantităţii de hemoglobină la nivelul fiecărei celule, fie ambele
- cu excepţia siclemiei, manifestările oculare sunt rare şi de obicei inofensive
- apare la orice vârstă cu oboseală şi slăbiciune

Sistemic - paloarea pielii şi mucoaselor – în toate formele de anemie

- Anemia prin deficit de fier
  - koilonochie
  - glosită atrofică
  - stomatită angulară
- Anemia pernicioasă
  - vitiligo
  - albire prematură a părului
  - polineuropatie senzorială care afectează în principal părţile inferioare ale picioarelor

- Siclemia se referă la un grup de afecțiuni în care prezența Hb S indică risc crescut de morbiditate
  - include homozigoții Hb SS – anemia drepanocitară, siclemia C (Hb SC) și siclemia B/talasemia
  - crizele din siclemie pot evolua în 4 forme, criza având la bază cel mai frecvent o infecție respiratorie sau renală
    - criza vasoocluzivă caracterizată prin infarctizări ale organelor şi dureri
    - crize hemolitice cu caracteristicile şi manifestările hemolizei acute
    - crize de sechestrare cu hepatomegalie sau / şi splenomegalie prin capturarea eritrocitelor
    - crize aplazice sau hipoplazice în care oprirea bruscă a funcției medulare amplifică anemia fără evidența hemolizei
  - splenomegalie
- Anemia aplastică
  - purpură

Ocular:

- în siclemie
  - anomalii vasculare ca urmare a proceselor vasoocluzive cu hematiile în seceră evidente la nivelul conjunctivei bulbare – dilatații vasculare liniare, segmentare
  - atrofii iriene sectoriale, neregularități pupilare, neovascularizație iriană
  - ocluzii vasculare retiniene tranzitorii, hemoragii retiniene roșu strălucitor care după câteva zile adoptă culoarea oranj „pete somon";
  - retinopatie proliferativă cu hemoragii vitreene, decolare de retină – mai frecventă în formele SC şi talasemia S/B
  - infarcte perimaculare şi maculare izolate
- neuropatie optică în anemia pernicioasă
- hemoragii retiniene în flacără, exudate moi, tortuozități venoase – în celelalte tipuri de anemie

<u>Leucemii</u>

Reprezintă un grup de afecțiuni maligne ale leucocitelor; manifestările oculare sunt frecvente

Leucemia acută mieloidă mai frecventă la adulți, leucemia cronică este mai frecventă la bătrâni.

Sistemic: - simptomatologia bolii rezultă din înlocuirea parțială a măduvei hematogene cu celule leucemice şi din infiltrarea cu celule leucemice a organelor parenchimatoase şi a sistemului nervos.

- Forma acută
  - debut subacut cu oboseală şi tendință crescută la sângerare
  - paloarea mucoaselor

- purpură, sângerări (trombocitopenie)
- limfadenopatie
- splenomegalie

- Forma cronică
  - debut insidios cu oboseală, scădere în greutate, infecţii
  - limfadenopatie, splenomegalie

Ocular: - poate fi afectat oricare dintre ţesuturile oculare prin infiltraţie directă sau datorită manifestărilor secundare: anemie, trombocitopenie, hipervâscozitate, infecţii oportuniste

- segment anterior
  - hemoragii subconjunctivale spontane
  - hifemă spontană
  - pseudohipopion
  - infiltrarea (infiltrate leucemice) şi îngroşarea irisului – aspect de heterocromie iriană
- pol posterior
  - **hemoragii în flacără şi pete Roth – cele mai frecvente manifestări oculare**
  - neovascularizaţie retiniană periferică în leucemia mieloidă cronică
  - infiltraţie coroidiană
  - neuropatie optică infiltrativă
- paralizii de nervi cranieni
- infiltraţie leucemică a orbitei

Limfoame- grup de afecţiuni caracterizate prin proliferare neoplazică a celulelor sistemlui imunitar

Boala Hodgkin (limfogranulomatoza malignă) – proliferare celulară malignă, cu prezenţa de celule Sternberg-Reed, proliferare intricată cu o reacţie inflamatorie granulomatoasă

- la copil frecvenţa maximă este în jurul vârstei de 5-6 ani şi 10-11 ani

Sistemic:

- limfadenopatie asimptomatică; debutul adenopatiei este laterocervical stâng
- febră, transpiraţii nocturne, scădere în greutate
- afectare hepatică, pulmonară
- afectarea măduvei osoase: anemie, neutropenie, trombocitopenie

Ocular: - asociate bolii avansate

- uveită anterioară
- corioretinită multifocală

Limfom nonHodgkin – neoplazia ţesutului limfoid cu transformarea malignă a limfocitelor B sau T în oricare dintre stadiile lor de diferenţiere

Clasificare

- limfom cu celule B (Burkitt) – caracteristic tumori intraabdominale mari cu creştere rapidă

- limfom limfoblastic cu celule T – mase tumorale mediastinale, adenopatie cervicală sau supraclaviculară
- limfom cu celule mari (histiocite)

Ocular:

- exoftalmie
- limfom conjunctival
- sindrom Mikulicz
- infiltrație uveală

NEUROABIOTROFII SPECIFICE

Disautonomia familială – Sindrom Riley-Day

- transmitere autosomal recesivă
- afecțiune datorată unei anomalii de neurotransmisie.

Sistemic:

- transpirație excesivă
- absența papilelor fungiforme ale limbii
- febră episodică
- labilitate emoțională
- incoordonare
- prag crescut al senzației dureroase
- rinichi kistic, glomeruloscleroză

Ocular:

- lipsa de formare a secreției lacrimale
- anestezie corneeană cu ulcerații şi cicatrici corneene
- tortuozitatea vaselor retiniene
- pupilă tonică
- miopie şi exotropie

BOLI DERMATOLOGICE

Artrita psoriazică

- spondilartropatie la pacienți cu psoriazis

Ocular

- conjunctivită
- keratoconjunctivită uscată
- uveită anterioară acută

Eczema atopică

- dermatită cronică familială asociată cu astm

Ocular

- blefarită stafilococică și madaroză

- keratoconjunctivită cronică atopică
- keratoconus
- cataractă
- decolare deretină

BOLI NEUROLOGICE

Scleroze demielinizante

Boala Schilder – encefalita periaxială difuză

- leziune demielinizantă cu afectarea căilor vizuale

Ocular

- nevrită retrobulbară
- atrofie optică
- scotoame centrale
- sindroame chiasmatice
- defecte homonime de CV
- nistagmus

Scleroza multiplă - afecțiune idiopatică remitentă cu demielinizarea substanței albe de la nivelul SNC.

Sistemic:

- leziuni spinale: slăbiciune şi tulburări sfincteriene
- leziuni de trunchi cerebral: diplopie, dizartrie, nistagmus, disfagie
- leziuni emisferice: hemipareze, hemianopsii, disfazie

Ocular:

- nevrită optică retrobulbară – poate fi primul semn de boală, cu scăderea brutală a vederii cu scotom central la culoare însoțită de dureri retrobulbare la mişcările ochiului. AV revine la normal în câteva săptămâni, luni, dar niciodată total. (după remisiune amplitudinea PEV redevine normală, dar rămâne o latență alungită)
- uveită intermediară
- periflebite retiniene, în unele cazuri întecuire a vaselor periferice retiniene
- oftalmoplegie internucleară prin interesarea fasciculului longitudinal posterior
- nistagmus în poziție primară (pendular)
- pareze supranucleare ale mişcărilor globilor oculari
- pareze de nervi motori
- hemianopsii

Boala Devic (neuromielita optică)

- nevrită optică (de obicei papilită cu edem papilar) cu rezultat atrofia optică
- pareze de mușchi extraoculari
- pareze ale mişcărilor conjugate ale globilor oculari
- nistagmus

- anomalii pupilare

Sindrom oculo-cerebro-renal Lowe

- afecțiune genetică X-lincată rară întâlnită la sexul masculin
- manifestări multisistemice cu afectare:
  - oculară
  - sistem nervos
  - sistem genitourinar
  - sistem musculoscheletic

Sistemic

- retard mental şi psihomotor
- extremități hiperextensibile
- reflexe ale tendoanelor profunde absente
- hipotonie musculară
- criptorhidie
- osteomalacie
- disfuncție renală tip Fanconi

Ocular

- cataractă bilaterală
- glaucom uni, bilateral cu buftalmie
- pupilă miotică rezistentă la midriatice
- după vârsta de 6-7 ani apar modificări corneene keloid corneean cu îngroşarea stromei periferice

Sindrom Louis-Bar Ataxia-Telangiectazia

- afecțiune autozonal recesivă ce afectează primar sistemul nervos central (cerebelul mai ales), suprafața oculară, pielea şi sistemul imunitar

Sistemic

- ataxia trunchiului
- dizartrie, distonie
- coreoatetoză
- deteriorare progresivă a funcțiilor motorii
- modificări cutanate

Ocular:

- anomalii oculomotorii
- strabism
- nistagmus
- telangiectazia vaselor conjunctivale, inițial în dreptul fisurii interpalpebrale

Sindrom Zellweger (Sindrom cerebro-hepato-renal)

- boală genetică multisistemică cu transmitere autosomal recesivă.
- anomaliile biochimice implică alterarea acidului pipecolic

- 70% dintre nou născuți decedează în primele 3 luni
- copii cu dismorfism craniofacial cu frunte înaltă şi hipertelorism, margini supraorbitale slab dezvoltate, epicantus, palat arcuat, micrognație, urechi jos implantate, circumferința capului mai mică decât normal
- boala începe în perioada neonatală cu hipotonie musculară, hepatomegalie (ciroză hepatică) şi albuminurie (chiste renale)

Ocular:

- opacități corneene difuze
- microftalmie
- edeme palpebrale
- cataractă congenitală, glaucom
- pete Brushfield pe iris
- degenerescență tapetoretiniană cu sau fără pigment, atrofie optică
- nistagmus

Boala Charcot Marie Tooth

- Boala Charcot-Marie-Tooth (CMT) este o neuropatie periferică ereditară care se caracterizează printr-o atrofie musculară şi o neuropatie senzitivă progresivă (afectează nervii periferici) localizată la nivelul extremității membrelor, adesea asociate cu picior scobit.
- transmitere ereditară autosomal dominantă sau X linkată
- In Europa predomină forma cu transmitere autozomal dominantă (AD). Pentru acest mod de transmitere există 2 forme: demielinizantă (CMT1) şi neuronală sau axonală (CMT2). La alți bolnavi transmiterea este dominant legată de X (CMTX1) sau autozomal recesivă (AR), cu 2 forme de boală : demielinizantă (CMT4) şi neuronală (ARCMT2). Fiecare dintre aceste forme de boală prezintă alte subtipuri sau variante, notate, de obicei, cu litere mari A, B, C, D etc.

Sistemic:

- atrofia progresivă a muşchilor membrelor inferioare (peroneu) şi superioare
- pierderea reflexelor osteotendinoase profunde
- surditate
- proteinurie

Ocular:

- atrofie optică primară
- nistagmus
- pupila Argyll-Robertson

Sindrom oculo-renalo-cerebelos

Sindrom progresiv caracterizat prin

- absența stratului granular cerebelos (hipoplazie cerebeloasă soldată cu hipotonie şi mişcări coreoatetozice)
- retard mental

- degenerescență tapetoretiniană
- glomerulonefropatie progresivă.

SINDROAME CU ANOMALII MULTIPLE DE DEZVOLTARE

Sindrom Goldenhar

- complex de anomalii cranio-facio-vertebrale care include malformaţii ale maxilarelor, gurii şi urechilor cărora li se asociază anomalii oculare congenitale şi anomalii ale vertebrelor.
- afectarea facială este asimetrică iar aspectul clinic prezintă severitate variabilă de la caz la caz vizibil încă de la naştere.
- este o anomalie congenitală, probabil multifactorială

Sistemic:

- hipoplazie facială unilaterală
- noduli de piele preauricular
- anomalii de formă şi mărime ale urechii
- vertebre cervicale hipoplazice
- scădere de auz
- aplazie renală
- rinichi ectopic

Ocular:

- dermoid epibulbar
- lipom subconjunctival
- colobom palpebral şi irian
- microcornee
- astigmatism

Sindrom Cornelia de Lange

- reprezintă o tulburare de dezvoltare complexă, care constă din trăsături faciale caracteristice, anomalii ale membrelor, hirsutism, disfuncții gastroesofagiene, pierderea auzului, afecțiuni oftalmologice, tulburări neurologice şi de creştere.
- cazuri sporadice, se datorează mai probabil mutațiilor în gena *NIPBL* situată pe braţul scurt al cromozomului 5 (5p13.1)

Sistemic:

- microbrahicefalie, gât scurt, implantare joasă a părului
- micrognație
- retard mental şi fizic
- oligodactilie, polidactilie
- anomalii cardiace şi urogenitale

Ocular:

- sprâncene confluente şi lungi
- gene curbate

- ptoză
- epicantus
- microftalmie cu pupila excentrică
- opacități corneene
- atrofie optică
- strabism

Sindrom Axenfeld –Rieger

- transmitere autozomal dominantă, cu mutații ale genei RIEG1/PITX2
- reprezintă un spectru de anomalii de dezvoltare caracterizate de deplasarea anterioară a liniei Schwalbe cu benzi iriene ataşate, hipoplazie iriană şi anomalii de dezvoltare ale camerei anterioare.
- include Anomalia Axenfeld, anomalia Rieger, sindromul Rieger – considerate o singură entitate.

Sistemic

- anomalii dentare
- anomalii ale membrelor
- retard intelectual
- distrofie musculară şi miotonică, piele redundantă periombilical

Ocular

- displazia segmentului anterior al ochiului
- embriotoxon posterior, adesea cu benzi ataşate de țesut retinian
- hipoplazie iriană
- glaucom în 50%
- cataractă
- ectopia cristalinului
- coloboame
- micro/megalocornee
- strabism
- ptoză
- atrofie optică

Sindrom Peters (sindrom Peters plus)

- afectiune rara datorata unei mutatii la nivelul genei B3GALTL ce conduce la tulburari ale glicozilarii proteinelor

Sistemic

- anomalii scheletice
- defecte de dezvoltare a tractului gastrointestinal şi sistemului nervos central
- hidrocefalie, frunte proeminentă, fante palpebrale îngustate, cheilopalatoscizis
- talie mica, membre superioare si inferioare scurte (rizomelie), degete scurte(brahidactilie)

- retard mental
- tulburări de creştere şi dezvoltare

Ocular (Anomalia Peters)

- defect central al membranei Descemet cu leucom cornean central, CA îngustă, sinechii periferice anterioare
- cataractă

Sindromul Weil-Marchesani

- boală heredirară rară, transmitere autozomal dominantă sau recesivă, afectare predominent ţesut conjunctiv şi os

Sistemic

- talie mică
- membre şi degete scurte
- restricția mişcărilor articulare

Ocular:

- cristalin mic, rotund – microsferofakie
- ectopia lentis
- cu timpul cristalinul se luxează anterior şi apare glaucom prin bloc pupilar

Scleroza tuberoasă (boala Bourneville) - facomatoză rară caracterizată prin triada: epilepsie, retard mental, adenom sebaceu; transmitereAD, uneori o nouă mutație

Sistemic

- Piele:
  - adenom sebaceu (papule fibroangiomatoase)
  - pete hipopigmentare pe trunchi, membre şi scalp
  - pete în piele de crocodil cu îngroşare difuză la nivelul regiunii lombare
  - plăci fibroase la nivelul frunții
- SNC
  - hamartoame astrocitare cerebrale
  - tuberculi corticali
- Hamartoame viscerale:
  - angiomiolipoame renale
  - rabdomioame cardiace
  - hamartoame sublinguale

Ocular: - astrocitoame retiniene la 50% din pacienți, bilaterale în 15% din cazuri

ALTE BOLI

Sarcoidoză

- Boală multisistemică, idiopatică care afectează cel mai frecvent tinerii, mai rar apare la copii
- La copii mai mari – manifestări sistemice similare adultului

- Debut acut:
  - sindrom Lofgren caracterizat prin febră, eritem nodos, limfadenopatie hilară şi artralgii
  - sindrom Heerfordt caracterizat prin febră, mărirea glandei parotide şi uveită, pareză de nerv VII
- Debut insidios – oboseală, dispnee, artralgii

Sistemic:

- plămâni: limfadenopatie hilară, infiltrate nodulare parenchimatoase, în final fibroză pulmonară progresivă cu formare de bronşiectazii
- hiperplazia glandelor parotide
- piele: eritem nodos, granuloame, test Kweim pozitiv
- neurologic: pareze de nervi cranieni, infiltraţie meningeală, granuloame intracraniene şi intraspinale
- leziuni: la nivelul sistemului reticuloendotelial, hepatice, renale, osoase, cardiace

Ocular:

- Segment anterior:
  - Conjunctivită flictenulară sau nespecifică bilaterală, asociată cu eritem nodos
  - keratoconjunctivita sicca – manifestare a sarcoidozei fibroase cronice
  - **uveită anterioară acută**
  - **uveită anterioară cronică granulomatoasă**
  - uveită intermediară
- Segment posterior
  - periflebite retiniene, vitrită, edem papilar şi modificări ale EPR
  - granuloame retiniene şi preretiniene
  - neovascularizaţie periferică
  - coroidită multifocală cu noduli coroidieni
  - granuloame solitare coroidiene
- Nerv optic
  - granuloame focale
  - edem papilar (HTIC)

La copii mici sub 4 ani formă unică de boală cu triada: rash, uveită anterioară, artrită.

Sindrom Rendu-Osler-Weber - telangiectazie hemoragică cu transmitere AD

Sistemic:

- telangiectazii cutanate, la nivelul mucoasei bucale şi buzelor
- malformaţii arteriovenoase la nivel gastrointestinal şi pulmonar

Ocular:

- telangiectazie conjunctivală
- hemoragii retiniene

Sindrom Sturge-Weber - afecțiune congenitală din grupul facomatozelor
Sistemic
Trisistemică: afectează faţa, leptomeningele, ochii
Bisistemică: afectează faţa şi ochii sau faţa şi leptomeningele

- nev facial roşietic
- hemangiom ipsilateral leptomeningeal parietal sau occipital cu hemipareză şi hemianopsie contralaterală
- retard mental

Ocular:

- glaucom ipsilateral angiomului facial
- hemangiom episcleral ipsilateral
- hemangiom coroidian difuz ipsilateral
- hemangiom ipsilateral irian sau de corp ciliar

Sindromul Vogt-Koyanagi-Harada - tulburare multisistemică idiopatică, afectează mai frecvent pacienți de culoare şi japonezii
Sindromul Vogt-Koyanagi

- alopecie, poliozǎ, vitiligo
- uveită anterioară granulomatoasă cronică

Boala Harada:

- afectare meningeală: cefalee, redoarea cefei
- encefalopatie cu convulsii, pareze de nervi cranieni
- tinitus, vertij, surditate
- limfocitoză în LCR
- coroidită multifocală
- DR exudativă

Sindrom von Hippel-Lindau - facomatoză rară, cu potențial vital, transmitere AD
Sistemic

- hemangioblastom cerebelos, medular, pontin
- carcinom renal şi feocromocitom
- chisturi renale, pancreatice, hepatice, pulmonare, epididimale şi ovariene

Ocular: - hemangioame capilare la nivelul retinei sau capului nervului optic, multipe şi bilaterale

Maladia Crohn

- inflamaţie granulomatoasă necrozantă multifocală, recidivantă, cronică, localizată frecvent ileo-cecal

Ocular

- uveită anterioară acută
- conjunctivită
- infiltrate corneene periferice
- periflebite retiniene

Stenoza de arteră carotidă

Sistemic

- depozite ateromatoase cu ulceraţii la bifurcaţia arterei carotide primitive

Ocular

- amauroză fugace
- obstrucţie de arteră retiniană
- retinopatie hipotensivă
- sindrom ischemic ocular

Eritem multiform – sindrom Stevens Johnson

- boală inflamatorie acută polimorfică ce afectează pielea şi mucoasele

Sistemic – debut cu

- faringită
- cefalee
- tahipnee
- tahicardie,
- semne urmate la câteva zile de leziuni buloase la nivelul mucoaselor(mai ales orofaringe)

Ocular:

- precoce:
  - edem, eritem şi cruste palpebrale
  - hiperemia conjunctivei palpebrale cu apariţia de bule şi vezicule
  - conjunctivită cu secreţie apoasă şi plăci mucoase
  - conjunctivită pseudomembranoasă sau membranoasă prin coalescenţa între fibrină şi detritusuri celulare necrotice; suprainfecţie cu Stafilococi
- tardiv:
  - ectropion, entropion, trichiazis, simblefaron
  - sindrom de ochi uscat
  - ulceraţii corneene

Bibliografie

1. *Andreoli CM, Foster CS. Vogt-Koyanagi-Harada disease. Int Ophthalmol Clin. 2006;46(2):111-22. [Medline].*
2. *Baldassano VF Jr. Ocular manifestations of rheumatic diseases. Curr Opin Ophthalmol. Dec 1998;9(6):85-8. [Medline].*
3. *Borhani Haghighi A, Pourmand R, Nikseresht AR. Neuro-Behçet disease. A review. Neurologist. Mar 2005;11(2):80-9. [Medline].*
4. *Braunwald E, HauserS, Fauci A et al – "Harrison's Principles of Internal Medicine", 16th Edition, Mc Graw-Hill, New York, 2001, 1907-2020*

5. Bredvik BK, Trocme SD. Ocular manifestations of immunological and rheumatological inflammatory disorders. Curr Opin Ophthalmol. Dec 1996;7(6):91-5. [Medline].
6. Brophy S, Pavy S, Lewis P et al – Infl ammatory eye, skin and bowel disease in spondylarthritis: genetic, phenotypic and environmental factors, J Rheumatol 2001; 28:2667-2673
7. Carden SM, Boissy RE, Schoettker PJ, Good WV. Albinism: modern molecular diagnosis. Br J Ophthalmol. Feb 1998;82(2):189-95. [Medline].
8. Chang JH, McCluskey PJ, Wakefield D. Acute anterior uveitis and HLA-B27. Surv Ophthalmol. Jul-Aug 2005;50(4):364-88. [Medline].
9. Chang JH, McCluskey PJ, Wakefield D. Acute anterior uveitis and HLA-B27. Surv Ophthalmol. Jul-Aug 2005;50(4):364-88. [Medline].
10. Cohen MM Jr, Kreiborg S. Cutaneous manifestations of Apert syndrome. Am J Med Genet. Jul 31 1995;58(1):94-6. [Medline].
11. Cohen MM Jr. Craniosynostosis update 1987. Am J Med Genet Suppl. 1988;4:99-148. [Medline].
12. da Silva FT, Damico FM, Marin ML, Goldberg AC, Hirata CE, Takiuti PH, et al. Revised diagnostic criteria for vogt-koyanagi-harada disease: considerations on the different disease categories. Am J Ophthalmol. Feb 2009;147(2):339-345.e5. [Medline].
13. Dumitrache Marieta – Oftalmologie clinica, Editura Universitara Carol Davila, Bucuresti, 2008
14. Dumitrache Marieta – Oftalmologie pediatrica, Editura Universitara Carol Davila, Bucuresti, 2010
15. Ghose S, Kishore K, Patil ND. Oculoauricular dysplasia syndrome of Goldenhar and Peters' anomaly: a new association. J Pediatr Ophthalmol Strabismus. Nov-Dec 1992;29(6):384-6. [Medline].
16. Herbort CP, Cimino L, El Asrar AMA – Ocular vasculitis: a multidisciplinary approach. Curr Opin Rheumatol 2005; 17: 25-33
17. Jones KL. CHARGE association. In Smith's Recognizable Patterns of Human Malformation. 5th ed. WB Saunders Co; 1997:668-70.
18. Kanski J., Jack, Clinical ophthalmology A Systematic Approach, 136-137, Elsevier Science Limited, 2003
19. Maezawa N, Yano A, Taniguchi M, Kojima S. The role of cytotoxic T lymphocytes in the pathogenesis of Vogt-Koyanagi-Harada disease. Ophthalmologica. 1982;185(3):179-86. [Medline].
20. Martin R, Beck M, Eng C, et al. Recognition and diagnosis of mucopolysaccharidosis II (Hunter syndrome). Pediatrics. Feb 2008;121(2):e377-86. [Medline].
21. Monnet D, Breban M, Hudry C, et al. Ophthalmic findings and frequency of extraocular manifestations in patients with HLA-B27 uveitis: a study of 175 cases. Ophthalmology. Apr 2004;111(4):802-9. [Medline].
22. Nussbaum RL, McInnes RR, Willard HF. Thompson and Thompson genetics in medicine. 6th Revised Reprint Edition. Philadelphia: W.B. Saunders; 2004.
23. Ohno S, Miyajima T, Higuchi M, et al. Ocular manifestations of Kawasaki's disease (mucocutaneous lymph node syndrome). Am J Ophthalmol. Jun 1982;93(6):713-7. [Medline].

24. Peterson MB, Mikkelsen M. Nondisjunction in trisomy 21: origin and mechanisms. Cytogenet Cell Genet. 2000;91:199-203.
25. Prabhakaran VC, Saeed P, Esmaeli B, Sullivan TJ, McNab A, Davis G, et al. Orbital and adnexal sarcoidosis. Arch Ophthalmol. Dec 2007;125(12):1657-62. [Medline].
26. Rao NA, Cousing S, Forster D. Intraocular inflammation and uveitis. In: Basic and Clinical Science Course. American Academy of Ophthalmology;. 2000.
27. Richards SC, Apple DJ. Kawasaki's disease. In: The Eye in Systemic Disease. 1992:284-287.
28. Schwartz RA, Fernandez G, Kotulska K, Jozwiak S. Tuberous sclerosis complex: advances in diagnosis, genetics, and management. J Am Acad Dermatol. Aug 2007;57(2):189-202. [Medline].
29. Spalton DJ, Sanders MD. Fundus changes in histologically confirmed sarcoidosis. Br J Ophthalmol. May 1981;65(5):348-58. [Medline]. [Full Text].
30. Traboulsi EI, De Becker I, Maumenee IH. Ocular findings in Cockayne syndrome. Am J Ophthalmol. Nov 15 1992;114(5):579-83. [Medline].
31. Traboulsi EI, Maumenee IH. Peters' anomaly and associated congenital malformations. Arch Ophthalmol. Dec 1992;110(12):1739-42. [Medline].
32. Veiga-da-Cunha M, Gerin I, Van Schaftingen E. How many forms of glycogen storage disease type I?. Eur J Pediatr. May 2000;159(5):314-8. [Medline].
33. Yanoff M, Duker J S – Ophthalmology, Mosby, 2004

2012/2283
50